SPLOŠNA BOLNIŠNICA MARIBOR - UČNA BOLNIŠNICA
Kirurška služba
ODDELEK ZA ANESTEZIOLOGIJO, INTENZIVNO TERAPIJO
IN TERAPIJO BOLEČIN
in
F.E.A.A.
FONDATION EUROPEENNE D'ENSEIGNEMENT EN
ANESTHESIOLOGIE
Sous le Petronage de la Communauté Européenne

UČNA DELAVNICA O POSEBNI INTUBACIJI

HOSPITALNA STOLPNICA E-16

6.-7.11.1998

SPLOŠNA BOLNIŠNICA MARIBOR - UČNA BOLNIŠNICA
Kirurška služba
ODDELEK ZA ANESTEZIOLOGIJO, INTENZIVNO TERAPIJO
IN TERAPIJO BOLEČIN
in
F.E.A.A.
FONDATION EUROPEENNE D'ENSEIGNEMENT EN
ANESTHESIOLOGIE
Sous le Petronage de la Communauté Européenne

UČNA DELAVNICA O POSEBNI INTUBACIJI

HOSPITALNA STOLPNICA E-16

6.-7.11.1998

SEZNAM AVTORJEV

Danica Avsec Letonja, dr. med.
Oddelek za anesteziologijo, intenzivno terapijo in terapijo bolečin
Splošna bolnišnica Maribor - Učna bolnišnica

as. Zvonko Borovšak, dr. med.
Oddelek za anesteziologijo, intenzivno terapijo in terapijo bolečin
Splošna bolnišnica Maribor - Učna bolnišnica

Saša Letonja, dr. med.
Oddelek za pljučne bolezni
Splošna bolnišnica Maribor - Učna bolnišnica

prof. dr. Marija Pečan, dr. med.
Klinični oddelek za anesteziologijo in intenzivno terapijo kirurških strok
Klinični center Ljubljana

prof. dr Jurij Šorli, dr. med.
Klinična bolnišnica za pljučne bolezni in tuberkulozo Golnik

prim. Zoran Zabavnik, dr. med.
Oddelek za anesteziologijo, intenzivno terapijo in terapijo bolečin
Splošna bolnišnica Maribor - Učna bolnišnica

KAZALO

ANATOMIJA ZGORNJE DIHALNE POTI IN OCENA IZVEDLJIVOSTI INTUBACIJE 7

ODPRTJE IN VZDRŽEVANJE ODPRTE DIHALNE POTI 13

URGENTNA INTUBACIJA 27

OSNOVNE SMERNICE ZA BRONHOSKOPSKO TEHNIKO 31

INTUBACIJA Z UPOGLJIVIM BRONHOSKOPOM 33

ANATOMIJA SPODNJIH DIHAL 41

BRONHOSKOPSKA ASPIRACIJA 45

ČIŠČENJE IN VZDRŽEVANJE UPOGLJIVEGA BRONHOSKOPA 51

ANATOMIJA ZGORNJE DIHALNE POTI IN OCENA IZVEDLJIVOSTI INTUBACIJE

Marija Pečan

Anatomija zgornje dihalne poti je včasih razpoznavna ovira za endotrahealno intubacijo. Kakor pri drugih organih človeškega telesa, je tudi pri organih zgornje dihalne poti mnogo možnih anatomskih variant. Te utegnejo biti pri pregledu bolnika neprepoznavne.
Klinično anatomijo je potrebno znati in pri pregledu pred endotrahealno intubacijo obravnavati vse organe zgornje dihalne poti: nos, usta, žrelo, grlo, ustno dno in vrat.
Funkcionalna ali topografska ali klinična anatomija obravnava funkcionalnost in medsebojne prostorske razmere tkiv in organov glede na fiziološke in patofiziološke dejavnike.

KLINIČNA ANATOMIJA ZGORNJE DIHALNE POTI

TOPOGRAFSKE TOČKE, POMEMBNE PRI OSKRBI DIHALNE POTI IN DIHANJA

NOS

Začnimo z nosom, ki je začetek fiziološke dihalne poti. Ima veliko nagubano površino, s ciliarnim epitelijem, kjer se zrak čisti, vlaži in ogreva. Pretok zraka je omejen, ker mu pretok skozi nos predstavlja določen upor, tok pa vrtinčast. Posamezna nosna votlina ima srednjo steno gladko in ravno (septum nasi), lateralno steno pa nagubajo tri nosne školjke, pod katerimi potekajo nosni hodniki; pri stoječem položaju so vodoravni, pri ležečem pa navpični. Spodnji nosni hodnik je prava pot za uvajanje instrumentov in pripomočkov: cev uvedemo naravnost navzdol (5-7 cm pri ležečem odraslem človeku).
Iz fiziološkega stališča bi bilo normalno uvajanje endotrahealnega tubusa (ET) skozi nos. Kakšno pa je stališče klinične prakse? Odklonilno: pogoste so krvavitve, uvedemo lahko le tanjši ET. Vprašanje je, če je endotrahealna intubacija (EI) skozi nos res invazivnejša. Pri zdravih ljudeh so krvavitve pogostejše zaradi neizvežbanosti, nepotrebne grobosti, nepravilnega pribora in predvsem zaradi neupoštevanja anatomije. Na primer: Kiselbachov pletež v nosnem pretinu (če vodimo pripomoček primerne velikosti v pravilni smeri, ni tangiran). Pri načrtovanih posegih vedno uporabimo vazokonstriktor, morebiti vpihnemo še lokalni anestetik. Le slutimo lahko, kako so uspeli nazalno uvajane pripomočke uvesti v maksilarni sinus, v orbito, celo v intrakranialni prostor, kot navaja literatura.
Izmed bolezenskih sprememb najbolj ovirajo prehod skozi nos brazgotine po posegih in po opeklinah.

ŽRELO

Iz nosu teče zrak naprej v žrelo. Žrelo je križišče respiratorne in digestivne poti. Je kakih 12 cm dolga cev z zelo razgibanimi odnosi do sosednjih

organov in tkiv. Zračni tok po prehodu sapišč najprej zadene zadnjo steno zgornjega dela žrela (nazofarinks). Tam je tudi ventralna atlasova grbica, kamor se pogosto zatakne uvajani pripomoček. Zadnjo žrelno steno pokriva sluznica, mišice jo ločijo od teles vratnih vretenc, vendar njihovih morebitnih deformacij (osteofitov, eksostoz) ne zgladijo. Zgoraj žrelo meji na lobanjsko bazo - sfenoidni sinus. Sprednja žrelna stena ima zgoraj sapišči, pod njima je mehko nebo in obe gubi, ki objemata tonzili (orofarinks) in predstavljata izhod iz ustne votline - skozi katerega vstopa prežvečena hrana, ki jo nato žrelne mišice potisnejo v požiralnik. Spodnji del žrela (hipofarinks) ima na sprednjem delu supraglotis s svojim štrlečim poklopcem in grlo. Grlo je pripeto v spodnji del žrela s številnimi mišicami. Zgoraj je z ligamenti pripeto na podjezično kost, spodaj se nadaljuje v sapnik. Poklopec pri požiranju zapre vstop v grlo, ki se pri požiranju dvigne. Supraglotis in hipofariks omejujeta prostor, kamor sede uvedena laringealna maska.
Poklopec je pripet na bazo jezika z glosoepiglotičnim ligamentom, na obeh straneh pa sta žepni valekuli. Poklopec je pripet tudi na hioidno kost; če odmikamo jezik pri laringoskopiranju - ko je konica ukrivljane žlice na glosoepiglotičnem ligamentu, to je tik pod hioidno kostjo - nam odmaknjeni hioid dvigne epiglotis in odstre pogled na grlo.

USTNA VOTLINA

Ustno votlino tvorijo ustnici, zgornji in spodnji zobni greben z zobmi in odgovarjajočima vestibuloma ter jezik z ustnim dnom. Ogrodje tvorita zgornja in spodnja čeljust. Temporomandibularni sklep omogoča odpiranje ust. Zapora nastane zaradi spazma in otekline mišic (trismus) ali zaradi okvare sklepa (artroza, kostna ankiloza). Odpiranje ust je lahko okrnjeno tudi pri zlomu ramusa mandibule. Pri pregledu bolnika se moramo prepričati ali in koliko odpre usta. Za nemoteno oralno intubacijo mora biti ustna reža razprta za 3 cm (toliko je visoka žlica ukrivljenega laringoskopa). V klinični praksi so najbolj neprijetne delne zapore ust, ker jih lahko spregledamo. Bolni zobje in delni zobni nadomestki tudi lahko povzročijo zaplete pri endotrahealni intubaciji.
Lok mandibule zapolni mišičje ustnega dna in jezik. Zdrave mišice ustnega dna pri laringoskopiranju odrinemo, da si prikažemo glotis. Če je muskulatura ustnega dna rigidna - fibroza zaradi obsevanja, kopičenje tujih snovi (amiloidoza), otekla (flegmona ustnega dna) ali obstaja brazgotina po posegu v submandibularni regiji, to otežkoča laringoskopiranje. Jezik zavzema velik del ustne votline. Ta krepka mišica je pomembna pri hranjenju, pri rasti in oblikovanju čeljustne votline in pri govoru. Pri orotrahealni intubaciji jo z mišicami ustnega dna vred odmaknemo v smeri laringoskopovega ročaja.

GRLO

Žrelo se spodaj nadaljuje v požiralnik. Grlo leži v spodnjem delu žrela spredaj (pri stoječem človeku) oziroma zgoraj (pri ležečem). Zgornji del žrela je supraglotis, ki ga omejujejo epiglotis, ariepiglotični gubi in ariteniodni grčici. Pod vhodom je vestibulum, ki se konča z glasilkama. Pod glasilkama je infraglotis, ki sega do krikoidnega obroča. Krikoidni obroč je zadaj ploščat, spredaj pa ukrivljen. Med krikoidnim obročem in tiroidnimi hrustanci je spredaj krikotiroidna membrana. Skozi to membrano naredimo konikotomijo ali igelno traheotomijo.

Grlo odraslega človeka ima v prerezu obliko valja, pri otroku pa je stožčast. Prl otroku je najožji del dihalne poti v predelu krikoidnega obroča. Otroško grlo leži višje (CIII) in bolj spredaj, epiglotis ima obliko črke U ali V (žlebičast je) in se nagiba v žrelo pod kotom 45 stopinj. Ventralna površina epiglotisa, predel ob in za aritenoidnima grčicama in področje krikoidnega obroča so področja, kjer lahko nastopi postintubacijski edem ("postintubacijski krup"). Le-ta je najbolj nevaren na področju krikoidnega obroča.

SAPNIK

Sapnik je začetek spodnje respiratorne poti. Paziti moramo, da napihnjem tubusov mešiček ne pritiska na trahealno sluznico.

VRATNA HRBTENICA

Bolezenske spremembe (osteofiti, hiperkalcinacije itd) lahko povzročijo izbokline zadnje žrelne stene. Vratu ne smemo preveč zvračati, saj se izboči srednji del vratne hrbtenice in odmakne grlo navzgor in navspred, kar otežkoča laringoskopiranje. Gib naj bo predvsem v atlantookcipitalnem sklepu.

HIOIDNA KOST

Leži nad grlom pod ustnim dnom. Veliki rog podjezičnice je mesto, kjer perkutano blokiramo n. rekurens. Rob velikega roga je tudi orientacijska točka pri pregledu otroka, če sumimo na težave pri intubaciji. Razdalja med velikim rogom in angulusom mandibule naj bo 3 cm (Schwartzov znak).
Na podjezičnico se priraščajo mišice ustnega dna in ligamenti. Hioepiglotični ligament npr. omogoča, da epiglotis pokrije vstop v grlo pri požiranju in pri laringospazmu. Zanimivo je vedeti, da pri laringoskopiji, ko je konica žlice na glosoepiglotičnem ligamentu ter odmaknemo jezik in ustno dno v smeri laringoskopovega ročaja, konica laringoskopa odmika hioidno kost.

OCENA TEŽAVNOSTI ENDOTRAHEALNE INTUBACIJE

IZVLEČEK

- pregled bolnika pred intubacijo
- inspekcija profila (štrleči zgornji zobje, nazaj pomaknjena spodnja čeljust)
- anamneza (prejšnje operacije, operacije na glavi ali vratu)
- sistemske ali lokalne bolezni
- klinični preizkusi: dihanje skozi nos, odpiranje ust, Mallampati, gibljivost vratne hrbtenice v atlantookcipitalnem sklepu, otip ustnega dna (infiltracija, fibroza, edem), tiromentalna razdalja.

OCENA DIHALNE POTI (Wilson)

- telesna teža
- premikanje mandibule
- gibanje glave in vratu
- tiromentalna razdalja
- orofarinks
- konfiguracija mandibule in zob

Zgornji znaki so variante normalne anatomije. Nekateri pri posameznikih povzročajo težave pri oskrbi dihalne poti.

Značilnosti bolnikov, pri katerih lahko pride do težav pri intubaciji (Wilson)

- kratek mišičast vrat in čvrsti popolni zobje
- nazaj pomaknjena mandibula s topimi angularnimi koti
- naprej štrleči zgornji zobje in visoka maksila
- slaba gibljivost mandibule
- dolgo gotsko nebo, globoka in ozka ustna votlina
- povečana alveolarno mentalna razdalja (terja maksimalno odpiranje ust za laringoskopijo
- majhna rima glotisa
- anamneza o stenozi sapnika
- minimalna gibljivost vratne hrbtenice

Točna napoved težav, upoštevajoč zgornje kriterije, ni možna. Rezultati kliničnih testov so lahko lažno pozitivni (12%). Oceno lahko motijo v obe smeri nabreklost tkiv pri nosečnicah, lokalna infekcija ali poškodba, brazgotina, sistemska blezen (diabetes, revmatoidni artritis itd.). Mallampati in sodelavci so ugotovili, da je bila pri vseh bolnikih z Mallampati 3 vizualizacija slaba (2,3 in 4 po McKomraku in Lehanu).

INTERNISTIČNE BOLEZNI Z MOŽNO PRIZADETOSTJO DIHALNE POTI (Doyle & Arellando)

- diabetes (“Prayer sign”)
- obstruktivna nočna apnoa
- debelost
- revmatoidni artritis
- akromegalija
- Zenkerjev divertikel
- nosečnost
- anafilaksija
- mediastinalni tumor
- epiglotitis
- flegmona ustnega dna, retrofaringealni absces
- HIV poz.- opurtunistične infekcije dihalne poti, Kaposhijev sarkom

Patologija OTROŠKE DIHALNE POTI (Vener in Lerman)

- nazofarinks: atrezija hoan, tujek, hipertrofični adenoid, teratom
- jezik: hematom, Downov sindrom, opekline, mukopolisaharoze itd
- čeljustnici: Pierre-Robin, Treacher-Collins, Apert, poškodbe, opekline itd
- žrelo in grlo: laringomalacija, stenoza, poškodba tujek, inhalacija, epidermoliza
- sapnik: vaskularni obroč, stenoza, krup, mediastinalni tumorji

- vratna hrbtenica: Downov s., Goldenhair, Klippel.Feil, tortikolis,revmatoidni revmatizem, mukopolisaharidoze.

LITERATURA

1. Wilson RS. Upper airway problems.Respiratory Care 1992;37:533-45
2. Doyle DJ and R Arellano: Medical conditions with airway implications. Anesthesiology clinics of North America . The difficult Airway II 1995;13:615-34
3. Vener DF and J Lerman. The pediatric airway and associated syndromes. Anesthesiology clinics of North America. The difficult airway II. 1995:13:585-614.

ODPRTJE IN VZDRŽEVANJE ODPRTE DIHALNE POTI

Zoran Zabavnik

UVOD

Odprta bolnikova dihalna pot je osnovna naloga anesteziologa, intenzivista in pravzaprav vsakega zdravnika, ki pristopa k bolniku ali poškodovancu z moteno funkcijo dihanja, nastalo zaradi bolezni, poškodbe ali vpliva učinkovin (zastrupitev, anestezija). Endotrahealna intubacija z direktno laringoskopijo, ki jo je uvedel Jackson, je zanesljiva in relativno lahka metoda in velja kot zlati standard za odprtje in vzdrževanje odprte dihalne poti. Toda tudi v izkušenih rokah je hitra in pravilna intubacija pri nekaterih bolnikih problematična. Intubacija je lahko težja pri nepripravljenih in urgentnih bolnikih. Dokazano težja je pri ginekoloških bolnicah, kjer so ugotovili pogostnost neuspešnih intubacij med 0,05 - 0,35 %. Med kirurškimi bolniki sodi v skupino s »težko dihalno potjo« 1 - 3% bolnikov. Pri njih grozi neuspešna ali otežena intubacija s pomočjo laringoskopiranja. Zaradi navedenih težav so se razvijale in bolj ali manj uveljavljale alternativne tehnike odprtja dihalnih poti z različnimi pripomočki.

V prispevku so prikazane metode, ki po odprtju dihalnih poti zagotavljajo varnost pred aspiracijo in metode, pri katerih vedno obstaja možnost kasnejše aspiracije.

ODPRTA DIHALNA POT, KI PREPREČUJE ASPIRACIJO

ENDOTRAHEALNA INTUBACIJA

Endotrahealna intubacija je **zlati standard za odprtje in vzdrževanje odprte dihalne poti.**

Omogoča čisto in varno dihalno pot, ustrezno ventilacijo, oksigenacijo in toaleto dihalnih poti.

Napihljiv mešiček tubusa, ki leži distalno, **preprečuje uhajanje zraka** ali mešanice plinov med predihavanjem z visoki tlaki. **Ščiti dihalne poti pred aspiracijo** želodčne vsebine, krvi ali sekreta.

Varno in dovolj zanesljivo lahko vstavi endotrahealni tubus le izurjen zdravnik, ki vsakodnevno izvaja ta poseg. Na razpolago so endotrahealni tubusi različnih velikosti, od tubusov za novorojenčke do tubusov za velike odrasle. **Endotrahealni tubus običajno lahko uvedemo s pomočjo direktne laringoskopije, lahko pa tudi slepo, brez laringoskopa.** Na razpolago so laringoskopi različnih oblik in velikosti.

Metode uvajanja endotrahealnega tubusa brez laringoskopa so:

- slepa digitalna intubacija,
- slepa nazalna intubacija,
- intubacija s pomočjo osvetljenega vodila (trachlight) in
- retrogradna intubacija.

Te metode pridejo v poštev, če direktna laringoskopija ni izvedljiva, če intubacijski pribor zataji ali ga ni na voljo. Vsaka od naštetih metod zahteva posebej izkušenega operaterja.

Intubacija s pomočjo upogljivega bronhoskopa ima posebno mesto med metodami endotrahealne intubacije. Je metoda, ki ima mnogo prednosti pred drugimi metodami intubacije. Krvavitev iz zgornjih dihalnih poti je ena izmed glavnih kontraindikacij in ovir za izvedbo te metode. V urgentnih primerih lahko intubacijo z upogljivim bronhoskopom izvede le posebej vešč operater in to le, če je upogljivi bronhoskop na razpolago ob pravem času na ustreznem mestu. Mnogi avtorji intubacije z upogljivim bronhoskopom niti ne štejejo med metode urgentne intubacije, ampak jo upoštevajo kot metodo izbora za programirane posege, kjer se predvideva otežena intubacija z direktno laringoskopijo.

Tehniko endotrahealne intubacije morajo obvladati anesteziologi, intenzivisti in zdravniki v urgenci in v vojski. Pomanjkanje znanja in izkušenj v tehniki endotrahealne intubacije je glavna kontraindikacija za izvedbo te metode. Ker je metoda endotrahealne intubacije z direktno laringoskopijo že v programu sekundariata, še bolj poudarjena pa v osnovnem programu izobraževanja anesteziologov, intenzivistov in zdravnikov v urgenci, je v sestavku, ki je namenjen predvsem posebni intubaciji, ne bomo natančneje predstavljali.

ALTERNATIVNE METODE ENDOTRAHEALNE INTUBACIJE

SLEPA DIGITALNA INTUBACIJA (SDI)

Prva sta jo opisala Herold in Rafn leta 1796, ko sta razvijala reanimacijski protokol za utopljence. Leta 1880 je Mac Even poročal o namestitvi ukrivljene kovinske cevke skozi usta v sapnik na potip pri budnih bolnikih.
V preteklosti so metodo SDI imeli za učinkovit postopek za reševanje življenja, v moderni medicini pa ni bila izbirna metoda za vzpostavljanje odprte dihalne poti. Še vedno je v določenih razmerah učinkovita, posebej v urgentnih primerih, ko intubacijski pribor zataji ali pa ga ni na voljo. Poleg tega je SDI učinkovita in primerna pri poškodbah vratne hrbtenice, obilni sekreciji in krvi v orofarinksu in posebej pri zelo debelih bolnikih ali poškodovancih.
V našem slovstvu smo SDI že opisali, predstavili pa smo jo kot postopek iz pionirskih časov moderne medicine(2). Urgentna medicina je v ZDA osvežila tudi to metodo.

Pribor

- endotrahealni tubus (ET) ustrezne velikosti
- upogljivo vodilo
- vodotopni lubrikans

- ustni odpirač

Priprava

Uporaba upogljivega vodila učvrsti tubus in olajša manevriranje s tubusom med intubacijo. Vodilo navlažimo z vodotopnim lubrikansom, da ga bomo z lahkoto izvlekli. Vodilo namestimo tako, da je njegova konica ob Murphyjevem očesu (malo nad konico tubusa). Ko je vodilo nameščeno, upognemo distalno polovicotubusa v obliki črke U. Proksimalno polovico tubusa nato upognemo še za 90 stopinj k dominantni strani osebe, ki intubira, kar omogoča manipulacijo z dominantno roko. Stopnja upognjenosti je odvisna od izvajalca in njegovih izkušenj.Dobro navlažimo tudi konico tubusa. Po potrebi namestimo ustni odpirač med molarje na eni strani.

Bolnik leži na hrbtu, nameščen tako kot za direktoskopsko intubacijo (nekoliko podložena in rahlo zvrnjena glava). Zdravnik stoji ob strani, tako da je njegova nedominantna stran najbližja bolniku. Postopek lahko izpelje sam, asistenca pa je dobrodošla ker lahko zelo olajša postopek.

Izvedba intubacije

- Skozi odprta usta primemo jezik s staničevino in ga nalahno izvlečemo iz ust (asistent). Tako se dvigneta koren jezika in epiglotis, kar olajša namestitev konice tubusa v glotično odprtino.
- Kazalec in sredinec nedominantne roke položimo v usta in zdrsimo vzdolž površine jezika, da natipamo rob epiglotisa.
- Ko s kazalcem identificiramo epiglotis, vzdržujemo kontakt med kazalcem in sredincem.
- Skozi usta ob ustnem kotu uvedemo endotrahealni tubus (ET).
- Z vrhom tubusa drsimo vzdolž žleba, ki ga tvorita palmarna stran kazalca in sredinca nedominantne roke.
- S kazalcem in sredincem vzdržujemo čvrst dotik z epiglotisom in ga potiskamo naprej.
- ET z dominantno roko počasi in previdno uvedemo v glotično odprtino.
- Ob vzdrževanju teh razmer izvlečemo vodilo iz tubusa. ET nato previdno in počasi vodimo dalje v trahejo.
- Ustrezen položaj tubusa kontroliramo z običajnimi tehnikami kot sta kapnometrija (etCO2) in avskultacija.

Včasih epiglotisa ne moremo otipati. Tedaj je lahko v pomoč, če asistent od zunaj pritisne na grlo. Tubus lahko preprimemo in obdržimo v srednji liniji s prsti nedominantne roke, medtem ko opazujemo tkiva na vratu.

Omejitve

Digitalna intubacija je slepa tehnika, ki jo izvajamo zelo previdno, posebno pri bolnikih z nepravilnostmi zgornje dihalne poti. Praviloma je ne izvajamo pri bolnikih z obolenji zgornjih dihalnih poti, kot so tumorji, polipi, infekcije (epiglotitis) in pri poškodbah zgornjih dihalnih poti ali v primerih tujka v zgornjih dihalnih poteh.

SDI izvajamo v urgentni situaciji, ko druge intubacijske tehnike niso uspešne ali ni potrebnega pribora. Pod takimi pogoji z digitalno intubacijo lahko rešimo življenje. Uspeh postopka je odvisen od vaje, priprave, izkušenj in spretnosti.

SLEPA NAZALNA INTUBACIJA (SNI)

SNI je lahko programirana ali pa je ena izmed oblik intubacije brez optičnega instrumenta v urgentnih primerih. SNI je možna pri odraslih in pri otrocih.

Pribor
- nazotahealni tubus ustrezne velikosti
- vodotopni lubrikans
- anestetik za topično anestezijo
- vazokonstriktor za topično vazokonstrikcijo

Priprava
Bolnik leži na hrbtu, vrat je v nevtralnem položaju, glava je rahlo vzvrnjena – v defleksiji. Če je bolnik pri zavesti, je primerna topična anestezija zgornje dihalne poti. Primerna je tudi topična vazokonstrikcija. Postopek je lažji pri bolniku, ki spontano diha. Konico tubusa navlažimo z lubrikansom.

Izvedba slepe nazalne intubacije (SNI)
- Tubus uvedemo skozi širšo nosnico v žrelo.
- Primaknemo uho k distalnemu koncu tubusa in poslušamo dihanje. Tubus počasi potiskamo naprej, tako da dihalni šumi postajajo vse močnejši. Intubirati lahko poskusimo v izdihu (manj aktivni laringealni refleksi) ali med vdihom (glasilki sta bolj razmaknjeni). Ko potisnemo tubus naprej, lahko razločno zaslišimo dihanje.Če depresija refleksov ni popolna, bolnik pri tem tudi nekoliko reagira.

Kadar dihalni šumi izginejo, je vrh tubusa običajno v požiralniku. ET se lahko pri poskusu SNI zatakne tudi spredaj (epiglotis) ali na straneh (piriformni recesus). Kam se je zataknil ET, ugotavljamo z otipom vratu in z opazovanjem struktur na vratu, ki se eventuelno bočijo. Fleksija vratu je potrebna, če se vrh tubusa zatika v sprednjo komisuro glotisa, ekstenzija vratu pa, če vrh tubusa zaide v požiralnik.

Indikacije
Postopek SNI pride v poštev pri planiranih posegih in v urgentnih situacijah, ko nismo predvideli slabe preglednosti grla pri bolniku in menimo, da je prav SNI primerna v danih razmerah.
Za dobro izvedbo SNI je potrebno poznavanje klinične anatomije zgornjih dihalnih poti, vaja in spretnost.

Možni zapleti
- poškodba tkiv zgornje dihalne poti
- regurgitacija in bruhanje
- laringospazem
- krvavitev iz nosu ali zgornjega dela žrela

ENDOTRAHEALNA INTUBACIJA S POMOČJO OSVETLJENEGA VODILA - »Light guided EI«

Osvetljeno vodilo omogoča osvetlitev mehkih tkiv sprednjega dela vratu in s tem določitev položaja vrha endotrahealnega tubusa. Uvajamo ga slepo. Osvetljeno vodilo je sestavljeno iz držaja z izvorom energije (baterije) in iz plastificirane upogljive palice, ki ima na vrhu svetilo.

Priprava
- vodilo nataknemo na držalo
- vodilo namažemo z vodotopnim lubrikansom
- na vodilo nataknemo tubus
- spodnjo petino vodila približno 5 cm od vrha upognemo pod kotom 90 stopinj (oblika hokejske palice)

Uvajanje vodila
- Pred uvajanjem vodila bolnika preoksigeniramo
- Bolnik leži na hrbtu
- Spodnjo čeljust dvignemo s palcem in kazalcem nedominantne roke v kotu ustnic, tako da je srednja linija prosta za uvajanje vodila
- Z dominantno roko primemo držalo svetlečega vodila in ga uvedemo v žrelo.
- Vodilo postavimo v srednjo linijo in ga previdno potiskamo rahlo rotirajoče vzdolž navideznega loka proti grlu.
- Nikoli ne napredujemo s silo.
- Ko je vrh svetlečega vodila za tiroidnim hrustancem, se na površini kože pojavi žar (diaphanoscopia), kar je znak za operaterja, da je vodilo na pravem mestu.
- Preko vodila potisnemo tubus v trahejo.

Indikacije
- neizvedljiva endotrahealna intubacija z direktno laringoskopijo

Kontraindikacije
- obolenja z anatomskimi anomalijami (tumorji, polipi, infekcije)
- poškodbe zgornjih dihalnih poti
- tujki v zgornjih dihalnih poteh
- debelost in motena ekstenzija vratu (otežena diafanoskopija)
- nevarnost ugriza

RETROGRADNA INTUBACIJA (RI)

Retrogradna intubacija je translaringealno vodena intubacija. Prva sta jo leta 1960 opisala Butler in Cirillo.
RI je primerna kot programiran poseg, ko je direktna laringoskopija znano ali pričakovano otežena, ko je manipulacija vratu kontraindicirana, in v nekaterih urgentnih situacijah. V izvenbolnišničnih razmerah (znanih 500 intubacij) so

takšno intubacijo največkrat izvedli pri bolnikih s patologijo vratu (omejeno gibanje, sum na poškodbo vratne hrbtenice) ali s poškodbami spodnjega dela obraza, ki jih na terenu niso mogli intubirati po ustaljenih postopkih.

Anatomija

Za RI je potrebno osnovno poznavanje anatomije krikoidnega hrustanca in struktur nad in pod njim. Krikoidni hrustanec in krikotiroidno membrano moramo identificirati pri vsakem bolniku pred nameravano RI.

Pod in nad krikoidnim hrustancem so parne arterije. Krikotiroidna arterija (veja zgornje tiroidne arterije) teče vzdolž sprednje površine krikotiroidne membrane, običajno ob spodnjem robu tiroidnega hrustanca. Sprednja veja zgornje tiroidne arterije teče vzdolž zgornjega roba tiroidnega istmusa in anastomozira z arterijami iz nasprotne strani. Spodnja tiroidna arterija anastomozira z zgornjo vejo na nivoju istmusa. V 10% populacije se pojavlja tudi neparna tiroidna ima arterija, ki prav tako anastomozira na nivoju istmusa. V področju istmusa in okrog njega je običajno bogat venski pletež.

Istmus tiroidne žleze običajno sega od 1. do 4. trahealnega obročka.

Pribor

- Touhy-jeva igla
- vodilo - epiduralni kateter ali žičnato vodilo
- brizga s fiziološko raztopino
- xylocain 2% 4ml
- lokalni anestetik v pršilu

Priprava

Bolnik leži na hrbtu. Vrat je v nevtralnem položaju. Če okoliščine dovoljujejo, je ugodnejša močno vzvrnjena lega glave zaradi natančnejšega razpoznavanja anatomije.

RI izvajamo pod kar se da aseptičnimi pogoji.

Anesteziramo grlo (skozi krikotiroidno membrano vbrizgamo 4 ml 2%-nega xylocaina) ter srednji in spodnji del žrela (s pršilom).

Izvedba retrogradne intubacije (RI)

- Desničar stoji na desni strani bolnika. Z levo roko fiksira trahejo, tako da sta palec in sredinec ob strani tiroidnih hrustancev, kazalec pa identificira krikotiroidno membrano in zgornji rob krikotiroidnega hrustanca.
- Na Touhyjevo iglo nataknemo brizgo s fiziološko raztopino
- Po eventuelni manjši inciziji kože uvedemo Touhyjevo iglo skozi krikotiroidno membrano.
- Po izgubi rezistence naredimo aspiracijski poskus. Aspiracija zraka je dokaz, da je svetlina igle v lumnu dihalne poti.
- Skozi lumen igle potisnemo vodilo - epiduralni kateter in ga usmerimo skozi grlo v žrelo. Ob tem izvlečemo jezik, da se vodilo ne bi zvijalo v žrelu.
- Vodilo primemo s prijemalko in ga potegnemo skozi usta.
- Nato vodilo napeljemo skozi lumen tubusa in ga rahlo napnemo.
- S pazljivim potiskanjem tubusa vzdolž napetega vodila uvedemo tubus v grlo in naprej v trahejo. Če se tubus zatakne ob glasilke ga obrnemo za 90

stopinj, ali pa ga poskusimo uvesti s pomočjo manjših krožnih gibov med previdnim napredovanjem v infraglotis in trahejo.
- Ko se prepričamo, da je tubus v traheji (globoko lego v traheji preprečuje perkutano uvedeno vodilo), izvlečemo vodilo skozi usta.

Zatikanju tubusa ob glasilke se lahko v veliki meri izognemo, če na vodilo nataknemo kateter ali sondo, ki zmanjšata veliko razliko med premerom vodila in premerom tubusa. To razliko lahko zmanjšamo tudi z uporabo upogljivega bronhoskopa.
Če uporabljamo za vodilo žico, lahko postopek RI olajšamo s pomočjo upogljivega bronhoskopa, na katerega predhodno nataknemo ustrezni tubus. Žico uvedemo retrogradno, bronhoskop pa anterogradno. Žičnato vodilo napeljemo skozi aspiracijski kanal bronhoskopa. Med postopkom lahko dovajamo kisik, tubus pa uvedemo pod kontrolo očesa.

Indikacije
- neuspešna intubacija z direktno laringoskopijo ali z upogljivim bronhoskopom
- urgentno vzpostavljanje odprte dihalne poti, ko vizualizacijo glasilk motijo kri, sekrecija ali porušena anatomija
- planirana RI, ko obstaja klinična indikacija (nestabilna vratna hrbtenica, zlom čeljustnic, anomalije)

Kontraindikacije
očitno anatomsko nemogoče razmere (naprej upognjen vrat, golša, huda debelost)

Možni zapleti
- laringospazem,
- okvara glasilk,
- edem larinksa,
- hemoftiza,
- perforacija požiralnika.

EZOFAGOTRAHEALNI »COMBI TUBUS« (ETC)

V redkih primerih endotrahealna intubacija ni izvedljiva na nobenega od znanih načinov. V zadnjih nekaj letih so se razvile alternativne metode predihavanja pljuč s pomočjo pripomočkov, ki jih uvedemo slepo z malo tveganja in veliko koristi (nizko »risk/benefit« razmerje). Ena od slepih metod vzpostavljanja odprte dihalne poti je s pomočjo ezofagotrahealnega »Combi tubusa« (ETC).
ETC je plastična dvolumenska cevka z zunanjim premerom 13 mm. En lumen odgovarja vlogi endotrahealnega tubusa, drugi pa vlogi ezofagealnega obturatorja dihalnih poti z zaprtim distalnim delom. Posebni 100 mililitrski proksimalno ležeči faringealni balon je nameščen tako, da pri pravilni namestitvi ETC ta balon napolni prostor med korenom jezika in mehkim

nebom. Distalno od faringealnega balona in proksimalno od nivoja larinksa so odprtine v lumen požiralnika. Distalni, manjši (10 ml) mešiček tesni ali požiralnik ali trahejo, ko je napihnjen.
ETC se uvaja slepo in glede vzpostavitve odprte dihalne poti je popolnoma vseeno, ali zaide vrh v požiralnik ali v trahejo. Če zaide v požiralnik, bo bolnik ventiliran preko ezofagealnih odprtin, če zaide v trahejo pa preko trahealnega lumna.
ETC omogoča ustrezno predihavanje in preprečuje aspiracijo želodčne vsebine. Če je vrh tubusa v požiralniku, lahko neuporabljeni trahealni lumen uporabimo za aspiracijo želodčne vsebine. Če je vrh tubusa v traheji, aspiracija želodčne vsebine ni mogoča.
Vstavitev ETC je sorazmerno enostavna in hitra. Ugotovljeno je, da potrebujemo za vstavitev ETC in pričetek ustreznega predihavanja po ETC od 15 do 30 sekund.

Uvajanje
Kombi tubus je na tržišču v stavku z dvema brizgama in z aspiracijskim katetrom. Orofaringealni mešiček ima volumen 100 ml, manjši mešiček pa 15 ml.
Brez kontrole laringoskopa kombi tubus previdno potisnemo v usta tako globoko, dokler niso zobje v višini med obema oznakama na tubusu. S pomočjo brizg mešičke napolnimo z zrakom. Običajno leži distalni del v požiralniku. Takrat lumen 1 povežemo z balonom za predihavanje, lumen 2 pa uporabimo za aspiracijo želodčne vsebine. Če leži distalni del kombi tubusa v traheji, predihavamo bolnika skozi lumen 2, ki takrat služi tudi za toaleto dihalnih poti.
Da ugotovimo položaj tubusa, moramo z dihalnim balonom poskusiti »predihavati« lumen 1, hkrati pa avskultiramo nad želodcem in ugotavljamo možno lego preizkušanega lumna v požiralniku. Če ne ugotavljamo šumov nad želodcem, pomeni, da leži lumen 1 v traheji, in da ni potreba dihalnega balona povezati z lumnom 2.

Ezofagotrahealni kombi tubus omogoča ustrezno predihavanje in preprečuje aspiracijo želodčne vsebine. Če je vrh tubusa v požiralniku, lahko neuporabljeni trahealni lumen tubusa uporabimo za aspiracijo želodčne vsebine. Če je vrh tubusa v traheji, aspiracija želodčne vsebine ni mogoča. Še bolj moteče je, da ni mogoča aspiracija dihalnih poti, če je vrh tubusa v požiralniku.

Indikacije za uporabo kombi tubusa
- Odprtje dihalnih poti na terenu
- neizvedljiva endotrahealna intubacija
- okoliščine, v katerih je težko dostopna poškodovančeva glava
- možnost spremljajoče poškodbe vratne hrbtenice

Kontraindikacije
- starost pod 15 let
- velikost pod 150 cm
- prisotni dobri obrambni refleksi

- lezije požiralnika
- zaužitje kavstičnih snovi

Obstaja samo ena dimenzija tubusa, ki ni primerna za otroke. Predvideno je , da bi ezofagotrahealni kombi tubus uporabljalo vso medicinsko in paramedicinsko osebje v urgentni in ambulanti službi, ki bi bilo primerno poučeno o uporabi in uvajanju tubusa. Dokler ne bo uporabnost in varnost testirana na širši populaciji, ga lahko uporabljajo le posebej izurjeni zdravniki, ki obvladajo tudi endotrahealno intubacijo.

ODPRTA DIHALNA POT, KI NE ŠČITI PRED ASPIRACIJO

OROFARINGEALNI IN NAZOFARINGEALNI TUBUS

Sta enostavna za vstavitev in pomagata oskrbeti bolnikovo dihalno pot, ki je zaprta z zapadlim jezikom. Ta tubus ne ščiti pred aspiracijo tujkov. Prekratki orofaringealni ali nazofaringealni tubusi so neefektni, predolgi pa lahko povzroče laringospazem. Nazofaringealni tubus in situ bolniki in poškodovanci bolje prenašajo. Pri uporabi nazofaringealnega tubusa se moramo zavedati nevarnosti resne krvavitve iz nosu, poškodbe nosne sluznice , kosti ali hrustanca in kontraindikacije, ko gre za poškodbo baze lobanje. Takrat lahko tubus pri uvajanju zaide v lobanjsko votlino.

Novejša modifikacija orofaringealnega tubusa ima mešiček. COPA (Cuffed Oro - Pharyngeal Airway) ima standardni nastavek in zaradi tesnenja mešiča omogoča predihavanje z balonom ali drugim sistemom. Tudi ta pripomoček ne ščiti pred regurgitacijo in aspiracijo želodčne vsebine.

LARINGEALNA MASKA

Laringealna maska je hibrid maske in endotrahealnega tubusa . Sestavljena je iz mehke ukrivljene cevi, ki se distalno odpira v majhno eliptično masko. Cevka je pripeta na zadnji rob maske pod kotom, ki omogoča najlažje vstavljanje maske. Rob maske je napihljiv.

Ko masko vstavimo, se spodnji del, ki je ožji, vsede v spodnji del žrela, zgornji del maske pa se nahaja za korenom jezika. Prednost laringealne maske je v tem, da za vstavljanje ni potrebna laringoskopija. Laringealna maska ostaja izjemno uporaben pripomoček za oživljanje. Enostavnost vstavljanja in uporabnost pri predhivanju z visokimi tlaki so razlogi, da jo mnogi postavljajo na prvo mesto kot pripomoček za odprtje dihalnih poti. Posebej naj bi jo uporabili tisti, ki niso vešči endotrahealne intubacije (medicinske sestre in mnogi zdravniki).

Tudi laringealna maska ne zagotavlja popolne varnosti pred regurgitacijo in aspiracijo želodčne vsebine. Laringealna maska ni uporabna za dolgotrajnejšo predihavanje, ampak je primerna samo za nujne primere. Kontraindikacije za uporabo laringealne maske so kronično obstruktivno pljučno obolenje, pri katerem je potrebno za predihavanje uporabiti visoke tlake, resna poškodba orofaringealnega predela in poln želodec.

Indikacije
- predihavanje med anestezijo pri manjših operativnih posegih
- urgentno odprtje dihalne poti
- vodilo za trahealni tubus ali upogljivi bronhoskop

Kontraindikacije
- poln želodec
- ileus
- debelost
- odpovedovanje srca
- zmanjšana raztegljivost pljuč (Compliance)

Uvajanje laringealne maske
- Izberemo ustrezno velikost LM.
- Popolnoma izprtaznimo mešiček.
- LM premažemo z lubrikansom.
- Pripravimo LM drugih velikosti.
- Asistent odpre bolnikova usta in dvigne spodnjo čeljust.
- Masko pričnemo uvajati, ko je bolnik dovolj anesteziran.
- LM primemo z dominantno roko kot svinčnik.
- Z drugo roko vzvrnemo bolnikovo glavo.
- Pri uvajanju LM naslonimo hrbtno stran mešička tesno na trdo nebo.
- S kazalcem previdno potisnemo LM kavdalno (rotirajoči gibi), dokler ne začutimo rahlega upora, ko vrh mešička nasede na zgornji sfinkter požiralnika.
- Z brizgo napolnimo mešiček z ustrezno količino zraka. Pri tem LM sama zleze nekoliko navzven in se postavi v sredinsko lego.
- Črna črtna oznaka na cevi LM naj bo v višini zgornje ustnice.
- Predihavamo s tlaki do 25 mbar.
- Predihavanje kontroliramo z avskultacijo in s kapnometrijo.

LM - velikosti

velikost	starost	teža	volumen mešička
1	novorojenček, dojenček	do 6,5 kg	3 ml
2	mali otrok	6,5 - 12 kg	10 ml
2,5	otrok	12 -25 kg	15 ml
3	otrok, mali odrasli		20 ml
4	odrasli		30 - 35 ml
5	veliki odrasli		40 ml

Možni zapleti

- delna ali popolna zapore dihalnih poti zaradi slabe lege LM
- prenapolnjenost mešička
- možnost aspiracije
- možnost laringospazma pri preplitvi anesteziji
- napihovanje želodca
- poškodba larinksa
- dislokacija LM z izvlekom

Laringealno masko lahko uporabljajo zdravniki, zobozdravniki, medicinske sestre in tehniki ter paramedicinsko osebje ambulante in reševalne službe, ki so osvojili tehniko uvajanja laringealne maske.

URGENTNE KIRURŠKE METODE ODPRTJA DIHALNE POTI

URGENTNA KRIKOTIREOTOMIJA

Če endotrahealna intubacija ni izvedljiva pride v poštev urgentna perkutana krikotireotomija. Obstajata dve možnosti urgentne krikotireotomije.

Preko igle speljan kateter v krikotiroidni prostor

Metoda je izvedljiva ob jasnih anatomskih razmerah - vidna ali otipljiva krikotiroidna membrana. Uporablja se lahko intravenski kateter velikega premera (14G ali 16G).

To je sorazmerno enostavna, relativno varna in zelo uspešna metoda za odprtje dihalne poti v primerih, ko endotrahealna intubacija pri življenjsko ogroženem poškodovancu ni mogoča ali je kontraindicirana (nevarnost, da zaide tubus v paralaringealno tkivo, poškodba vratne hrbtenice). Preko katetra je možno predihavanje z »Jet ventilatorjem« (transtrahealna Jet ventilacija). Ta način predihavanja zahteva primerno opremo, ki pa običajno ni na voljo v vseh ustanovah, še manj pa v opremi urgentnih ekip.

Preko katetra je izvedljivo predihavanje tudi s priročnim balonom za predihavanje, če uporabimo ustrezne pripomočke. Standardni nastavek za tubus vtaknemo v tuberkulinsko brizgo, ki smo ji predhodno odstranili bat. Na brizgo nataknemo ustrezno debelo iglo, ki jo potisnemo v zunanji konec katetra. Na nastavek za tubus priklopimo balon za predihavanje in pričnemo s predihavanjem in oksigenacijo poškodovanca. Metoda ne zagotavlja idealne ventilacije, zagotovo pa oksigenacijo v tolikšni meri, da je mogoče preživetje poškodovanca in nadaljnja dokončna kirurška oskrba dihalne poti s traheotomijo in vstavitvijo kanile.

Perkutana dilatacijska krikotirotomija

Je hitra in običajno lahko izvedljiva metoda tudi pri poškodovancih s kratkim vratom. Pogoji in indikacije za ta postopek so enaki kot za uvedbo preko igle speljanega katetra v krikotiroidni prostor in trahejo. Na voljo so mnogi komercialni pripomočki (stavki) za izvedbo te metode. Največkrat so na voljo pripomočki za uvajanje katetra po Seldingerjevi metodi.

Uvajanje pričnemo s predhodno manjšo incizijo kože nad krikotiroidno membrano. Skozi incizijsko rano z iglo prebodemo krikotiroidno membrano. Ko smo z vrhom igle v dihalni poti, skozi iglo uvedemo žično vodilo v trahejo, izvlečemo iglo in preko igle uvedemo priloženi dilatator. Po dilataciji odprtine preko dilatatorja v trahejo uvedemo priloženi kateter za predihavanje. Izvlečemo vodilo in dilatator in preko standardnega priključka za tubus na kateter priključimo balon ali aparat za predihavanje.

Prednost te metode pred metodo z venskim katetrom je predvsem v večjem premeru katetra, ki ga uvedemo po dilatacijski metodi. Ta premer omogoča ustrezno ventilacijo in oksigenacijo z običajnimi pripomočki za predihavanje.

V urgentnih primerih, ko je krikotireotomija edina možna metoda za rešitev življenja, obstaja samo ena kontraindikacija. To je nepoznavanje metode in neizkušenost v izvajanju krikotireotomije.

ZAKLJUČEK

Traehalna intubacija ostaja zlati standard za vzdrževanje odprte dihalne poti , tudi v urgentnih situacijah. V kolikor ni mogoča, je laringealna maska dobra alternativa kljub možnosti regurgitacije in aspiracije želodčne vsebine. Uporaba kombi tubusa je bolj zapletena od laringealne maske. Trening postopkov vzpostavitve odprte dihalne poti na lutki ni dovolj za pridobitev pooblastil za samostojno delo na bolniku. Potrebno je obiskovati tečaje, ki vključujejo teoretične osnove, trening na modelu in nadzorovano delo z bolnikom. Najprimernejše je organizirano in kontrolirano vodeno učenje pod nadzorom anesteziologov.

OPOMNIK

- Odprta bolnikova dihalna pot je osnovna naloga anesteziologa, intenzivista in vsakega zdravnika, ki pristopa k bolniku ali poškodovancu z moteno funkcijo dihanja, nastalo zaradi bolezni, poškodbe ali vpliva učinkovin (zastrupitev, anestezija).
- **Endotrahealna intubacija** je **zlati standard za odprtje in vzdrževanje odprte dihalne poti.** Omogoča čisto in varno dihalno pot, ustrezno

ventilacijo, oksigenacijo in toaleto dihalnih poti. **Običajno** uvedemo endotrahealni tubus **s pomočjo** laringoskopa in **direktne laringoskopije**.

- **Alternativne metode** uvajanja endotrahealnega tubusa brez laringoskopa so: slepa digitalna intubacija, slepa nazalna intubacija, intubacija s pomočjo osvetljenega vodila (trachlight) in retrogradna intubacija. Te metode uporabimo, če direktna laringoskopija ni izvedljiva, če intubacijski pribor zataji ali ga ni na voljo.

- **Intubacija s pomočjo upogljivega bronhoskopa** je metoda izbora za programirane posege, kjer se predvideva otežena intubacija z direktno laringoskopijo.

- **Ezofagotrahealni »Combi tubus«** preprečuje aspiracijo in omogoča varno dihalno pot. Uvaja se slepo, ni pa primeren za otroke.

- **Laringealna maska** ne zagotavlja popolne varnosti pred regurgitacijo in aspiracijo želodčne vsebine. Sodi med pomembne pripomočke za urgentno odprtje dihalnih poti. Laringealna maska omogoča normalno predihavanje, ni pa uporabna za dolgotrajnejšo predihavanje. Laringealna maska je dobro vodilo za endotrahealni tubus in za upogljivi bronhoskop.

- **Kirurške metode** za odprtje dihalnih poti so uporabne, ko druge metode niso uspešne ali v primeru poškodbe ali posebne patologije zgornjih dihalnih poti.

LITERATURA:

1. Pečan M. Endotrahealna intubacija. In V. Paver - Eržen (ed): Podiplomsko izobraževanje iz anesteziologije. Prvi tečaj. Portorož 1993: 3 - 23.
2. Benumof JL. Management of the Difficult Adult Airway. Anesthesiology 1991; 75: 1087-1110
3. American Society of Anesthesiologists. Practice Guidelines for Management of the Difficult Airway. Anesthesiology 1993; 78: 597 - 602.
4. Kleemann PP. Die schwierige Intubation. Anaesthesist 1996; 45: 1248 - 1267
5. StoneDJ, Gal TJ. Airway Management. In Miller RD. Anesthesia, Churchill Livingstone 1990; 1265 - 1292.
6. Baskett PJF, Gabbott DA. Management of the Airway and Ventilation during Cardiopulmonary and Trauma Resuscitation. In Urgentna medicina. Izbrana poglavja 3.Portorož 1997: 61 - 75.
7. Zabavnik Z, Pečan M. Uvajanje endotrahealnega tubusa brez laringoskopa. In Urgentna medicina. Izbrana poglavja 3.Portorož 1997: 279 - 88.
8. Baskett PJF, Bossaert L, Carli P et al. Guidelines for the advanced management of the airway and ventilation during resuscitation. Resuscitation 1996; 31: 201 - 30.
9. Brimacombe JR, Berry AM, Brain AIJ. The Laryngeal mask. Anesthesiology clinics of North America 1995; 13: 411 - 36.

10. Sanchez TF. Retrograde intubation. Anesthesiology clinics of North America 1995; 13: 439 - 76.
11. Hung RO, Murphy M. Lightwands, lighted stylets, and blind techniques of intubation. Anesthesiology clinics of North America 1995;13: 477 - 89.
12. Van de Louw A, Bourgain JL. Laryngeal mask airway and the difficult intubation. In Anne Marie Cros (ed): Intubation and the upper airway. Bordeaux 1997:151 - 56.
13. Tardieux E, Tentillier E, Dabadie P. Combitube for prehospital intubation. In Anne Marie Cros (ed): Intubation and the upper airway. Bordeaux 1997:119 - 24.

URGENTNA INTUBACIJA

Zoran Zabavnik

UVOD

Nezdravljena, popolnoma zaprta dihalna pot, lahko v kratkem obdobju (2-5 minut) povzroči nevrološke ali druge, življenje ogrožujoče spremembe, ki lahko postanejo ireverzibilne in usodne. Zato je odprtje dihalnih poti prvi in osnovni ukrep v oživljanju takšnega bolnika ali poškodovanca. Nobena urgenca ni tako akutna, kot grozeč ali moten dotok kisika v organizem.

Za odprtje dihalnih poti se odločimo na osnovi kliničnega pregleda. Ugotavljamo neodzivnost, gibanje prsne stene in prehajanja zraka skozi usta in nos. Prvo diagnozo ugotavljamo v položaju, v katerem smo bolnika našli, posebej pri poškodovancu. Če bolnik oziroma poškodovanec zadovoljivo diha, je pa nezavesten, ga položimo v položaj za nezavestnega (Recovery position). Če je dihanje odsotno ali ovirano, izpeljemo **osnovne ukrepe**, nato pa **nadaljevalne ukrepe** za odprtje dihalne poti s pomočjo ustreznih pripomočkov.

Osnovni ukrepi: Če bolnik ali poškodovanec ne diha, ga obrnemo vznak. Glava in vrat morata biti v osi, nato pa dvignemo brado oz. spodnjo čeljust. Nato nadaljujemo z ocenjevanjem dihanja in drugih znakov, kot so cianoza, bledica, močno slinjenje, prisotnost želodčne vsebine ali tujka v ustih ali žrelu in znakov poškodb glave, obraza, vratu ali prsnega koša.

Ob odsotnosti dihanja ne slišimo dihalnih zvokov. Nenormalni zvoki pri dihanju, kot so sopenje ali stridor, kažejo na delno zaprto dihalno pot. Stridor se pojavlja med inspirijem, predvsem pri zapori nad grlom, sopenje pa med izdihom in kaže na zaporo dihalne poti pod grlom. Z aspiracijo, s prijemalko ali s prsti poskušamo odstraniti eventuelni tujek.

URGENTNA INTUBACIJA

Endotrahealna intubacija je zlati standard za odprtje in vzdrževanje odprte dihalne poti tudi med oživljanjem. Omogoča čisto in varno dihalno pot, ustrezno ventilacijo, oksigenacijo in toaleto dihalnih poti.

Običajna endotrahealna intubacija z direktno laringoskopijo včasih ni izvedljiva zaradi neizvedljivosti metode, pa tudi zaradi pomanjkanja ustreznega intubacijskega pribora.

Takrat bolnikove ali poškodovančeve posebnosti v posebnih razmerah mnogokrat zahtevajo posebno intubacijo ali odprtje dihalnih poti z različnimi pripomočki. V pomoč v odločanju in planiranju posegov ob neizvedljivi intubaciji z direktno laringoskopijo so mnogi algoritmi. Ameriško združenje

anesteziologov je sprejelo algoritem postopkov za oskrbo »otežene« dihalne poti (ASA difficult airway algorithm). Predstavljamo del algoritma, ki zajema postopke pri nujni - urgentni intubaciji. Problem je, ker algoritem vključuje metode, ki niso poznane niti vsem anesteziologom. Prav zato je nujno spoznavanje navedenih metod in zagotovitev ustreznega pribora za izvedbo navedenih metod.

Slika 1: Posebna intubacija
»otežena« dihalna pot in postopki pri nujni - urgentni intubaciji

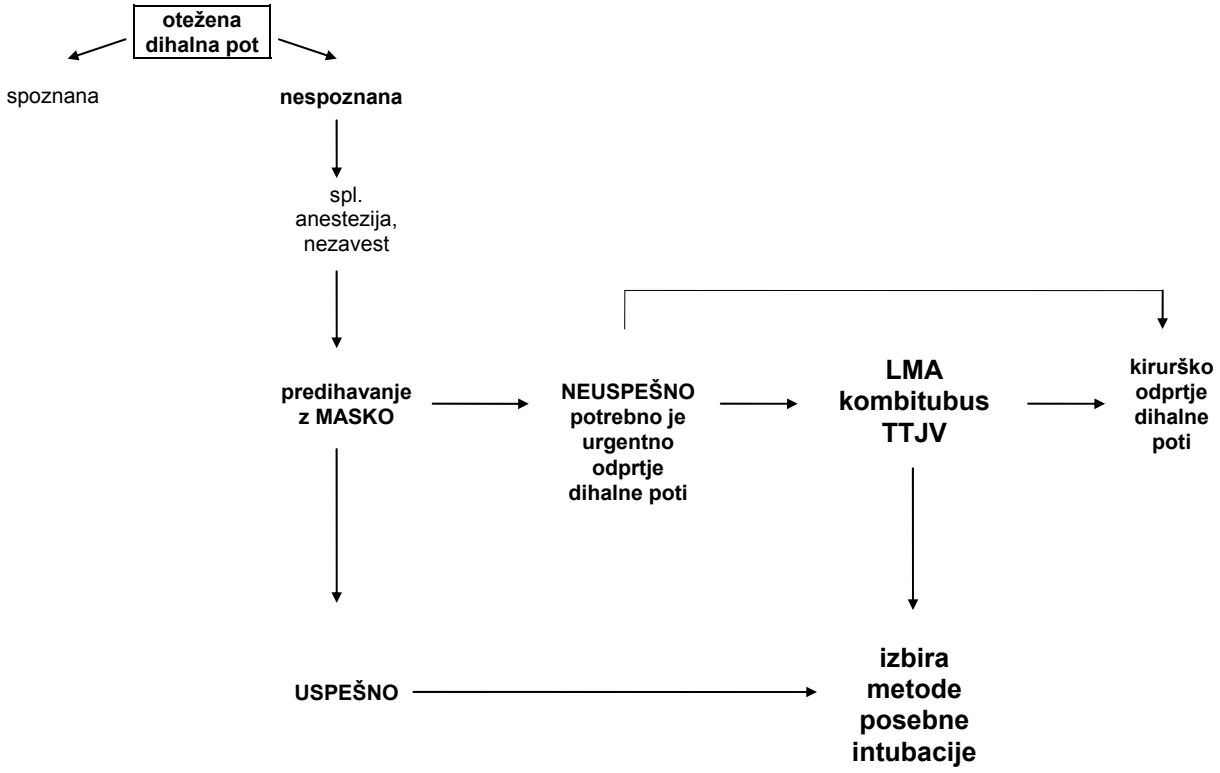

Še bolj natančen je algoritem postopkov v posebnih razmerah, ko bolnika ne moremo niti intubirati, niti predihavati.

Pribor za urgentno odprtje dihalnih poti

Obstajajo tudi priporočila za opremo mobilne enote za oskrbo dihalnih poti. Po priporočilih ASA naj bi takšna enota vsebovala:

- laringoskop z loparčki različnih oblik in velikosti
- endotrahealne tubuse različnih velikosti
- vodila za tubus
- osvetljeno vodilo za tubus
- pribor za intubacijo z upogljivim bronhoskopom
- pribor za retrogradno intubacijo
- pribor za urgentno nekirurško odprtje dihalnih poti in predihavanje (transtrahealni jet ventilator, laringealno masko, ezofagotrahealni kombitubus)

- pribor za urgentno kirurško odprtje dihalnih poti (npr. za krikotireotomijo)
- detektor izdihanega CO2

Vsebina se lahko prilagodi specifičnim potrebam, priporočilom, izkušnjam in možnostim.

Slika 2: Algoritem postopkov, ko bolnika ne moremo niti intubirati, niti predihavati

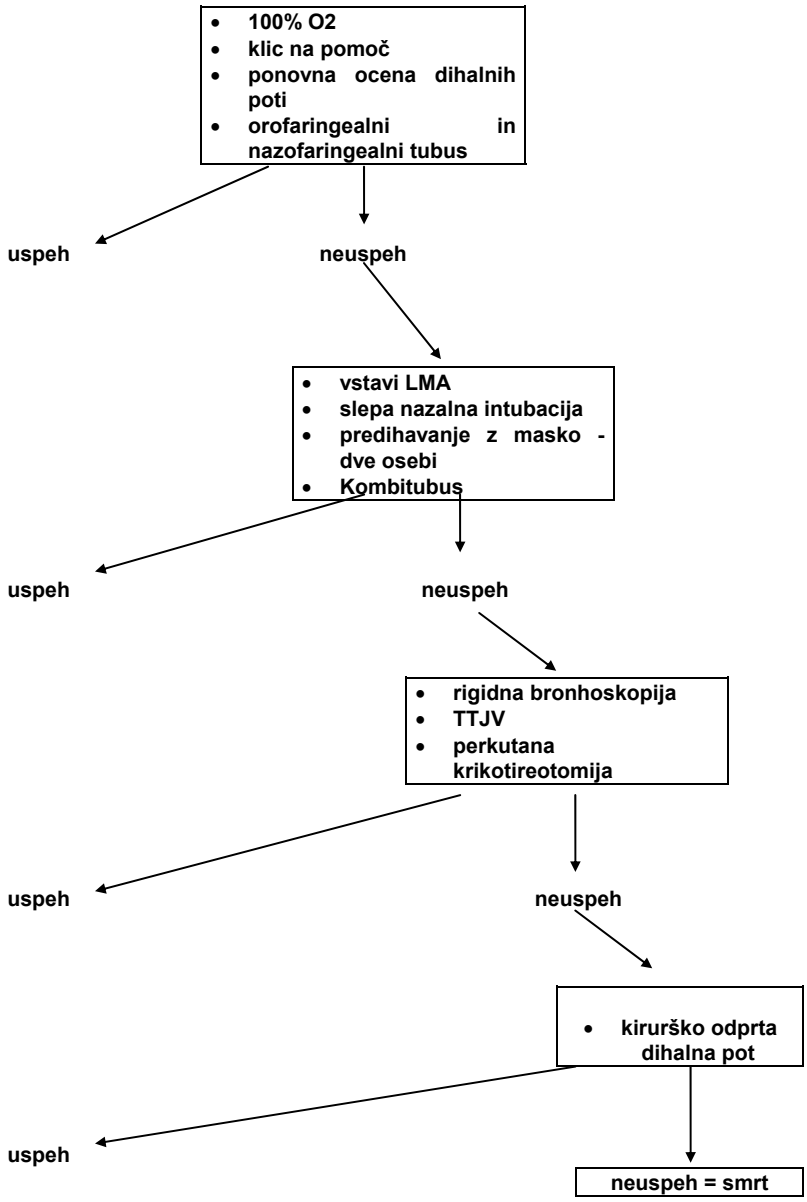

Možni zapleti pri urgentni intubaciji

Poškodovanci in težki bolniki, ki jih moramo urgentno intubirati, so pogosto hipovolemični, imajo poln želodec, krvavijo iz zgornjih dihalnih poti ali pa so zgornje dihalne poti polne sekreta ali izbruhanih mas. Pri poškodovancih obstaja tudi možnost poškodbe vratne hrbtenice, ki zahteva posebno pozornost pri izvajanju intubacije. **Med predihavanjem z masko in med postopkom intubacije je potrebna ročna stabilizacija glave in vratne hrbtenice, za preprečitev aspiracije v pljuča pa pritisk na krikoidni hrustanec (Sellickov manever).** Pritisk na krikoidni hrustanec je potreben, dokler dihalna pot ni zaščitena pred aspiracijo. Po navedbah nekaterih avtorjev je učinkovit tudi med prehodno uporabo laringealne maske, ki ji naj sledi endotrahealna intubacija.

V kolikor sta za omogočanje intubacije potrebni sedacija in relaksacija, naj sedativu takoj sledi relaksans succinylcholine (rapid sequence induction). Tudi ob takšni indukciji je potreben Sellickov manever.

ZAKLJUČEK

Urgentna intubacija je postopek za reševanje življenja. Vse možne postopke za urgentno odprtje dihalnih poti je potrebno natančno spoznati, poskrbeti za ustrezni pribor in venomer imeti v mislih algoritme postopkov, ki bodo olajšali naše ukrepanje in zmanjšali zmedo v ekipi, ki ukrepa pri ogroženem bolniku ali poškodovancu.

LITERATURA:

1. Pečan M. Endotrahealna intubacija. In V. Paver - Eržen (ed): Podiplomsko izobraževanje iz anesteziologije. Prvi tečaj. Portorož 1993: 3 - 23.
2. American Society of Anesthesiologists. Practice Guidelines for Management of the Difficult Airway. Anesthesiology 1993; 78: 597 - 602.
3. Kleemann PP. Die schwierige Intubation. Anaesthesist 1996; 45: 1248 - 1267
4. Baskett PJF, Gabbott DA. Management of the Airway and Ventilation during Cardiopulmonary and Trauma Resuscitation. In Urgentna medicina. Izbrana poglavja 3.Portorož 1997: 61 - 75.
5. Baskett PJF, Bossaert L, Carli P et al. Guidelines for the advanced management of the airway and ventilation during resuscitation. Resuscitation 1996; 31: 201 - 30.
6. Finucane BT. Emergency airway management. Anesthesiology clinics of North America 1995; 13: 543 - 65.
7. Crosby ET. Airway management in trauma patients. Anesthesiology clinics of North America 1995; 13: 645 - 64.
8. Pasch T. Schlussfolgerungen und Empfehlungen. In Die schwierige Intubation, Verlag Hans Huber Bern Gottingen Toronto Seattle 1995: 117 -22.

OSNOVNE SMERNICE ZA BRONHOSKOPSKO TEHNIKO

Jurij Šorli

Bronhoskop je učinkovito sredstvo za prikaz dihalnih poti. Najbolj vsestransko uporabna izvedba bronhoskopa je upogljivi bronhoskop. Njegove tehnološke značilnosti so:

- majhen prečni premer
- upogljivost po vsej dolžini
- ločen delovni, opazovalni in osvetljevalni del.

Te lastnosti ga usposabljajo tudi za rabo v anesteziologiji za različne namene: kontrola dihalne poti, pomoč pri intubaciji, aspiracija.
V tem prikazu bomo poskušali opisati bronhoskopsko tehniko pri intubaciji.

Za korektno in uspešno rabo bronhoskopa je potrebno dobro poznati njegove tehnološke posebnosti. Upogljivi bronhoskop je sestavljen iz povesma steklenih niti, ovitih v ovoj iz plastike. Znotraj povesma je cevka, ki jo uporabljamo kot delovni kanal. Del bronhoskopa, ki je bliže očesu, ima posebno obliko, ki jo imenujemo glava bronhoskopa. Tu je sistem leč, ki povečajo sliko, ročica, ki preko posebej speljanih žic premika vrh bronhoskopa in ustje delovnega kanala. Slednje je pri najnovejših izvedbah dvojno: del je namenjen za izvedbo raznih instrumentov ali za instalacijo tekočine, drugi del pa je oblikovan tako, da je mogoče stalno sesanje iz kanala. V distalnem delu ali v vrhu bronhoskopa, ki ga uvedemo v dihalno pot , je ustje delovnega kanala in izhod optičnega dela, ki ima na eni ali obeh straneh osvetljevalni del povesma steklenih niti. Celotno telo bronhoskopa je prosto upogljivo v vse smeri s sorazmerno majhnim lokom upogiba. Ta lok je v veliki meri odvisen od premera bronhoskopa, ki običajno znaša 1.8 - 6.4 mm. Upogibalni mehanizem omogoča upogibanje vrha bronhoskopa v ravnini navzdol 60-130 ° in navzgor 120-180 °.
Vidni kot oz. vidno polje je sorazmerno ozko in znaša 60 - 120 °. To pogosto moti neizkušenega opazovalca npr. ko uvaja inštrument, ker ga vidi šele, ko je instrument 0,5 - 1 cm zunaj delovnega kanala. Delovni kanal ima premer 0,6 - 3,2 mm (običajno 2 - 2,2 mm).

Pred vsako uporabo preverimo upogljivost bronhoskopa in se prepričamo, če je zavora, ki omejuje gibanje vrha instrumenta, sproščena. Preverimo, ali deluje sesanje skozi delovni kanal in končno ali je vidno polje prosto in ali deluje razsvetljevalni del povesma. Instrument nato obrizgamo s silikonskim razpršilom, da lažje drsi skozi tubus. Tubus navlečemo na instrument do te mere, da iz tubusa gleda vsaj decimeter dolžine bronhoskopa. Med zobe bolnika vtaknemo zaščito (plastični ustnik). Prepričamo se, da je upogibna ravnina bronhoskopa v sagitalni ravnini in je izrazitejši upogib možen navzdol, če stojimo pred bolnikom oz. navzgor, če smo za bolnikom.
Pri uvajanju držimo bronhoskop s tremi prsti leve roke za konico, z desno roko pa držimo glavo instrumenta. Ves čas uvajanja skušamo obdržati medialno linijo, kar nam omogoča lažjo identifikacijo značilnih anatomskih

točk. Instrument najprej uvedemo do uvale, nato pa nekoliko čez koren jezika. Na tem mestu instrument upognemo, identificiramo epiglotis in ga nato uvedemo pod njim, da zagledamo glasilki. Nato nadaljujemo z uvajanjem, dokler nismo v sapniku tako daleč, da zagledamo razcepišče sapnika (glavna karina). Na tem mestu porinemo tubus preko bronhoskopa in bronhosop izvlečemo.
Uvajanje pogosto ni tako enostavno, še posebej, če je preiskovalec manj vešč instrumenta in slabše pozna anatomijo. Identifikacija posameznih anatomskih struktur pa je izrazito otežkočena zaradi majhnega vidnega polja instrumenta.
Najpogostejše napake, ki otežkočajo uspešno intubacijo, so:

- prekratka začetna insercija in
- prezgodnje upogibanje instrumenta.

Zaradi upogljivosti instrument zdrkne ob jeziku v tonzilarne gube ali v valekule nad epiglotisom. Podobne težave povzroči nehote rotiranje instrumenta, tako da upogibna ravnina ni več v sagitalni ravnini. V takem primeru je najbolje z insercijo začeti znova od točke, ki jo zlahka identificiramo. Poseben problem je včasih identifikacija glasilk, ki ju lahko prekrivata aritenoidni gubi. Če bolnik ne vdahne, se glasilki ne razpreta. Uporabimo lahko tehniko z vpihovanjem kisika skozi delovni kanal ali poskusimo s pritiskom za zgornji del abdomna ali s stiskom spodnjega dela prsnega koša povzročiti izdih in pri tem identificirati odprtino med glasilkama.. Glasilke pogosto spregledamo tudi zato, ker smo premočno upognili instrument. Ne tako redka napaka je uvedba instrumenta v začetni del požiralnika. Pri vseh teh primerih je najbolje izvleči instrument nazaj do točke, ki jo poznamo in ponoviti postopek uvajanja.

Na podoben način kot skozi usta lahko izvedemo tudi transnazalno intubacijo. Pri tej sicer priporočajo, da najprej uvedemo tubus v nazofarinks, in šele nato skozi tubus še bronhoskop, s katerim si nato pomagamo pri uvedbi v sapnik. Zelo pomembno je, da še pred tako uvedbo preizkusimo, ali je tubus zlahka prehoden za bronhoskop, da se nam ne zgodi, da se bronhoskop zagozdi.

Posebni zapleti med intubacijo z upogljivim bronhoskopom niso znani. Možna je dokaj huda krvavitev pri intubaciji skozi nos, posebej zato, ker bronhoskopist pozabi, da je slika struktur, ki so manj kot 1cm oddaljene od bronhoskopa povečana in na silo poriva instrument skozi ožino, ki jo vidi zlahka prehodno. Včasih tudi pretirana sukcija skozi delovni kanal rani sluznico. Včasih je pri daljšem manipuliranju pred pasažo skozi glasilke možen tudi spazem glasilk, kar pa pri splošni anesteziji ne predstavlja težave.

PRIPOROČENA LITERATURA

1. Šorli In ostali: UVOD V TEHNIKO FIBERBRONHOSKOPIJE, 1990, Golnik
2. IKEDA MD: ATLAS OF FLEXIBLE BRONCHOFIBERSCOPY, Georg Thieme Publishers Stuttgart Igaku Shoiw Ltd. Tokyo, 1974

INTUBACIJA Z UPOGLJIVIM BRONHOSKOPOM

Danica AVSEC-LETONJA

UVOD

Neuspešna intubacija v posebnih razmerah, je najpogostejši vzrok za obolevnost ali smrtnost pri anesteziji (1).
Intubacija je postopek, za katerega je zaželeno, da bi ga obvladali zdravniki, ki se ukvarjajo z nujnimi vejami medicine. Postopek je lahko zelo enostaven in rutinski, lahko pa je zapleten in celo neuspešen.
Anesteziologi smo izpostavljeni največjim zahtevam za izvajanje različnih tehnik za intubiranje. Možnost intubacije z upogljivim bronhoskopom je za anesteziologa zelo pomembna. Intubacija s upogljivim bronhoskopom (UB) je metoda izbora v večini primerov posebnih intubacij.
Zahteve ameriškega kolegija za pljučne zdravnike so za bronhoskopiste, ki se s tem ukvarjajo v diagnostične namene, popolnoma jasne. Za licenco je potrebno opraviti 50 bronhoskopij pod nadzorom izkušenega strokovnjaka (2). Tak način izobraževanja in pridobivanja izkušenj je za anesteziologe praktično nemogoč in tudi verjetno nepotreben. Način za pridobivanje in prenašanje tega znanja za širšo uporabo, še vedno ni jasen. Omejeni smo na manjše število zdravnikov, ki izvajajo to metodo.

INDIKACIJE ZA INTUBACIJO Z UB

Upogljivi bronhoskop uporabljamo za intubacijo pri posebnih anatomskih razmerah. Takšno intubacijo imenujemo **posebna intubacija**. Zaradi različnih vzrokov ne moremo vzpostaviti ravne orofaringotrahealne osi, v kateri bolnika v normalnih razmerah intubiramo. Tri osi zravnamo v eno ravnino, po kateri tubus drsi, tudi če ne vidimo končnega cilja(3). Vzroki, ki nam preprečijo, da namestimo dihalno pot v ravno os, so prirojene anatomske anomalije v področju glave in vratu, poškodbe tega predela, brazgotine ali pa vnetja.

Med prirojene anatomske anomalije prištevamo mandibularne spremembe : mikrognatio- Treacher- Collins, Pierre Robin, zmanjšana razdalja od tireoidee do mandibule na manj kot 6 cm, povečan mandibularni kot.
Druge anomalije so laringealne anomalije, dolg vrat, izjemno kratek vrat, majhna usta, velik jezik, majhno spodnjo čeljustnico in kombinacije anomalij, ki lahko predtavljajo posebne razmere za intubacijo.
Opekline in brazgotine, ki onemogočajo odpiranje ust, so pogosto indikacija za intubacijo z upogljivim bronhoskopom.
Poškodbe v predelu zgornjih dihalnih poti ali vratne hrbenice, so tudi vzroki za posebno intubacijo. Pri poškodbi vratne hrbtenice ne smemo manipulirati s vratom, zato je intubacija z upogljivim bronhoskopom zelo uporabna metoda, kljub temu, da poznamo v teh primerih tudi druge intubacijske tehnike. V

primerjavi z drugimi načini je v prednosti, ker ni potrebno prilagajati položaja vratu niti s defleksijo, in je vodena pod kontrolo očesa.

Debelost in visoka nosečnost pogosto otežujeta intubacijo (4). Pri nosečnici je pojavnost posebnih intubacij 10-krat pogostejša v primerjavi s ostalo populacijo (5). Debelost, omejena gibljivost vratu in omejeno odpiranje ust so v 70 % razlogi za posebno intubacijo (4). Nevarnost aspiracije želodčne vsebine tudi sodi med indikacije za intubacijo s UB in jo izvajamo pri budnem bolniku(7).

Preveritev lege eno ali dvolumenskega tubusa je pomembna indikacija. Lego enolumenskega tubusa preverimo z UB, kadar ob namestitvi z običajnimi postopki nismo prepričani, da tubus leži pravilno.

Intubacije s UB ne izvajamo pri bolniku, ki ne diha ali je blizu tega stanja, če nimamo zato uztreznih pripomočkov(8).

Zelo pomembno je, da bolnika pred intubacijo ocenimo in predvidimo možnost posebne intubacije. Vzamemo natančno anamnezo in bolnika pregledamo v predelu vzpostavitve umetne dihalne poti. Študije o predvidevanju posebnih intubacij pokažejo, da so te kljub natančnemu upoštevanju vseh kazalcev še vedno v 30- 40% nepredvidene (4). Pri ocenjevanju bolnika uporabimo načine in parametre, ki so opisani v predavanju prof. Pečanove.

Uspešnost postopka pri posebni intubaciji je odvisna od dobre priprave. Intubacije z UB praviloma ne izvajamo po večkratnem poskusu intubacije na slepo pri oceni prikaza glotisa 3-4 stopnje. Ker bolnik krvavi, se slini in je navadno tudi relaksiran, smo lahko neuspešni pri izvajanju.

ANESTEZIJA ZA INTUBACIJO Z UB

Pravilno izvedena anestezija je predpogoj za uspešno opravljen poseg. Tudi zapleti so povezani s neustrezno izvedeno anestezijo.
Odločimo se lahko za **lokalno anestezijo** ali pa za **kombinacijo lokalne anestezije s sedacijo** (2,6,7,8) ali tudi za splošno anestezijo. Odločimo se glede na bolnikovo stanje in želje.
Kot premedikacijo damo benzodiazepine, atropin ali glikopirolat(8).Vagolitik je v premedikaciji nujno potreben, da zmanjša slinjenje in vagalno stimulacijo (2).

Če se odločimo za **lokalno anestezijo** lahko intubiramo bolnika v budnem stanju. Želimo, da spontano diha in je dobro anesteziran v območju zgornjih dihalnih poti. Reaktivnost dihalne poti je zelo velika in draženje v tem območju predstavlja močan bolečinski dražljaj, če anestezija ni dovolj globoka in enakomerna. Bolniki se neugodno počutijo, zelo kašljajo, lahko nastane spazem. Da smo vsem zahtevam kos, moramo to področje resnično dobro anestezirati.

Lokalno anestezijo lahko izvedemo z indirektno laringoskopijo in z razpršilcem lokalnega anestetika pri sedečem bolniku (9).
Če je bolnik dobro premediciran, je način anesteziranja sede težje izvedljiv. V takih primerih izvajamo anestezijo v ležečem položaju in najprej razpršimo lidokain v ustno votlino. Vhod v grlo, grlo z glasilkama in zgornji del traheje pa anesteziramo tako, da dodajamo anestetik v raztopini preko bronhoskopa. Preden pridemo s konico bronhoskopa na mesto, ki ga želimo anestezirati, vbrizgnemo nekaj ml lokalnega anestetika. Uporabljamo 2 % lidokain, za glasilki 4 %-ni (2,6). Skupni odmerek lidokaina naj ne znaša preko 7 mg/kg t.t.(2).
Pri intubiranju skozi nos anesteziramo na isti način, le da uporabimo za anestezijo nosne sluznice lidokain gel in vazokonstriktor.

Možnosti za izvajanje lokalne anestezija v področju zgornjih dihalnih poti je več, zato izberemo najprimernejšo kombinacijo za bolnika.
Grlo in glasilki lahko anesteziramo tudi tako, da vbrizgamo lokalni anestetik translaringealno(1). Preko krikotireoidne membrane vbrizgamo 1-3 ml 4 % lidokaina v grlo.
Zgornji laringealni živec - zunanjo vejo anesteziramo s prevodno anestezijo na mandibularnem iztopišču obojestransko.
Zgornji laringealni živec- notranja veja je zelo lahko dosegljiva v sinusu piriformisu, saj leži submukozno. Če položimo na živec v sinusu kosem vate, ki je namočen v lokalni anestetik, lahko ta živec tako anesteziramo.

Najpogosteje izvedemo kombinirano topično lokalno anestezijo s sedacijo. V področju nosu, ustne sluznice uporabimo razršilec ali gel, preko bronhoskopa pa raztopino. Za sedacijo uporabljamo midazolam ali diprivan. Kadar dodamo opiatni analgetik, ga odmerjamo zelo previdno, da ne povzročimo dihalne depresije. Priporoča se alfentanil, ker ima dober antitusični učinek in zelo hitro deluje (8).

Reaktivnost dihalne sluznice se lahko zmanjša z odmerjanjem lidokaina intravenozno. Pri odmerkih 1-1,5 mg /kg t.t. niso zasledili toksičnih učinkov, bistveno se je zmanjšal kašelj in nemir bolnika (9).

Pri izvajanju intubacije v splošni anesteziji moramo imeti posebne pripomočke, kadar bolnik ne diha.

INTUBACIJA Z UB

Intubiramo lahko po nazotrahealni ali orotrahealni poti (1,7).

Pred pričetkom izvajanja intubacije pri obeh poteh nasadimo tubus na bronhoskop (sl.1), da potem, ko smo bronhoskop vstavili v dihalno pot, s tubusom samo zdrsnemo preko bronhoskopa na pravo mesto.

Nazotrahealna pot je enostavnejša in nosnica je navadno dovolj široka tako za bronhoskop, kot tudi za tubus.

Pri vstavitvi skozi nos najprej bolnika vprašamo, katera nosnica je bolj prehodna in skozi katero lažje diha. V to nosnico kanemo nekaj kapljic raztopine vazokonstriktorja, nato anesteziramo s lidokain gelom.
Bronhoskop spojimo s aspiratorjem, da lahko sproti aspiramo. Včasih je sekret zelo gost in ga uspemo odstraniti s ponavljajočimi rahlimi premiki naprej in nazaj. Odstranitev sekreta je zelo pomembna, saj nam ta močno ovira vidljivost.
Nato bronhoskop vstavimo v predvideno nosnico in ga vodimo v smeri večjega nosnega hodnika (sl.2). Potujemo lahko po spodnjem ali srednjem hodniku. Ob tem ves čas aspiriramo. Bronhoskop vodimo pod kontrolo očesa, da gladko drsi po nosni sluznici (sl.3). Na koncu nosnega hodnika obrnemo konico bronhoskopa navzdol (sl. 4). Nato vbrizgamo nekaj ml 2 % lidokaina, da se razlije po nasofarinksu. Potujemo ravno, gladko in brez ovir naprej (sl.5) in že se nam prikaže pomembna orientacijska točka. Zagledamo epiglotis z vhodom v grlo (sl.6). Nežno potujemo z bronhoskopom naprej do glasilk (sl.7). Pred glasilkami ponovno vbrizgamo lokalni anestetik v smeri naprej, da ju anesteziramo. Izberemo 4 % lidokain.
Počakamo kratek čas, aspiriramo in pod kontrolo očesa zdrsnemo preko glasilk v trahejo do spodnje tretjine. V traheji še zadnjič anesteziramo s nekaj ml 2 % lidokaina. Bronhoskop dobro namestimo v traheji (sl.9), nato pa zdrsnemo s tubusom preko bronhoskopa na želeno mesto.
Pred tem tubus dobro namažemo s lidokain gelom in nežno premikamo po bronhoskopu, tako skozi nosnico, kot tudi v nadaljnjem premikanju tubusa. Pri prehodu skozi nosnico so potrebni nežni rotacijski gibi, da tubus spravimo skozi nosnico. Naprej drsi brez ovir, tudi na vhodu v grlo in skozi grlo. Če se le zaustavi, pa tudi v tem področju nežno obrnemo tubus okrog bronhoskopa. Ko smo tubus namestili na želeno višino, bronhoskop umaknemo in bolnika ventiliramo s kisikom. Po kontroli lege tubusa bolnika uvedemo v splošno anestezijo z relaksacijo.

Pri uvajanju **skozi orotrahealno pot** je osnovni princip enak, razlikujejo se le anatomske strukture, skozi katere potujemo.
Pomembno je, da zaščitimo instrument pred poškodbo, ki bi jo bolnik naredil s vgrizom. V ustno votlino, ko smo jo anestezirali, vstavimo plastični vstavek za zaščito. Ta ima na sredi dovolj veliko odprtino, da skozenj potujemo s tubusom in bronhoskopom.
Če je bolnik bolj prizadet in ima slabšo saturacijo, ga ventiliramo preko maske s posebej prirejenim nastavkom (11).
Bronhoskop vstavimo do baze jezika in potujemo naprej pod kontrolo očesa v srednji liniji do opornih anatomskih točk. Iščemo epiglotis in vhod v grlo.
Nadaljnji postopek je že opisan pri vstavljanju skozi nos. Razlika je le, ko drsimo s tubusom preko grla, da se zaradi večjega kota, pod katerim je bronhoskop vstavljen v grlo skozi usta, lahko tubus zatakne na zadnjo steno grla (6). To se zgodi, če imamo veliko razliko med velikostjo tubusa in bronhoskopa (12). V tem primeru tubus nežno rotiramo v eno in drugo smer, dokler ne zdrsne dalje. Kadar imamo veliko razliko med premerom tubusa in bronhoskopa, priporočamo uporabo posebej prirejenega notranjega tubusa, ki zunanjega učvrsti na bronhoskopu.

ZAPLETI

Zapleti so lahko mehanični ali nastanejo kot posledica izvajanja bronhoskopije. Bronhoskopija sodi med invazivne metode z zelo malo zapleti. Ob nepravilno izvedeni anesteziji lahko nastane bronho ali laringospazem. Incidenca le-teh je 0,1 do 4 % (7). Astmatike moramo prej pripraviti z inhalacijami.
Možnost nastanka aritmij se še zlasti poveča, če je bolnik hipoksičen (8). Pomembno je, da upoštevamo absolutne kontraindikacije za bronhoskopijo, ki se ne razlikujejo od kontraindikacij za elektivni operativni poseg. Zelo prizadetega bolnika s kardiocirkulatorno prizadetostjo naj ne bi bronhoskopirali (9).
Mehanični zapleti nastanejo, kadar se tubus zatakne in ne moremo napredovati pri potiskanju naprej ali pa pri odstranitvi bronhoskopa iz tubusa. To je zelo neprijetna situacija in je včasih potrebno odstraniti bronhoskop skupaj s tubusom. Če je bronhoskop dobro namazan s silikonskim sprejem, in nanj pravilno vstavljen v tubus, da ne izhaja konica pri stranski odprtini, potem do teh zapletov naj ne bi prišlo.
Izkušenost izvajalca intubacije z UB je pomembna za uspeh in tudi za manjšo incidenco zapletov(14). S pomočjo UB naj intubira samo dobro treniran in izkušen zdravnik (1,2).
Kisik lahko dovajamo ob samem postopku preko delovnega kanala na instrumentu ali skozi nos.

MONITOR

Med izvajanjem bronhoskopske intubacije nadzorujemo krvni pritisk, EKG, zasičenost arterijske krvi s kisikom in dihanje.

ZAKLJUČEK

Intubacija s UB je zamenjala različne načine intubiranja v posebnih anatomskih razmerah.
Pogosto je metoda izbora. Če jo primerjamo s drugimi načini za izvajanje posebne intubacije ima več prednosti. Zaradi direktne kontrole ne potiskamo bronhoskopa in s tem tudi tubusa, na slepo. Slepa intubacija skozi nos lahko povzroči krvavitve, spazem in moramo postopek celo prekiniti.
Razna vodila, ki jih lahko uporabljamo v posebnih razmerah, so lahko nevarna za poškodbo in perforacijo.
Retrogradna intubacija je zapleten in zamuden postopek z možnimi zapleti.
Operativni pristopi so neprimerljivi v smislu invazivnosti.
Način intubiranja je po osvojitvi rokovanja z instrumentom enostaven, neinvaziven za bolnika in vedno uspešen, kadar zadoščamo osnovnim pravilom. Problem lahko predstavljajo le tumorske mase v tem področju, kar pa včasih zahteva predoperativno traheotomijo.
Pri primerni pripravi bolnika in opisom postopka so bolniki zadovoljni in jim tudi v budnem stanju takšen način intubiranja ni neprijeten (6).

Ocena, na osnovi katere razvrstimo bolnike, na kakšen način jih bomo intubirali, je za uspešnost posebne intubacije zelo pomembna. Če anesteziog tehnike ne pozna, je pravilneje predstaviti bolnika kolegu, ki je blizu bronhoskopski tehniki, da se nato izvede pripravljen in planiran poseg.

Slika 1. priprava bronhoskopa za intubacijo

Slika 2. Nosni hodnik

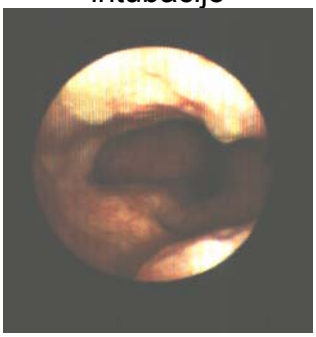

Slika 3. Epifarinks

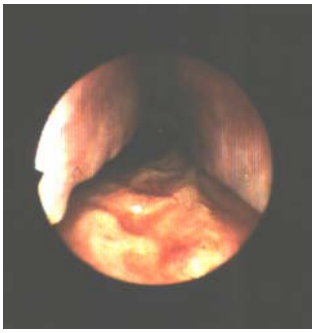

Slika 4. Nasofarinks

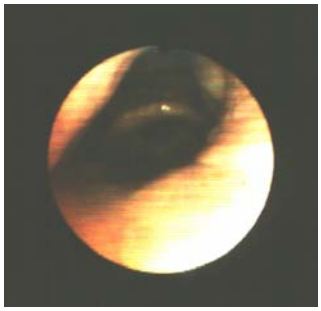

Slika 5. Epiglotis z vhodom v grlo

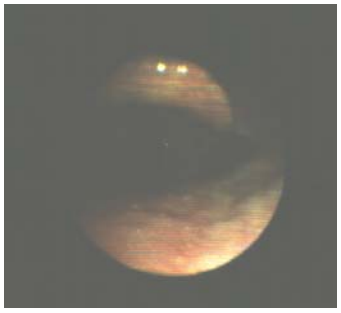

Slika 6. Vhod v grlo

Slika 7. Glasilki

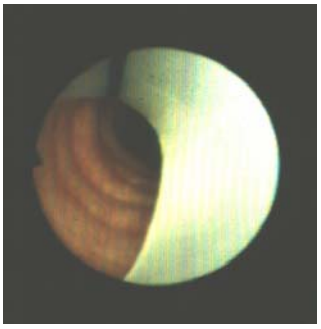

Slika 8. Tubus v traheji

OPOMNIK

- Intubacija z upogljivim bronhoskopom je varna in uspešna metoda, ki mora imeti mesto med posebnimi načini za intubiranje.
- Indikacije za intubiranje z UB so spremenjene dihalne poti zaradi anatomskih in vnetnih sprememb, poškodb ali brazgotin na obrazu in vratu.
- Tumorske spremembe v zgornjih dihalnih poteh so lahko ovira za uspešno intubacijo z UB.
- Sveže krvavitve v zgornjih dihalnih poteh zelo otežijo ali onemogočijo intubacijo z UB.
- Anestezija za izvajanje intubacije z UB je lahko lokalna , kombinirana ali splošna. Priporoča se, da bolnik spontano diha.
- Upogljivi bronhoskop uvajamo nazo ali orotrahealno.
- Zapleti so ob dobri pripravi bolnika in izkušenem izvajalcu zelo redki. Vezani so na bronhoskopijo ali na uvajanje tubusa.
- Ob izvajanju intubacije z UB mora biti bolnik dobro monitoriran in oksigeniran.

LITERATURA

1. O Callaghan- Enright S, Finuncane BT: Anesthetizing the airway in Benumof JL: The difficult airway I ; Anesthesiology clinics of North Amerika; 2, 13, jun 1995: 325- 36
2. Zupan J. Fiberoptic bronchoscopy in anaesthesia and critical care. Clinical procedures in anaesthesia and intensive care in Benumof JL, J.B. Lippincott company 1992.
3. Scwartz DE , Wienwr-Kronish JP. Management of the difficult airway. Airway management in the critically ill patient. Clinics in chest medicine. Vol. 12, No.3,September 1991
4. Williamson JA, Webb RK, Scekely S, Gillies ERN, Dreosti AV. Difficult intubation: An analysis of 2000 incident reports. Anaest Intens Care 1993 ; 21: 602-607.
5. Powel J, Myles P, Sultana A. Obesity and difficult intubation. Anaesthesia and Intensive Care, Vol. 22, No.3, June 1994
6. Ovassapian A. Flexible bronhoscopic intubation of awake patients. Journal of bronchology. 1:240-245; 1994 Raven press LTD., New York.
7. Dellinger RP, Bandi V. Fiberoptic bronchoscopy in the intensive care unit. Procedures in the ICU: Critical Care clinics; 4; Oct 1992
8. Greig JH, Cooper SM, Kasimbasi HJN, Monie RDH, Fennerty AG, Watson B. Sedation for fibre optic bronchoscopy. Respiratory medicine (1995) 89, 53-56
9. Zupančič M. Anestezija: Uvod u tehniko fiberbronhoskopije, Golnik 1990.
10. Jakobsen CJ., Ahlburg P, Holdgard HO, Olsen KH, Thomsen A. Comparison of intravenous and topical lidocaine as a suppresant of coughing after bronchoscopy during general anesthesia. Acta Anesthesial Scand 1991: 35: 238-241.

11. Scherrhag A, Kleeman PP, Jantzen J-P, Dick W. Universell Verwendbares Maskenansatzstueck fuer die Fiberoptische intubation. Anaesthesist (1990), 39; 66-68.
12. Buettner J, Klose R. Probleme bei der Intubation mit dem Flexiblen Fiberbronchoskop LF-1. Anaesthesist (1990) 39; 420-421.
13. Fantoni A. Bronchoscopy in ICU indication and management. A.P.I.C.E 1994. 629-636.
14. Bainton CR. Models to facilitate the learning of fiberoptic technique. Int anaesthesiol clin 1994; 32: 47-55

ANATOMIJA SPODNJIH DIHAL IN SPREMEMBE V DIHALNIH POTEH

Saša Letonja

UVOD

Vsak bronhoskopist, tudi če se ukvarja le s terapevtskimi bronhoskopijami ali uporablja bronhoskop ob intubacijah, bi moral obvladati anatomijo spodnjih dihalnih poti. Le tako lahko vsaj orientacijsko oceni spremembe v bronhialnem sistemu, eventuelne anatomske posebnosti, pa tudi patologijo.

ANATOMIJA

Meja med zgornjimi in spodnjimi dihalnimi potmi je epiglotis. Anatomsko delimo traheobronhialni sistem desno na tri režnje, ki imajo 10 segmentov in 22 subsegmentov, levo pa imamo 2 režnja z osmimi segmenti in 20 subsegmenti. Enako je tudi število odgovarjajočih bronhov za posamezne segmente in subsegmente. Z upogljivim bronhoskopom lahko pregledamo tudi že manjše bronhe, pri posameznih bolnikih tudi do delitve petega reda. Obstaja več poimenovanj delitev bronhialnih segmentov in samih bronhov, še najenostavnejša je imenovanje bronhov posameznih segmentov s številkami od 1 do 10. Pri delitvi tretje generacije označimo bronhe z črkami a, b in c, bronhe četrte generacije s črkami i in ii, bronhe pete delitve pa alfa in beta. To je nomenklatura, ki jo je uvedel Ikeda leta 1974. Po nomenklaturi, ki sta jo uvedla Nakhosteen in Zavala, označujemo vse bronhe, ki so kranialno, posteriorno in lateralno, s črkami iz začetka abecede, bronhe, ki leže kavdalno, ventralno in medialno, pa s črkami, ki so kasnejše v abecedi. Slika 1 prikazuje to delitev.

Ko bronhoskop uvedemo skozi grlo, vidimo trahejo, ki je v spodnjem delu normalno upognjena v desno, kranialno od levega glavnega bronha pa je vidna blaga impresija aorte. Že v traheji lahko najdemo samostojni odcep bronha DBI. Oba glavna bronha se delita pod kotom, ki je odvisen od telesne gradnje in je najmanjši pri astenikih. Desni glavni bronh se nadaljuje v smeri traheje, levi pa se odcepi precej ostro na stran. Desni glavni bronh je dolg 2 do 3 cm, levi pa okoli 5 cm. Bronh za desni gornji reženj se približno 2,5 cm od glavne karine oddeli lateralno. Takoj zatem se razdeli v 3 segmentne bronhe. Redko se deli tudi samo na dva segmentna bronha. Intermediarni bronh je dolg 3 do 4 cm in veže desni gornji bronh s spodnjim. Bronh za srednji reženj prične na kraju intermediarnega bronha ventralno in lateralno. Cepi se na bronhe za lateralni (DB4) in medialni segment (DB5). Nasproti ustju srednjega režnja leži ustje bronha apikalnega segmenta desnega gornjega režnja (DB6) ki ima tri subsegmentne bronhe. Na medialni steni bronha za desni spodnji reženj se odcepi bronh za mediobazalni segment (DB7), na desni bazi so vidni trije bronhi, in sicer bronh za anteriorni segment (DB8) ter bronh za lateralni (DB9) in posterobazalni segment (DB10).

Levi glavni bronh je nekoliko ožji od desnega, v globini 5 cm se deli na bronh za levi gornji in bronh za levi spodnji reženj. Bronh za levi gornji reženj se deli v gornji skupni bronh - kulmen in spodnji skupni bronh - lingulo. Bronh kulmena se deli na apikoposteriorni bronh (LB1+2) in anteriorni bronh (LB3). Bronh za lingulo ima dva segmentna bronha, superiornega (LB4) ter inferiornega (LB5). Na začetnem delu bronha za spodnji reženj se na dorzalni strani odcepi bronh za apikalni segment (LB6) s tremi subsegmentnimi bronhi. Drugače kot desno imamo bazalno le tri segmentne bronhe in sicer anterobazalnega(LB7+8), laterobazalnega (LB9) in posterobazalnega (LB10).

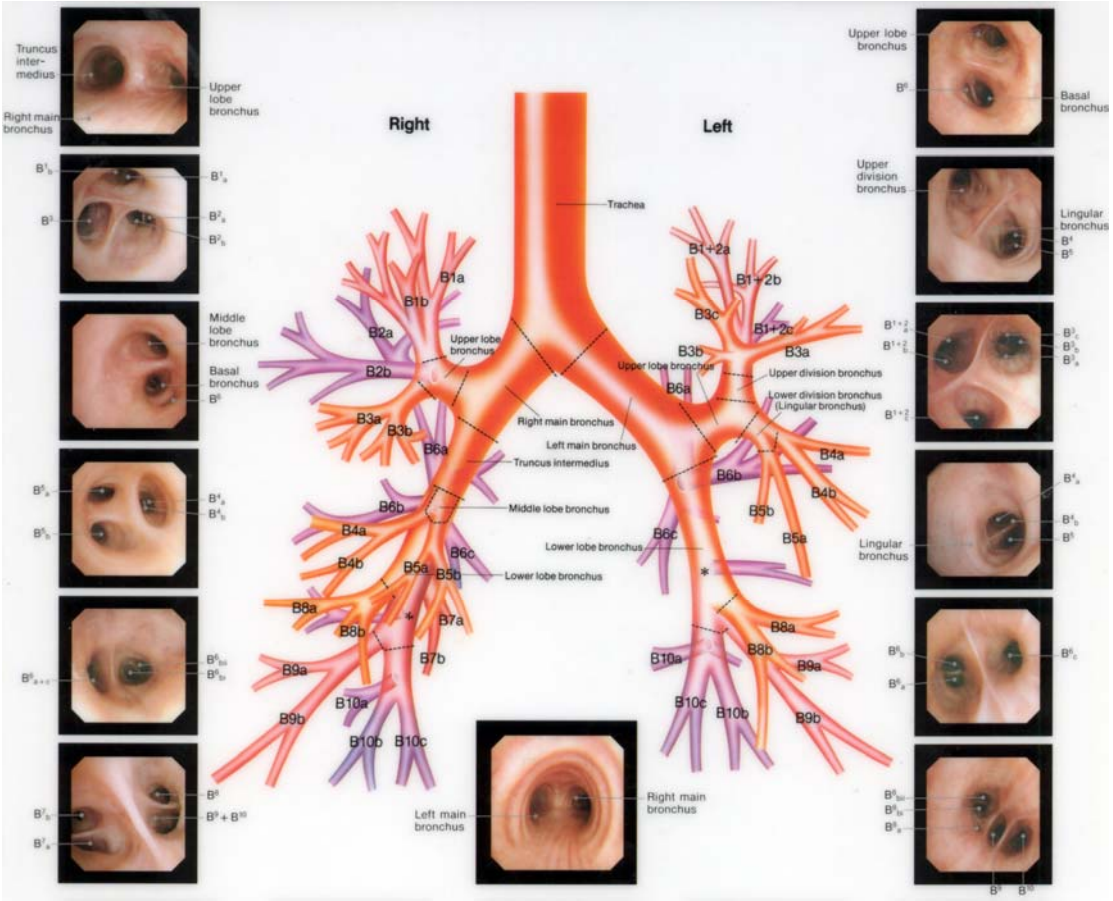

PATOLOŠKE SPREMEMBE

Bronhoskopist mora poznati tudi rentgensko anatomijo pljučnih segmentov, saj mora že iz rentgenske slike predvidevati, iz katerega segmenta bo jemal material za različne analize. (Slike 2, 3, 4, 5)

Bistveno je, da bronhoskopist vedno natančno pogleda vsa ustja obojestransko, ne pa samo stran ali bronhe, ki so patološki. Le kompletna ocena vidnega traheobronhialnega sistema nam lahko da informacije o stanju, prav tako pa tudi o endobronhialni patologiji.

Opazovati je potrebno strukturo stene bronha, torej obliko bronha, gibanje pri dihanju, barvo in čvrstost sluznice, obrise hrustančnih obročkov submukozne

žile ter izvodila submukoznih žlez. Normalno je sluznica bledo rožnate barve s fino prosevajočimi žilami v velikih bronhih. Aspiracije ali dotiki z bronhoskopom lahko povzročijo lokalno hiperemijo ali celo ekhimoze. Normalno je lahko prisotna le majhna lokalizirana količina mukusa. Starejši imajo tudi pogosto submukozno atrofijo, tako da hrustančni obročki močneje prominirajo. V primeru pritiska na bronh so hrustančni obročki zabrisani.

Vnetne spremembe sluznice bronhov se vidijo kot pordela, bolj ranljiva sluznica, poudarjene in tudi razširjene so submukozne žile, pojavi se tudi otekanje sluznice ter povečana količina sekreta. Te spremembe so pri bronhitisu generalizirane, če pa so lokalizirane, je potrebno zanje najti razlago (karcinom, pljučnica, bronhiektazije, tujki idr.) (Slika 6)

Brazgotine so vidne po lokalnih vnetjih, tuberkulozi, obsevanju. Ob brazgotinskih spremembah v pljučnem parenhimu pride tudi do zapotegnjenosti in dislokacije bronhov, do česar lahko pride tudi ob lokalni kompresiji bronha zaradi različnih vzrokov.

Bronhoskopsko moramo pomisliti na tumor, kadar vidimo: (Slika 7)

- spremembo v lumnu ali dislokacijo bronha zaradi zunanjega pritiska na bronhialni sistem
- prizadetost stene bronha z lokalno ulceracijo v sluznici ali submukozno rastjo
- intramuralno raščo

Kadar bronhoskopiramo bolnika s poškodbo prsnega koša moramo biti pozorni na spremembe v sluznici (petehije, submukozne krvavitve, intrabronhialne krvavitve) in morebitne rupture dihalne poti. (Slika 8)

Pri krvavitvah v dihalnih poteh poskusimo poiskati mesto in eventuelno vzrok krvavitve.

Če odkrijemo tujek v bronhialnem sistemu, je bolje, da odstranitev prepustimo izkušenemu bronhoskopistu.

ZAKLJUČEK

Zdravnik, ki uporablja bronhoskopijo pretežno kot terapevtsko metodo ali kot pomoč pri intubaciji, ne more obvladati vseh endobronhialnih sprememb do podrobnosti. Spremembe mora poznati orientacijsko, tako da lahko nanje opozori in se posvetuje z bronhoskopistom pulmologom.

OPOMNIK

1. vsakdo, ki se ukvarja z bronhoskopijo, mora obvladati anatomijo bronhialnega sistema in tudi rentgensko anatomijo pljučnih segmentov
2. desno imamo tri pljučne režnje, levo dva
3. desno imamo 10 segmentnih bronhov, levo 8
4. najbolj praktično je poimenovanje bronhov s številkami

5. vedno moramo pregledati kompletni traheobronhialni sistem obojestransko.
6. poznavanje sprememb v sluznici, znakov zunanjega pritiska, endobronhialnih sprememb je potrebno tudi bronhoskopistom, ki se ne ukvarjajo z diagnostičnimi bronhoskopijami.

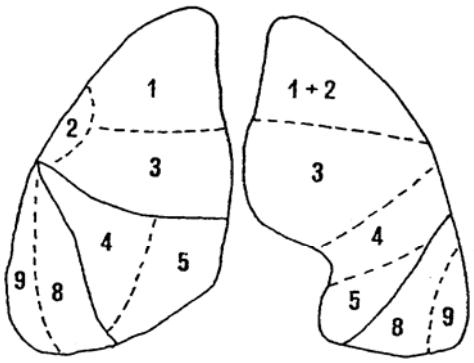

SLIKA 2
PLJUČNI SEGMENTI S PREDNJE STRANI

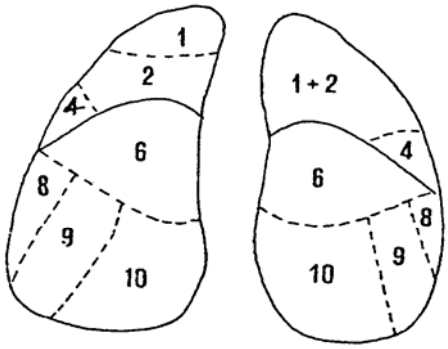

SLIKA 3
PLJUČNI SEGMENTI S HRBTNE STRANI

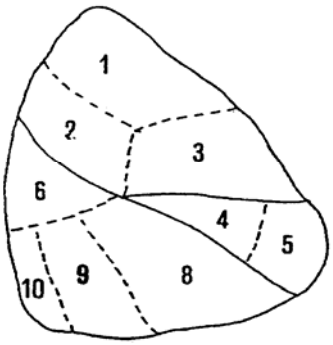

SLIKA 4
PLJUČNI SEGMENTI OD STRANI – DESNA PLJUČA

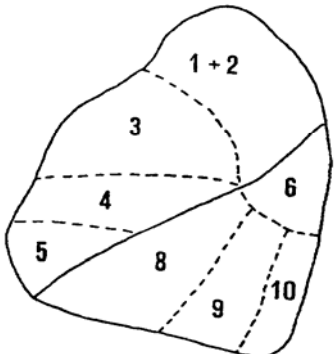

SLIKA 5
PLJUČNI SEGMENTI OD STRANI – LEVA PLJUČA

PRIPOROČENA LITERATURA

1. Zavala,CD; Flexible Fiberoptic bronchoscopy, University Iowa City, 1983
2. Ikeda MD; Atlas of flexible Bronchofiberscopy, Georg Thieme Publishers, Stuttgart, 1974
3. Stradling P. Diagnostic Bronchoscopy , 1997
4. Šorli J. in ostali; Uvod v tehniko flberbronhoskopije, 1990, Golnik

Slika 6
Vnetje sluznica

Slika 7
Tumor

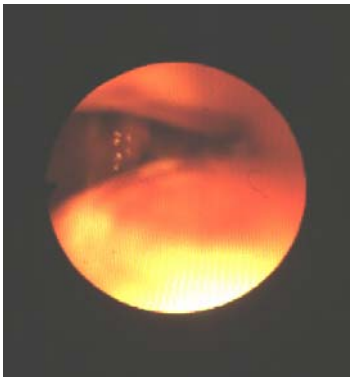

Slika 8
Poškodba dihalne poti

BRONHOSKOPSKA ASPIRACIJA

Zvonko Borovšak

UVOD

Toaleta dihalnih poti z upogljivim bronhoskopom (UB) je le eden izmed posegov, ki jih izvajamo v enotah intenzivne terapije (EIT). Sodobnega zdravljenja kritično bolnih, ki so tudi umetno ventilirani, si brez uporabe bronhoskopske tehnike ob pljučnih zapletih ne moremo več zamisliti. Bronhoskopijo lahko globalno razdelimo v dve veliki skupini po svojem namenu:

- **diagnostično** ugotavljamo prisotnost malignoma, je v pomoč v diagnozi pljučnega infekta pri imunsko kompromitiranem bolniku, v diagnozi bakterijske pneumonije, oceni inhalacijske travme dihalnih poti pri opeklinah, pri poškodbah prsnega koša in udarnini pljuč.... in
- **terapevtsko**, kjer odstranjujemo retiniran sekret, prepihujemo atelektaze, ustavljamo krvavitev, odstranjujemo tujke.

Meja med diagnostično in terapevtsko bronhoskopijo je v EIT zbrisana. Terapevtska bronhoskopija je izredno varen poseg s 0,08% komplikacij in z 0,01% smrtnostjo.

Toaleta dihalnih poti z upogljivim bronhoskopom ne sme biti nadomestilo za slabo izvedeno respiratorno fizioterapijo in ob intenzivni fizioterapiji (aspiracija s sterilnim katetrom, z vibracijo in perkusijo prsnega koša, z razredčevanjem sluzi, z drenažnim položajem...) uspemo prepihati lobarno atelektazo (Marini et. al.). in bronhoskopska aspiracija ni potrebna.

Indikacije za toaleto dihalnih poti z UB

- lobarna ali večja atelektaza brez odgovora na respiratorno fizioterapijo
- življenjsko ogrožujoča atelektaza celotnega pljučnega krila ali pljuč

Indikacijo za toaleto dihalnih poti postavimo tudi pri bolnikih s poškodbo prsnega koša, pri bolnikih s tetraplegijo, vendar jih imenujemo relativne.

Kontraindikacije za toaleto dihalnih poti z UB:

- kritičnost obolenja - oceniti moramo pričakovano izboljšanje v primerjavi z rizikom
- motnje v hemostazi
- cirkulatorna nestabilnost
- visok pritisk na kraju inspirija - relativna kontraindikacija
- sodelovanje bolnika (?)

Kriteriji za izvajanje toalete dihalnih poti

Pri neintubiranih bolnikih izvajamo toaleto dihalnih poti le izjemoma. Zaradi grozeče dihalne stiske (indikacija za bronhoskopijo), bolnika intubiramo že pred izvajanjem bronhoskopije brez pomoči bronhoskopa. Pri intubiranih in umetno ventiliranih tubusa ne zamenjamo, če ne delamo preiskave zaradi pridobivanja infektivnega vzorca. Izberemo tubus z dovolj velikim premerom (8,0 - 8,5 mm), kar je odvisno od premera bronhoskopa s katerim bomo preiskavo in terapijo izvajali (4,5 - 6,0 mm). Pri izvajanju toalete dihalnih poti moramo upoštevati vse zakonitosti pravilnega rokovanja z upogljivim bronhoskopom. Imeti moramo popoln nadzor vitalnih funkcij, ki jih spremljamo tudi med samo preiskavo:

- prosti intravenski kanal,
- SaO_2, $ETCO_2$,
- dihalni volumen, pritiske v dihalnih poteh,
- EKG, krvni pritisk, srčni utrip.

Pogoji za terapevtsko bronhoskopijo z UB:

I. Splošni pogoji:

- poznavanje tehnike bronhoskopije z UFB
- znanje s področja pulmologije
- poznavanje ukrepov pri komplikacijah

II. Posebni pogoji:

- pristanek bolnika?,
- kardiocirkulatorna stabilnost,
- anamneza - astma, alergija,
- brez motenj v strjevanju krvi,
- bolnik mora biti tešč za načrtovani poseg.

Tehnika izvajanja terapevtske bronhoskopije pri intubiranem bolniku:

1. preoksigenacija - 20 min 100% kisik
2. premedikacija - atropin?
3. poglobitev analgezije in sedacije
4. pregled bolnika: - klinični status pljuč
   - pregled in ocena parametrov cirkulacije (EKG, RR, utrip)
   - pregled in ocena parametrov ventilacije (ETCO2, dihalni volumen, pritiski v dihalnih poteh - ukinemo PEEP?),
   - pregled in ocena parametrov oksigenacije (PaO_2, SaO2, ($AaDO_2$?.)
5. bronhoskopija: - ustrezen tubus - menjava tubusa
   - kratkotrajne sukcije - najprej pregledamo bolno stran pljuč
   - čim manj vnašamo tekočine endobronhialno (izjema BAL)

6. po končani bronhoskopiji:
   - bolnik še vsaj 20 minut vdihava 100% O_2
   - napraviti je potrebno rentgenogram prsnih organov

Komplikacije pri bronhoskopiji z UB:

- nevarnost zapletov je pri pravilnem izvajanju izredno majhna
- bronhospazem, hipoksija, aspiracija, infekcija, perforacije (pneumotoraks), krvavitve,
- motnje srčnega ritma, srčni zastoj,
- smrt.

ZAKLJUČEK

Brez uporabe upogljivega bronhoskopa ni pravilne oskrbe dihalnih poti. Nevarnost bronhoskopije pri toaleti dihalnih poti je pri najbolj ogroženi skupini bolnikov, bolnikov v enotah intenzivne terapije izredno majhna, če jo izvaja za to usposobljen zdravnik ob pravilni presoji in izbiri indikacij. Popoln nesmisel je zaradi uspešnosti čiščenja dihalnih poti zanemariti respiratorno fizioterapijo, ki je še vedno terapija prvega izbora.
Največkrat smo razočarani nad vrednostjo kisika in ogljikovega dioksida v arterijski krvi po opravljeni bronhoskopiji, saj pričakujemo izboljšanje. Izboljšanje oksigencije in ventilacije nastopi šele čez eno uro umetne ventilacije ob istem odstotku kisika, ki ga je bolnik dobival pred začetkom bronhoskopije (preliminarni rezultati avtorjeve magisterske naloge "Terapevstka bronhoskopija pri življenjsko ogroženih bolnikih"). Vzrok je verjetno v prehodnem krču bronhialnega sistema.

OPOMNIK

PREDPRIPRAVA

1. Upoštevaj indikacijo ter oceni koristnost bronhoskopije v primerjavi z rizikom poslabšanja bolnikovega stanja v času bronhoskopije. Upoštevaj dejstvo, da preiskavo izvajamo pri "nezavestnem" bolniku (Oviedo 1997).
2. Preglej vse izvide, pomembne za splošno stanje bolnika ter rentgenogram prsnih organov - kontraindikacije.

PRVI KORAK

1. Bolnik naj dobi 100 % kisik vsaj 20 minut pred začetkom bronhoskopije
2. Preglej bronhoskop in pripravi vse potrebno tudi za jemanje bakterioloških vzorcev (TBC).
3. Zamenjaj orotrahealni tubus - primerna velikost (tubus naj ima vsaj 8 mm premera - odvisno od debeline bronhoskopa)
4. Poglobi sedacijo (midazolam), analgezijo (morfin klorid), priporočena je relaksacija (norcuron).
5. Postopoma znižuj vrednost nadpritiska (PEEP), če si ga uporabil pri umetni ventilaciji, zmanjšaj pretok tako, da še dosežeš zadovoljiv dihalni volumen pri najnižjem pritisku na koncu vdiha.

DRUGI KORAK

1. Pristopi k bronhoskopiji. Ko si z bronhoskopom v tubusu, preglej saturacijo O_2 , pritisk na koncu vdiha, spremembo v dihalnem volumnu, spremembo v uporu in izdihanem CO_2, krvni tlak, srčni utrip, prisotnost aritmij.
2. Preglej najprej tisto pljučno krilo, kjer pričakuješ spremembo, kar je obratno kot pri diagnostični bronhoskopiji. Nikoli ne moreš vedeti, kdaj je potrebno bronhoskopijo zaradi patoloških vrednosti prekiniti (padec saturacije O_2 pod 90 %, prisotnost aritmij, pritisk na koncu vdiha nad 50 cm H_2O, visok krvni tlak...).
3. Bronhoskopija naj poteka hitro, dosledno in učinkovito.
4. Zaradi slabega splošnega stanja velikokrat ni možno v celoti očistiti dihalne poti, in so potrebne večkratne bronhoskopije. Gremo po vrsti in najprej odpremo glavni bronh, nato v naslednji bronhoskopiji lobarni itd.
5. Za odstranitev strjenega sekreta apliciramo fiziološko raztopino po 5 ml ob sprotni aspiraciji.
6. Strjeni sekret pravilomo ne odstranjujemo s kleščami, saj se le-ta ne da prijeti.
7. Poseben problem predstavlja tujek - zob, ki ga z upogljivim bronhoskopom ne moremo odstraniti in tega niti ne poskušamo. Potrebna je rigidna bronhoskopija.
8. Po odstranitvi zaostalega sekreta v prizadetem bronhialnem vejevju, pregledamo še neprizadeto stran, če nam stanje bolnika to dopušča.

TRETJI KORAK:

1. Izvlečemo bronhoskop.
2. Ocenimo stanje bolnika.
3. Bronhoskop očistimo.
4. Označimo morebitne vzorce in mesto odvzema.
5. Zapišemo izvide bronhološke intervencije.
6. Medtem bolnik diha 100 % O_2 še vsaj 20 minut.
7. Napravimo rentgenogram prsnih organov ter ocenimo uspešnost terapevtske bronhoskopije ter morebitne komplikacije (pneumotoraks).

LITERATURA

1. Dellinger P., Verikata B.: Fiberoptic Bronchoscopy in intensive care unit. Critical Care Clinics, 1992, 4, 755-772
   Fantoni A.: Bronchoscopy in ICU, Indication and Management, Proceedings of A.P.I.C.E. 1994, Trieste, 626 - 636
2. Marini JJ, Pierson DJ, Hudson LD: Acute lobar atelectasis: a prospective comparison of fiberoptic bronchoscopy and respiratory therapy. Am. Rev. Respir. Dis. 119 - 971, 1979
3. Lyerly H.K., Gaynor J.W.: The Handbook of Surgical intensive care, 3rd Edition, Mosby Year Book, St. Louis, 1992, 234 - 35, 756
4. Šorli J. in sod.: Uvod u tehniku bronhoskopije, 3. izdanje, Golnik 1990

ČIŠČENJE IN VZDRŽEVANJE UPOGLJIVEGA BRONHOSKOPA

Saša Letonja

UVOD

Upogljivi bronhoskopi so občutljivi instrumenti, ki se ob nepravilni uporabi ali grobem čiščenju in dezinfekciji hitro uničijo. Če ravnamo z njimi nežno in pazljivo, lahko naredimo več kot 2000 bronhoskopij.

UPORABA

Instrument je potrebno pred preiskavo vedno pregledati. Preverimo gibalni mehanizem, nato preizkusimo optični sistem, pregledamo aspiracijski in biopsijski ventil. Tako se izognemo težavam med samo preiskavo, če je kateri od delov bronhoskopa pokvarjen. Redno je potrebno opravljati test neprepustnosti instrumenta (leak test). Če ugotovimo puščanje plašča instrumenta, bronhoskopa ne smemo potopiti v tekočine in moramo uporabljati plinsko steirlizacijo, dokler poškodbe ne odpravimo (1). Tako se lahko izognemo težji poškodbi bronhoskopa in prenosu infekta. Mesta poškodb instrumenta so lahko vzrok kontaminacije kljub ustreznemu čiščenju (2). Med preiskavo je vrh bronhoskopa v tubusu in ga ne smemo ukriviti, da ga ne poškodujemo. Tudi če uvajamo bronhoskop ne da bi videli lumen, ga lahko poškodujemo.

ČIŠČENJE

Bronhoskop je potrebno očistiti takoj po uporabi. Najprej obrišemo vrh z gazo, nato prebrizgamo delovni kanal s čisto vodo. Odstranimo aspiracijski ventil in biopsijski ventil, nato aparat potopimo in skrbno mehanično očistimo v raztopini detergenta. Bronhoskopi zadnjih generacij so vsi kompletno potopljivi. S krtačo za čiščenje očistimo tudi delovni kanal. Bronhoskop nato operemo v čisti vodi in ga obrišemo z gazo (3,4). Večina avtorjev je glede na bakteriološke analize prepričana, da s čiščenjem v detergentu znižamo število bakterij in virusov na minimum (5,6). Dezinficiensi pa so manj učinkoviti, če so na instrumentu ali v kanalu prisotne organske snovi (5).

DEZINFEKCIJA

Kot razkužilo uporabljamo 10 % sukcin aldehid (gigasept) ali 20 % alkalni glutaraldehid (cidex, asep, totacide). Očiščen bronhoskop potopimo v razkužilo in ga z brizgalko prebrizgamo, tako da pride razkužilo tudi v kanale. V razkužilu ga pustimo 20 minut. Močno kontaminirane bronhoskope

moramo dezinficirati dalj časa. Če pregledamo bolnika s tuberkulozo, je potrebno bronhoskop dezinficirati 30 do 40 minut. 40 minut je potrebno razkuževati tudi pri nejasnih vzrokih. Pri okužbah z M. avium intracellulare pa je ta čas celo 4 do 6 ur (7). Po razkuženju je potrebno instrument in delovni kanal oprati v vodi, da odstranimo preostalo razkužilo. Nato izperemo delovni kanal s 70 % alkoholom ter obrišemo zunanjost instrumenta z gazo namočeno v 70 % alkohol. Potrebni so tudi redni bakteriološki pregledi bronhoskopov, ki so najboljša kontrola uspešnosti čiščenja. Pri imunsko kompromitiranih bolnikih je potrebno bronhoskop razkužiti tudi še neposredno pred posegom (8). Zelo učinkovita je plinska sterilizacija bronhoskopov z etilenoksidom, ki pa je največkrat težko dosegljiva in precej zamudna, tako da je manj v uporabi. Bioptične in druge bronhoskopske instrumente prav tako najprej očistimo v detergentu, nato jih razkužimo v razkužilu po zgoraj opisanem postopku. Aldehidna razkužila uporabljamo večkrat, vendar jih je potrebno menjati na deset procedur ali vsaj enkrat tedensko.

HRANJENJE UPOGLJIVEGA BRONHOSKOPA

Ko instrument razkužimo in speremo v vodi, ga obrišemo z gazo, skozi delovni kanala pa aspiriramo zrak. Nataknemo zaščitne rokavice in ga obesimo v omaro. Nikoli ne shranjujemo bronhoskopa v kovčku, ki je namenjen le za transport. Prostor, kjer shranjujemo bronhoskope, mora biti čist, suh z normalno temperaturo in vlago, brez neposredne svetlobe ali izpostavljen rentgenskim žarkom (4).

ZAŠČITA OSEBJA V BRONHOSKOPIJI

Mnogi avtorji trdijo da je možnost okužbe bolnikov, bronhoskopistov, asistentov med preiskavo minimalna (7). Potrebno se je držati ustaljenih pravil:

- vsakega bolnika obravnavati kot možno kužnega
- takojšnje čiščenje in dezinfekcija instrumenta po posegu
- ločiti čiste od nečistih delov v bronhoskopirnici
- zaščitna obleka, maske, rokavice, očala
- osebje naj bo cepljeno proti virusu hepatitisa B
- stalne kontrole tesnenja bronhoskopov
- odstraniti nepotopljive bronhoskope
- pokrivati posode z aldehidi in se izogibati stika z njimi

ZAKLJUČEK

Čiščenje in dezinfekcija upogljivih bronhoskopov sta zelo pomembna postopka, saj se tako možnost okužbe zmanjša na minimum. Bronhoskopist mora uporabljati osebna zaščitna sredstva, prav tako mora tudi poznati načine dezinfekcije instrumenta. Medicinska sestra, ki asistira pri preiskavah pa mora dobro obvladati načine in postopke razkuževanja. Praktično se jih nauči v ustanovi, kjer se preiskave izvajajo vsak dan.

OPOMNIK

1. Bronhoskop je potrebno pred preiskavo vedno pregledati in preveriti.
2. Redno (po vsaki preiskavi, minimalno pa vsak dan) opraviti test nepropustnosti bronhoskopa.
3. Čiščenje bronhoskopa opraviti vedno takoj po preiskavi.
4. Bronhoskop razkuževati v razkužilu 20 minut, pri možnosti okužbe s TBC pa 30 do 40 minut.
5. Pri delu je nujna uporaba zaščitnih sredstev.

LITERATURA

1. Prakash UBS. Does the bronchoscope propagate infection? Chest 1993; 104.552-9.
2. paps SA, Schaaf DM, Di Constanzo MB, King FW, Sharp JT; Contamination of flexible bronchoscopes . Am Rew Respir Dis 1983, 127:391-2.
3. Hanson PJV, Collins JV-. AIDS and the lung. Thorax 1989; 44: 778.783
4. Instructions for Olympus bronchoscope BF
5. Hanson PJV, Jeffries DJ, Batten JC, Collins JV; Infection control revisited: dilemma facing today's bronchoscopist. BMJ 1988, 279.185-7.
6. Kato H, Matsusima S; Sterilization and maintenance of the flexible bronchofiberscop. Bronchoscopy WCB 1978, 173-7.
7. Prakash UBS, Stubbs SE; Optimal bronchoscopy. Journal of bronchology 1994; 1:44-62.
8. British Society of gastroenterologists working party; Cleanind and desinfection of equipment for gastrointestinal flexible endoscopy; interim recomendations. Gut 1988;29:1134-51.