UKC MARIBOR | Univerzitetni klinični center Maribor

Univerza v Mariboru

Medicinska fakulteta

7. MARIBORSKA ŠOLA PRAKTIČNE ULTRAZVOČNE DIAGNOSTIKE V GINEKOLOGIJI IN PERINATOLOGIJI

za zdravnike specializante ginekologije in porodništva,
specializante in specialiste družinske medicine,
specializante in specialiste urgentne medicine,
zdravnike pripravnike

ZBORNIK PREDAVANJ

Ponedeljek, 6.6. 2022
Torek, 7.6. 2022
Sreda, 8.6. 2022
Četrtek, 9.6. 2022

Velika predavalnica prim. dr. Zmaga Slokana
16. etaža Klinike za kirurgijo UKC Maribor

UKC Maribor
Ambulante za UZ diagnostiko

ORGANIZACIJSKI ODBOR

Red. prof. dr. Iztok Takač, dr. med., višji svetnik, predsednik
Izr. prof. dr. Darja Arko, dr. med., podpredsednica
Doc. dr. Milena Treiber, dr. med.
Asist. Lucija Kuder, dr. med.
Asist. dr. Nejc Kozar, dr. med.
Tina Škerbinc Muzlovič, univ. dipl. medij. kom.
Andreja Šlag, PS
Suzana Knuplež, PS

STROKOVNI ODBOR

Dr. Vida Gavrić Lovrec, dr. med., predsednica
Doc. dr. Jure Knez, dr. med., podpredsednik
Izr. prof. dr. Faris Mujezinović, dr. med.
Red. prof. dr. Igor But, dr. med., višji svetnik
Izr. prof. dr. Milan Reljič, dr. med.
Doc. dr. Maja Pakiž, dr. med.

OBLIKOVANJE
Asist. dr. Nejc Kozar, dr. med.

PONEDELJEK, 6. 6. 2022

8.30–9.00
Registracija

9.00–9.10
Pozdravne besede
Red. prof. dr. Iztok Takač, dr. med., višji svetnik

9.10 – 9.30
Mariborska ultrazvočna šola – pogled nazaj
Red. prof. dr. Iztok Takač, dr. med., višji svetnik

9.30 – 10.00
Fizikalne osnove ultrazvoka
Mirjana Brvar, dr. med.

10.00 – 10.30
Ultrazvok abdomna: ultrazvočna anatomija, najpogostejše patološke najdbe
Mirjana Brvar, dr. med.

10.30 – 11.00
Tehnike transabdominalne in vaginalne ultrazvočne preiskave
Doc. dr. Jure Knez, dr. med.

11.00 – 11.30 Odmor

11.30 – 12.00
Maternica: normalna ultrazvočna anatomija in ultrazvočna diagnostika sprememb miometrija
Marija Rebolj Stare, dr. med.

12.00 – 12.30
Normalna ultrazvočna anatomija adneksov. Fiziološke spremembe jajčnika in endometrija. Vpliv zdravil.
Dr. Vida Gavrić Lovrec, dr. med.

12.30 – 13.00
Ultrazvočna preiskava ob nepravilnih krvavitvah iz maternice: več kot le meritev debeline endometrija
Doc. dr. Jure Knez, dr. med.

13.00 – 14.00 Kosilo

14.00 – 14.30
Tumorji jajčnikov
Red. prof. dr. Iztok Takač, dr. med., višji svetnik

14.30 – 15.00
Ultrazvočna preiskava pri ženskah s pelvično bolečino
Doc. dr.Tamara Serdinšek, dr. med.

15.00 – 15.15
Ultrazvočna preiskava v uroginekologiji
Doc. Tamara Serdinšek, dr. med.

15.15 – 15.30
Ultrazvok v otroški ginekologiji
Asist. Julija Pukl, dr. med.

15.30 – 16.00
Ultrazvočna diagnostika prirojenih nepravilnosti maternice
Izr. prof. dr. Milan Reljič, dr. med.

16.00 – 16.30
Ultrazvok v reproduktivni medicini
Dr. Vida Gavrić Lovrec, dr. med.

TOREK, 7. 6. 2022

8.30 – 10.45
Praktične vaje (»hands on«) v skupinah

UZ ambulanta porodništvo
Izr. prof. dr. Faris Mujezinović, dr. med.

UZ ambulanta ginekologija
Dr. Vida Gavrić Lovrec, dr. med.

UZ ambulanta neonatologija
Prim. Andreja Tekauc Golob, dr. med., IBCLC

UZ ambulanta OBMP
Doc. dr. Vilma Kovač, dr. med.

UZ ambulanta CBD
Bojana Crnobrnja, dr. med.

UZ ambulanta Oddelek za radiologijo
Mirjana Brvar, dr. med.

10.45 – 11.00 Odmor

11.00 – 11.30
Ultrazvočni pregled normalne nosečnosti
Doc. dr. Vilma Kovač, dr. med.

11.30 – 12.00
Ultrazvočni izvidi pri spontanih splavih
Doc. dr. Jure Knez, dr. med.

12.00 – 12.30
Zunajmaternična nosečnost. Nosečnost neznane lege.
Doc. dr. Jure Knez, dr. med.

12.30 – 13.00
Ultrazvočna preiskava dojk
Bojana Crnobrnja, dr. med.

13.00 – 14.00 Kosilo

14.00 – 14.30
Vzroki in mehanizmi za nastanek razvojnih nepravilnosti pri plodu
prof. dr. Ksenija Geršak, dr. med.

14.30 – 15.00
Ultrazvočna preiskava v 1. trimestru nosečnosti. Pregled nuhalne svetline, licenciranje
Veronika Anzeljc, dr. med.

15.00 – 15.30
Ultrazvočna preiskava v 2. trimestru nosečnosti
Prim. dr. Ksenija Ogrizek Pelkič, dr. med.

15.30 – 16.00
Ultrazvočna preiskava v 3. trimestru nosečnosti
Asist. Maja Lampelj, dr. med.

15.30 – 16.00
Ultrazvočna preiskava CŽS ploda
Izr. prof. dr. Faris Mujezinović, dr. med.

SREDA, 8. 6. 2022

8.30 – 10.45
Praktične vaje (»hands on«) v skupinah

UZ ambulanta porodništvo
Asist. Lucija Kuder, dr. med.

UZ ambulanta ginekologija
Doc. dr. Jure Knez, dr. med.

UZ ambulanta neonatologija
Bojan Korpar, dr. med.

UZ ambulanta OBMP
Izr. prof. dr. Milan Reljič, dr. med.

UZ ambulanta CBD
Bojana Crnobrnja, dr. med.

UZ ambulanta Oddelek za radiologijo
Mirjana Brvar, dr. med.

10.45 – 11.00 Odmor

11.00 – 11.30
Ultrazvočna ocena srca ploda
Asist. Lucija Kuder, dr. med.

11.30 – 12.00
Ultrazvočna preiskava plodovega skeleta
Izr. prof. dr. Faris Mujezinović, dr. med.

12.00 – 12.30
Invazivna ultrazvočna diagnostika v porodništvu
Izr. prof. dr. Faris Mujezinović, dr. med.

12.30 – 13.00
Dopplerska ultrazvočna preiskava v porodništvu
Izr. prof. dr. Faris Mujezinović, dr. med.

13.00 – 14.00 Kosilo

14.00 – 14.30
Ultrazvočna preiskava trebuha ploda
Izr. prof. dr. Faris Mujezinović, dr. med.

14.30 – 15.00
Ultrazvočna preiskava posteljice, maternične vratu in ultrazvok v poporodnem obdobju
Asist. Lucija Kuder, dr. med.

15.00 – 15.15
Presejalni pregled kolkov novorojenca z ultrazvokom
Jože Žolger, dr. med.

15.15 – 15.30
Ultrazvočni pregled možganov pri novorojencu
Doc. dr. Milena Treiber, dr. med.

15.30 – 15.45
Dopplerska preiskava možganskega žilja pri novorojencu
Prim. Andreja Tekauc Golob, dr. med., IBCLC

15.45 – 16.00
Ultrazvočni pregledi sečil pri novorojencu
Bojan Korpar, dr. med.

16.00 – 16.15
Ultrazvočna preiskava srca pri novorojencih
Mag. Mirjana Miksić, dr. med.

ČETRTEK, 9. 6. 2022

8.30 – 10.45
Praktične vaje (»hands on«) v skupinah

UZ ambulanta porodništvo
Veronika Anzeljc, dr. med.

UZ ambulanta ginekologija
Marija Rebolj Stare, dr. med.

UZ ambulanta neonatologija
Asist. dr. Milena Treiber, dr. med.

UZ ambulanta OBMP
Asist. Ksenija Rakić, dr. med.

UZ ambulanta CBD
Bojana Crnobrnja, dr. med.

UZ ambulanta Oddelek za radiologijo
Mirjana Brvar, dr. med.

10.45 – 11.00 Odmor

11.00 – 13.30
Mini simpozij fetalne kardiologije
Dr. Samo Vesel, dr. med.

11.00 - 11.25 Ultrazvočni pregled plodovega srca - od presejanja do natančne patomorfološke diagnoze
11.30 - 12.15 Srčne napake z abnormno projekcijo štirih votlin
12.20 - 12.55 Srčne napake s (skoraj) normalno projekcijo 4 votlin
13.00 - 13.30 Stanje prenatalne diagnostike srčnih napak v Sloveniji in svetu. Izzivi za prihodnost

13.30 – 14.15
Preverjanje znanja

14.15 – 14.30
Podelitev diplom udeležencev učne delavnice

KAZALO

Mariborska ultrazvočna šola – pogled nazaj....13
Red. prof. dr. Iztok Takač, dr. med., višji svetnik

Fizikalne osnove ultrazvoka....21
Mirjana Brvar, dr. med.

Ultrazvok abdomna: ultrazvočna anatomija, najpogostejše patološke najdbe....29
Mirjana Brvar, dr. med.

Tehnike transabdominalne in vaginalne ultrazvočne preiskave....41
Doc. dr. Jure Knez, dr. med.

Maternica: normalna ultrazvočna anatomija in ultrazvočna diagnostika sprememb miometrija....49
Marija Rebolj Stare, dr. med.

Normalna ultrazvočna anatomija adneksov. Fiziološke spremembe jajčnika in endometrija. Vpliv zdravil. 59
Dr. Vida Gavrić Lovrec, dr. med.

Ultrazvočna preiskava ob nepravilnih krvavitvah iz maternice: več kot le meritev debeline endometrija....73
Doc. dr. Jure Knez, dr. med.

Tumorji jajčnikov 79
Red. prof. dr. Iztok Takač, dr. med., višji svetnik

Ultrazvočna preiskava pri ženskah s pelvično bolečino....89
Doc. dr. Tamara Serdinšek, dr. med.

Ultrazvočna preiskava v uroginekologiji 97
Doc. Tamara Serdinšek, dr. med.

Ultrazvok v otroški ginekologiji 105
Asist. Julija Pukl, dr. med.

Ultrazvočna diagnostika prirojenih nepravilnosti maternice 111
Izr. prof. dr. Milan Reljič, dr. med.

Ultrazvok v reproduktivni medicini 121
Dr. Vida Gavrić Lovrec, dr. med.

Ultrazvočni pregled normalne nosečnosti 133
Doc. dr. Vilma Kovač, dr. med.

Ultrazvočni izvidi pri spontanih splavih 141
Doc. dr. Jure Knez, dr. med.

Zunajmaternična nosečnost. Nosečnost neznane lege. 147
Doc. dr. Jure Knez, dr. med.

Ultrazvočna preiskava dojk 155
Bojana Crnobrnja, dr. med.

Ultrazvočna preiskava v 1. trimestru nosečnosti. Pregled nuhalne svetline, licenciranje....163
Veronika Anzeljc, dr. med.

Ultrazvočna preiskava v 2. trimestru nosečnosti 169
Prim. dr. Ksenija Ogrizek Pelkič, dr. med.

Ultrazvočna preiskava v 3. trimestru nosečnosti 177
Asist. Maja Lampelj, dr. med.

Ultrazvočna preiskava CŽS ploda 187
Izr. prof. dr. Faris Mujezinović, dr. med.

Ultrazvočna ocena srca ploda 201
Asist. Lucija Kuder, dr. med.

Ultrazvočna preiskava plodovega skeleta 211
Izr. prof. dr. Faris Mujezinović, dr. med.

Invazivna ultrazvočna diagnostika v porodništvu 223
Izr. prof. dr. Faris Mujezinović, dr. med.

Dopplerska ultrazvočna preiskava v porodništvu 231
Izr. prof. dr. Faris Mujezinović, dr. med.

Ultrazvočna preiskava trebuha ploda 239
Izr. prof. dr. Faris Mujezinović, dr. med.

Ultrazvočna preiskava posteljice, maternicnega vratu in ultrazvok v poporodnem obdobju....249
Asist. Lucija Kuder, dr. med.

Presejalni pregled kolkov novorojenca z ultrazvokom 261
Jože Žolger, dr. med.

Ultrazvočni pregled možganov pri novorojencu 265
Doc. dr. Milena Treiber, dr. med.

Dopplerska preiskava možganskega žilja pri novorojencu 273
Prim. Andreja Tekauc Golob, dr. med., IBCLC

Ultrazvočni pregledi sečil pri novorojencu 279
Bojan Korpar, dr. med.

Ultrazvočna preiskava srca pri novorojencih 287
Mag. Mirjana Miksić, dr. med.

Ultrazvočni pregled plodovega srca - od presejanja do natančne patomorfološke diagnoze.....297
Dr. Samo Vesel, dr. med.

Srčne napake z abnormno projekcijo štirih votlin 309
Dr. Samo Vesel, dr. med.

Srčne napake s (skoraj) normalno projekcijo 4 votlin 325
Dr. Samo Vesel, dr. med.

Stanje prenatalne diagnostike srčnih napak v Sloveniji in svetu. Izzivi za prihodnost 335
Dr. Samo Vesel, dr. med.

MARIBORSKA ULTRAZVOČNA ŠOLA – POGLED NAZAJ

Red. prof. dr. Iztok Takač, dr. med., višji svetnik

MARIBORSKA ULTRAZVOČNA ŠOLA – POGLED NAZAJ

Iztok Takač

Klinika za ginekologijo in perinatologijo
UKC Maribor
Katedra za ginekologijo in porodništvo
Medicinska fakulteta Univerze v Mariboru

Ian Donald, 1956

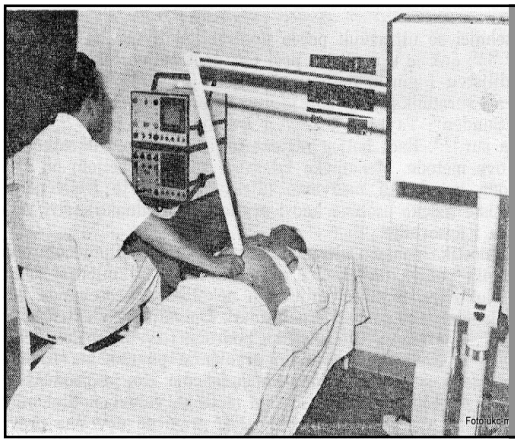

Prim. Tone Šijanec

1 D

2 D

Aparat PICKER

1969



Prof. dr. Vito Lavrič

1969

prvo strokovno poročilo o UZ preiskavah v Jugoslaviji

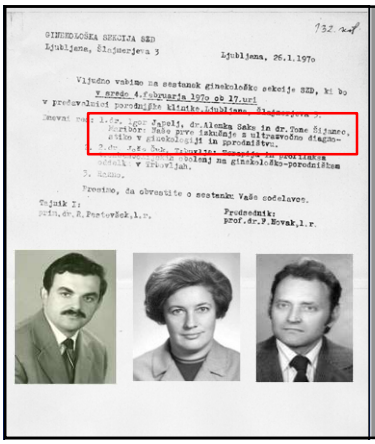

Prvo poročanje na ginekološki sekciji SZD

1970

Predstavlja prvo strokovno poročilo o UZ preiskavah v Sloveniji

1971

2 D aparat

- lokalizacija placente
- zgodnja nosečnost
- kefalometrija
- lege in vstave ploda
- večplodna nosečnost
- velikost ploda
- hidrocefalus
- hidramnion
- pelvimetrija

Zdenka Šimat, MS in prim. Igor Japelj

Prve izkušnje z UZ preiskavami v Mariboru



1971

Izdala in založila
Splošna bolnišnica Maribor



1972

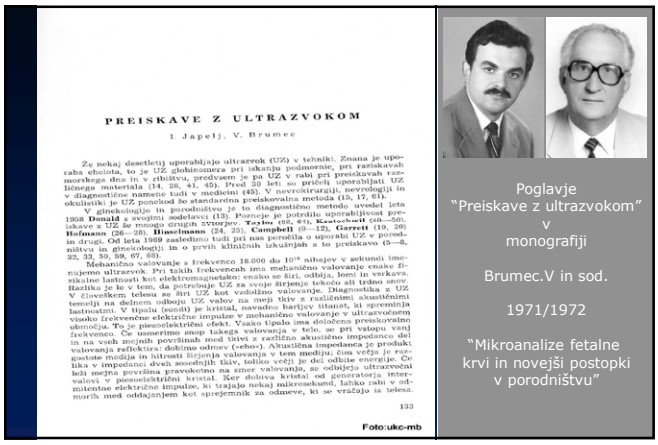

PREISKAVE Z ULTRAZVOKOM

I. Japelj, V. Brumec

Že nekaj desetletij uporabljajo ultrazvok (UZ) v tehniki. Znana je uporaba cholota, to je UZ globinomera pri iskanju podmornic, pri raziskavah razmorskega dna in v zbiralnu, predvsem je pa UZ v rabi pri preiskavah različnega materiala (14, 26, 41, 45). Pred 20 leti so pričeli uporabljati UZ v diagnostične namene tudi v medicini (45). V novorskirurgiji, nevrologiji in okulistiki je UZ ponekod že standardna preiskovalna metoda (15, 17, 61).

V ginekologiji in porodništvu je to diagnostično metodo uvedel leta 1958 **Donald** s svojimi sodelavci (13). Pozneje je potrdilo uporabljivost preiskave z UZ še mnogo drugih avtorjev: **Taylo** (62, 61), **Kratochwil** (50—52), **Hofmann** (26—28), **Hinselmann** (24, 25), **Campbell** (9—12), **Garrett** (19, 20) in drugi. Od leta 1969 zaledimo tudi pri nas poročila o uporabi UZ v porodništvu in ginekologiji in o prvih kliničnih izkušnjah s to preiskavo (5—8, 33, 33, 50, 59, 67, 68).

Mehanično valovanje s frekvenco 18.000 do 10^{13} nihajev v sekundi imenujemo ultrazvok. Pri takih frekvencah ima mehanično valovanje enake fizikalne lastnosti kot elektromagnetsko: enako se širi, odbija, lomi in vzrkava. Razlika je le v tem, da potrebuje UZ za svoje širjenje tekočo ali trdno snov. V človeškem telesu se širi UZ kot vzdolžno valovanje. Diagnostika z UZ temelji na delnem odboju UZ valov na meji tkiv z različnimi akustičnimi lastnostmi. V tipalu (sondi) je kristal, navadno barijev titanat, ki spremenja visoko frekvenčne električne impulze v mehanično valovanje iz ultrazvočnem območja. To je piezoelektrični efekt. Vsako tipalo ima določeno preiskovalno frekvenco. Če usmerimo snop takega valovanja v telo, se pri vstopu vanj in na vseh mejnih površinah med tkivi z različno akustično impedanco del valovanja reflektira: dobimo odmev (eho). Akustična impedanca je produkt gostote medija in hitrosti širjenja valovanja v tem mediju; čim večja je razlika v impedanci dveh sosednjih tkiv, toliko večji je del odbite energije. Če leži mejna površina pravokotno na smer valovanja, se odbijejo ultrazvočni valovi v piezoelektrični kristal. Ker dobiva kristal od generatorja izmenične električne impulze, ki trajajo nekaj mikrosekund, lahko zabi v odmirnih med oddajanjem kot sprejemnik za odmeve, ki se vračajo iz telesa.

133

Foto:ukc-mb

Poglavje
"Preiskave z ultrazvokom"
v
monografiji

Brumec.V in sod.

1971/1972

"Mikroanalize fetalne krvi in novejši postopki v porodništvu"

1974 **Rutinski UZ pregledi v 6. ali 7. mesecu nosečnosti:**
- zmanjšanje prezgodnjih porodov in nedonošenosti pri večplodnih nosečnostih
- lega posteljice

1976 **- UZ aparat dobi sivo sliko**
- UZ placentografija (I. Japelj)

1977



PERINATALNA MEDICINA

MEDICINSKA NAKLADA ZAGREB

V. Brumec, A. Kurjak

40 avtorjev
493 strani
328 ilustracij

1980 **Prvi članek o UZ preiskavah v porodništvu**

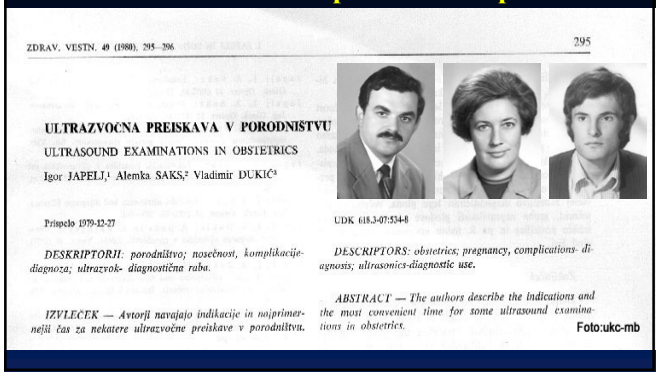

ZDRAV. VESTN. 49 (1980), 295–306 295

ULTRAZVOČNA PREISKAVA V PORODNIŠTVU

ULTRASOUND EXAMINATIONS IN OBSTETRICS

Igor JAPELJ,[1] Alemka SAKS,[2] Vladimir ĐUKIĆ[3]

Prispelo 1979-12-27

UDK 618.3-07:534-8

DESKRIPTORJI: porodništvo; nosečnost, komplikacije-diagnoza; ultrazvok- diagnostična raba.

DESCRIPTORS: obstetrics; pregnancy, complications- diagnosis; ultrasonics-diagnostic use.

IZVLEČEK — Avtorji navajajo indikacije in najprimernejši čas za nekatere ultrazvočne preiskave v porodništvu.

ABSTRACT — The authors describe the indications and the most convenient time for some ultrasound examinations in obstetrics.

Foto:ukc-mb

UZ KONGRESI, SIMPOZIJI MB

13. - 14. 6. 1980	1. Simpozij o uporabi UZ
16. - 17. 4. 1982	2. Simpozij o uporabi UZ
16. 4. 1993	25. obletnica diagnostike z UZ v Mariboru.
3. 10. 2003	Simpozij o 3D UZ preiskavi
9. - 10. 12. 2005	Možgani, ranjeni v zgodnjem razvoju otroka
23. 3. 2007	1. kongres Združenja za rabo ultrazvoka v medicini in biologiji SZD, Kongresni center Hotel Habakuk
7. – 8. 3. 2013	ESHRE ultrasound in reproductive medicine
24. - 26. 5. 2013	3. skupni kongres Združenja za rabo UZ v medicini SZD in Hrvatskog društva za UZ u medicini i biologiji HLZ



Program

1. simpozij o uporabi ultrazvoka

Foto:ukc-mb

Odbor 1. sekcije:

Predsednik:
Igor Japelj.

Namestnik:
Marjan Pocajt.

Tajnik:
Marjan Skalicky,

Blagajnik:
Borut Zakotnik



S I. SLOVENSKEGA SIMPOZIJA O UPORABI ULTRAZVOKA

V dneh 13. in 14. junija 1980 je bil v Mariboru 1. simpozij o uporabi ultrazvoka. Simpozij je bil dobro organiziran, strokovno zelo uspešen, saj njegova udeležba ni bila zadovoljivo strokovnjakov iz vseh delov države.

Na otvoritvi simpozija v času simpozija so se sestali organi sekcije in sekcije, predvsem o organizaciji sekcije. S tem je nadaljevala obdelavati in delovati. Prvi delovni korak IO sekcije je bil v tem, da je pripravil in na prvem sestanku sveti razširitev dejavnosti sekcije na področje diagnostike v Sloveniji, delima tudi v boji stroke v Jugoslaviji. V tej zvezi so sodelovali tudi strokovnjaki iz drugih republik. Razpravo je izzvezala v sklepe in ugotovitve, ki bodo v pomoč pri nadaljnjem delu IO in IO stroke v REPUBLIČNI SEKCIJE. Resolucijo naj bi predstavili okolnih strokovnih in političnih forumom republike Sloveni.

RESOLUCIJA
SEKCIJE ZA ULTRAZVOK
ZVEZE ZDS

Ob 1. slovenskem simpoziju o ultrazvoku junija 1980 v Mariboru na slovenskem zboru zdravnikov sekcije za ultrazvok ZZDS sprejeli sledeno ugotovitev:

Ehodiagnostika (ED) je pri nas bistveno razvila tehno medicino v medicinski diagnostiki, so se na sedanji dopolni razvoja pomembna področja ehodiagnostike pri nas ni bistveno zaostajali, dolonja je celo segal v razvoju vrh. Spričo ekonomskega medsebojnega razvoja področju ultrazvoka, bistveno je, da se ta razvoj nadaljuje v naših stabilizacijskih programih, postavimo vse bolj nadaljnji za nadaljnji razvoj ehodiagnostike pri nas. Ob tem je potrebno upoštevati pomembnem omenimo funkcije ultrazvoka v medicinski diagnostiki, so se na sedanji dopolni razvoja področja (ali področjih) omenjene zdravstvene pravice pomembna

Poročilo o 1. slovenskem simpoziju o uporabi ultrazvoka

Maribor

13-14.6.1980

Ustanovitev Sekcije za ultrazvok zveze zdravniških društev Slovenije

1981



- kontrola stimulacije ovulacije z UZ (B. Žitnik)

1983

- RN Rezultati hormonskih testov in ultrazvoka pri določanju optimalnega časa laparoskopije za aspiracijo jajčeca (R. Breznik)
- prva zunajtelesna oploditev (R. Breznik, E. Borko, V.Vlaisavljević)

UZ aparat z "živo sliko" LS 5000 Picker International
UZ pregledi kolkov pri novorojencih (I. Japelj)
UZ pregledi možganov novorojencev (S. Burja)

Splošna bolnišnica Maribor
in
zdravniško društvo Maribor

prirejata

16. in 17. aprila 1982

2. simpozij
o uporabi ultrazvoka

Pokrovitelja
Iskra Kranj
in
Univerza v Mariboru

Predsednik organizacijskega in strokovnega odbora:
Igor Japelj

Tajniki:
Mojan Skalicky

Simpozij bo
v prostorih Zavarovalnice Triglav
Maribor, Cankarjeva 3
tel. 061 23961

Prenočišča so rezervirana v hotelu
Orel,
Maribor, Grajski trg

Ni vplačila kotizacije!

Foto:ukc-mb

2.

Slovenski simpozij
o
uporabi ultrazvoka

Maribor

16.-17.4.1982

1984 UZ preiskava srca pri plodu (I. Japelj)



transabdominalna UZ punkcija foliklov (A. Saks, V. Vlaisavljević)

1985 RN Ultrazvočno vodenje ciklusa (B. Žitnik, R. Breznik, A. Saks)

1987 Genetska posvetovalnica (K. Ogrizek Pelkič)
- biopsija horionskih resic
- zgodnja amniocenteza
- kordocenteza

1988 Določanje biofizikalnega profila ploda
Rutinski UZ pregledi kolkov pri vseh novorojencih
(I. Japelj, M. Senčar, A. Tekauc Golob)

1987

- transvaginalna ehosonografija
- vodilo za UZ punkcijo foliklov (V. Vlaisavljević)



1990 UZ aparat ATL Ultramark 4
UZ preiskave materničnega vratu v nosečnosti

1991 UZ aparat ATL Ultramark 9
UZ pregledovanje glavice in sečil pri novorojencih
(A. Tekauc Golob)

MB UZ UČNE DELAVNICE

18. - 22. 10. 1993	1. embrionalna in fetalna anatomija.
10. – 14. 10. 1994	UZ in neplodnost.
13. – 17. 11. 1995	Tehnike asistirane reprodukcije.
13. - 16. 5. 1996	13. embrionalna in fetalna anatomija.
30. in 31. 1. 2002	Doppler v ginekologiji in porodništvu.
7. 4., 12. 5., 13. 10. in 10. 11. 2003	Kaj lahko pričakujemo od UZ diagnostike v porodništvu?
8. 4., 13. 5., 14. 10. in 11. 11. 2003	Embrionalna in fetalna anatomija.
9. 4., 14. 5., 15. 10. in 12. 11. 2003	Normalna fetalna anatomija v 18. in 20. tednu. Kaj pregledati in kaj izmeriti? Epidemiologija in diferencialna diagnostika razvojnih nepravilnosti.
8. – 9. 4. 2004	Tečaj UZ pregleda kolkov pri dojenčku.
9. – 10. 12. 2005	Možgani, ranjeni v zgodnjem razvoju otroka.
20. – 21. 4. 2006	Tečaj UZ pregleda kolkov pri dojenčku.
8. – 10. 3. 2007	Brains injured during pregnancy and delivery : conjoint meeting of Slovene and Croatian Ian Donald inter-university school of ultrasound Ultrasonographic diagnosis of anomalies in gynecology, obstetrics and neonatology
3. 6. do 4. 6. 2010	3D/4D UZ ploda s poudarkom na fetalnem pregledu srca.

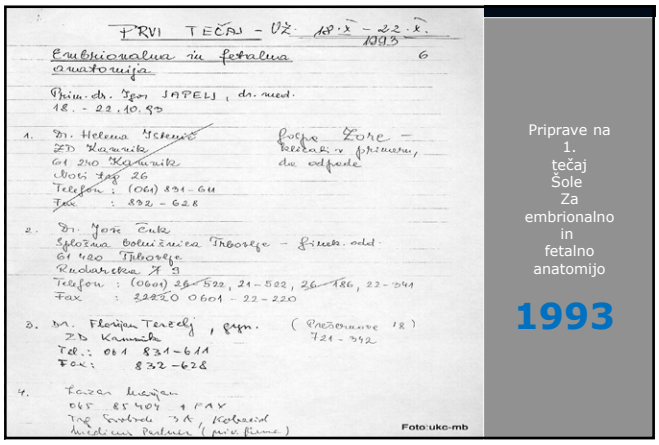
PRVI TEČAJ - UZ 18.X - 22.X. 1993
Embrionalna in fetalna anatomija
Foto:ukc-mb
Priprave na 1. tečaj Šole Za embrionalno in fetalno anatomijo
1993


SPLOŠNA BOLNIŠNICA MARIBOR
in
SLOVENSKO DRUŠTVO ZA RABO ULTRAZVOKA
organizirata učno delavnico
ULTRAZVOK IN NEPLODNOST
Foto:ukc-mb
Učna delavnica
Ultrazvok in neplodnost
1994
1. Skupina 10-14 oktober
2. Skupina 7-11 novembra

SVEUČILIŠTE U ZAGREBU MEDICINSKI FAKULTET
TRAJNO USAVRŠAVANJE LIJEČNIKA
ZAHVALNICA
dr. Igor Japelj
U Zagrebu, 1. srpnja 1995.
Foto:ukc-mb
SVEUČILIŠTE U ZAGREBU MEDICINSKI FAKULTET
SVEUČILIŠTE U ZAGREBU MEDICINSKI FAKUL
1995


Splošna bolnišnica Maribor
GINEKOLOŠKI ODDELEK
Odsek za humano reprodukcijo in endokrinologijo
in
Slovensko društvo za rabo ultrazvoka
organizirata od 13. do 17. novembra 1995
učno delavnico
TEHNIKE ASISTIRANE REPRODUKCIJE
Foto:ukc-mb
UZ
Učna delavnica
Tehnike asistirane reprodukcije
1995

1997
- RN Pomembnost dinamike rasti foliklov na izid tehnik asistirane reprodukcije v naravnih stimuliranih ciklusih (V. Vlaisavljević)
- Dopplerski UZ pretoka foliklov (V. Gavrić Lovrec)

2000
UZ aparat Kraetz Voluson 730
3D UZ diagnostika anatomije ploda
(I. Japelj, K. Ogrizek Pelkič)

2001

- kontraktilnost subendometrijske plasti maternice (V. Vlaisavljević)
- avtomatska ocena prostornine krvi ob foliklih jajčnikov (V. Vlaisavljević)

2002

- UZ značilnosti endometrija pri napovedovanju vgnezditve zarodkov (L. Kuder)

2003

- vpliv salpingektomije na pretok krvi jajčnikov v nestimuliranih ciklusih (V. Gavrić Lovrec)

Prim. dr. Igor Japelj pri usposabljanju kirurga dr. Antona Murgla



Učna delavnica
EMBRIONALNA IN FETALNA ANATOMIJA
Vodja: Prim. Igor Japelj, dr.med.

Seznam udeležencev:
termin: 13. – 16. maj 1996:

Foto:ukc-mb

Seznam udeležencev
13. učne delavnice
Embrionalna in fetalna anatomija
13 – 16. maja
1996

V 10 letih je bilo izvedenih 23 učnih delavnic "Embrionalna in fetalna anatomija"

zadnja 5. - 8. 4. 2004

UZ ŠOLE MARIBOR

4. - 6. 11. 2004	1. Šola za UZ diagnostiko za specializante ginekologije in porodništva
16. - 18. 2. 2006	UZ v ginekologiji v sklopu Ian Donald Šole za podiplomsko izobraževanje s področja diagnostike z UZ
20. in 21. 4. 2006	Tečaj UZ pregleda kolkov pri dojenčku
8. – 10. 3. 2007	Conjoint meeting of Slovene and Croatian Ian Donald inter-university school of Ultrasonographic diagnosis of anomalies in gynecology, obstetrics and neonatology
18. - 19. 10. 2007	2. Šola za UZ diagnostiko v ginekologiji za specializante ginekologije in porodništva
13. - 14. 4. 2012	3. Šola za UZ diagnostiko v ginekologiji za specializante ginekologije in porodništva
3. - 4. 9. 2015	4. MB Šola UZ diagnostike v ginekologiji in perinatologiji
26. - 29. 9. 2016	5. MB Šola UZ diagnostike v ginekologiji in perinatologiji

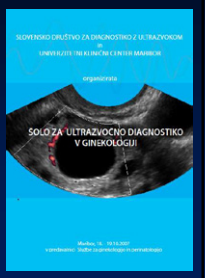

9. – 10. 12. 2005

Urednica: Silva Burja
33 avtorjev, 176 strani

Naslovnica programa

1.

Slovenskega kongresa o uporabi ultrazvoka

Maribor

23.Marec 2007

7. – 8. 3. 2013
eshre
Ultrasound in reproductive medicine
ESHRE Campus symposium
Maribor, Slovenia
7-8 March 2013
DOBRODOŠLI - WELCOME
Veljko Vlaisavljević

UZ MAGISTERIJI
IVANIŠEVIĆ, Vojo. Uloga i mogućnosti ultrazvuka u praćenju uspješnosti intrauterine kontracepcije : magistarski rad. Zagreb [V. Ivanišević], 1988.
DUKIĆ, Vladimir. Ultrazvučno izmjerena debljina fetalne natkoljenice u praćenju intrauterinog rasta: magistarski rad. Zagreb: [V. Dukić], 1989.
ŽITNIK, Bogdan. Ultrazvučne i funkcionalne promjene folikula u Clomidom stimuliranim ciklusima kod oplodnje in vitro : magistarski rad. Zagreb: [B. Žitnik], 1989.
GAVRIĆ LOVREC, Vida. Diferenciacija tumora dojke na osnovu ehografskih karakteristika : magistarski rad. Zagreb: [V. Gavrić Lovrec], 1991.
TAKAČ, Iztok. Usporedba dinamike ehografskih i hormonskih parametara rasta folikula u stimuliranim ciklusima : magistarski rad. Zagreb: [I. Takač], 1991.
BURJA, Silva. Prognostičko značenje ultrazvučnog nalaza "periventrikularna hiperehogenost" u nedonoščadi : magistarski rad. Zagreb: [S. Burja], 1995.
LUŽNIK, Marijan. Transvaginalni ultrazvočni pregled kot objektivna ocena materničnega vratu v nosečnosti : magistrsko delo. Ljubljana: [M. Lužnik], 1999.
ARKO, Darja. Ehosonografske značajke pseudotumora adneksa : magistarski rad. Zagreb: 2000.
MUJEZINOVIĆ, Faris. Vloga predoperativnega dvodimenzionalnega ultrazvoka in tumorskega označevalca CA 125 pri ugotavljanju zasevanja raka jajčnikov v bezgavke : magistrska naloga. Ljubljana: [F. Mujezinović], 2004.
ČEBULJ, Mojca. Primerjava ultrazvočnih in klinično-patoloških parametrov invazivnega raka materničnega vratu : magistrska naloga. Ljubljana: [M. Čebulj], 2006.

UZ DOKTORATI
SAKS, Alemka. Ultrazvučna analiza sijela posteljice u toku trudnoće. Zagreb: [s.n.]. 97 str., ilustr.
TAKAČ, Iztok. Barvni doplerjev ultrazvok tumorjev jajčnikov : doktorsko delo. Ljubljana: [I. Takač], 1997. 110 f., ilustr.
BURJA, Silva. Procjena vrijednosti ultrazvučne pretrage u dijagnostici i praćenju ishoda ranog oštećenja mozga s naročitim osvrtom na praćenje procesa plastičnosti mozga : doktorska disertacija. Zagreb: [S. Burja], 2002. 231 f., ilustr.
GAVRIĆ-LOVREC, Vida. Perifolikularni krvni pretok dominantnega folikla in njegov vpliv na izid postopka zunajtelesne oploditve : doktorska disertacija. Ljubljana: [V. Gavrić Lovrec], 2005. 60 f., [1] f. pril, ilustr.
ARKO, Darja. Predoperativna ultrazvočna ocena globine invazije raka maternične sluznice : doktorsko delo. Ljubljana: [D. Arko], 2005. 64 f., ilustr.
MUJEZINOVIĆ, Faris. Vloga tumorskega označevalca CA 125 in ultrazvočna analiza pretoka krvi pri ugotavljanju zasevanja raka jajčnikov v bezgavke : [doktorska naloga]. [Ljubljana: F. Mujezinović], 2011. 87 f., ilustr., tabele.

ZAHVALA PIONIRJEM ULTRAZVOKA
1968 V MARIBORU, SLOVENIJI IN JUGOSLAVIJI 2018
Viljem Brumec
Igor Japelj
Tone Šijanec
Alemka Saks
Veljko Vlaisavljević

FIZIKALNE OSNOVE ULTRAZVOKA

Mirjana Brvar, dr. med.



QUOD SERIMUS, METIMUS,
QUOD DAMUS, ACCIPIMUS.

S hvaležnostjo vsem našim učiteljem

1

Fizikalne osnove diagnostičnega ultrazvoka

Mirjana Brvar
Radiološki oddelek,UKC Maribor

2

Kaj je ultrazvok ?

- **Zvok** je mehansko valovanje, ki se širi v dani snovi
- Zvok lahko opredelimo s frekvenco in amplitudo zvočnega vala. Prva je povezana z višino tona, druga z glasnostjo.
- slišno območje od 20 – 20000 Hz (govor med 200 in 8000 Hz) , zvok z višjo frekvenco je **ULTRAZVOK**

3

Ultrazvok v naravi

4

Sonar

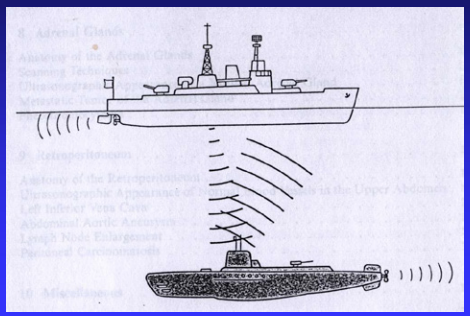

5

Nastanek ultrazvoka (UZ)

- Sestavni del UZ sond so piezoelektrični kristali. Ko nanje deluje električni tok, pride do izobličenja in vibriranja kristalov - nastane UZ
- ko pa nanje deluje UZ, proizvajajo električni tok
- Piezoelektrični element (svinčev cirkonat titanat) deluje kot oddajnik in sprejemnik UZ

6

Piezoelektrični učinek

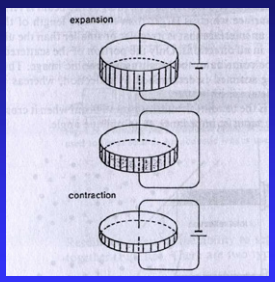

7

UZ sonda

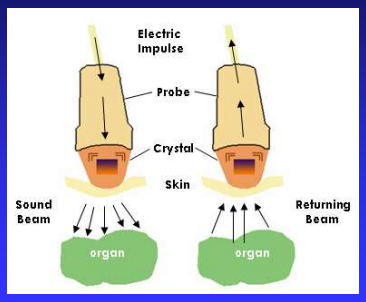

8

Lastnosti UZ

- V večini mehkih tkiv se zvok širi s hitrostjo približno 1540 m/s (zrak 330 m/s)
- Na svoji poti UZ val slabi (atenuira) kot posledica absorbcije, odboja in razpršitve. Slika robov nastane v glavnem z odbojem, struktura pa je posledica razpršitve.

9

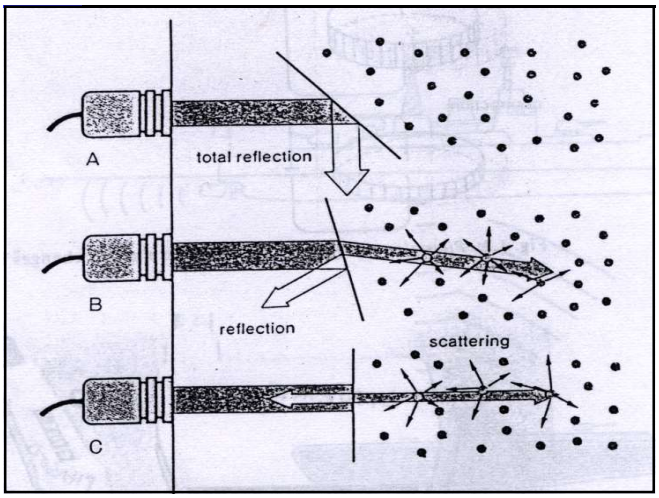

10

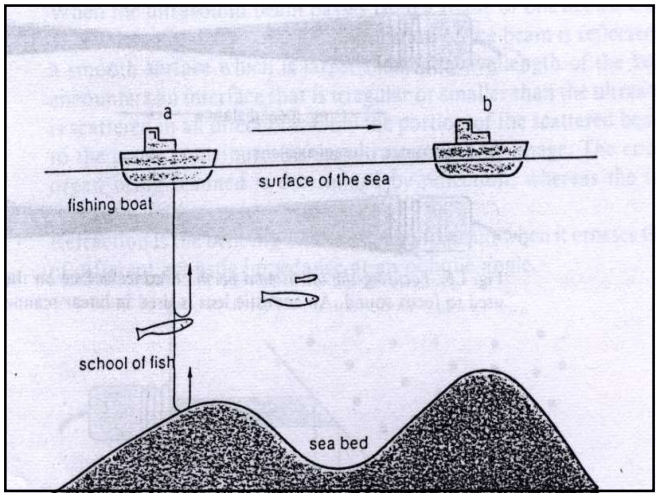

11

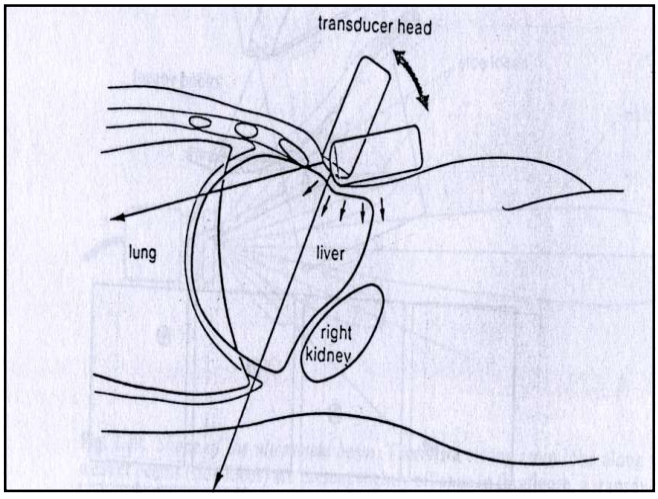

12

Širjenje UZ skozi tkiva

- Akustična impedanca – pomen pri stopnji refleksije (odboja)
- UZ odmevi so pri refleksiji večji kot pri razpršitvi

13

Atenuacijski koeficienti

Voda	0.002
Kri	0.18
Maščevje	0.63
Jetra	0.5 - 0.94
Ledvica	1.0
Mišica	1.3 - 3.3
Kost	5.0

14

Nizko- in visokofrekvenčna sonda

15

Sektorska (kardio) in biplanarna endolumuinalna sonda

16

Izbira sonde

-Površinska tkiva: koža s podkožjem, ščitnica, testis, površinske bezgavke…uporabimo linearne sonde s frekvenco 12 – 20 MHz

- Nekoliko globlje ležeče strukture: žilje ekstremitet preiskujemo z linearnimi sondami s 7 – 12 MHz
- Trebušne organe pregledujemo s konveksno sondo z 2 -5 MHz
- Sektorske sonde z 1,5 -2,5 MHz uporabljamo za pregled z majhno površino in velikim oknom (ehokardio, interkostalni prostor za pregled globlje ležečih struktur)

17

B- mode, 2D slika

- Različne ehointenzitete tkiva preračunane v različno svetle in temne črno-bele in sive pike na sliki
- Pri večjem odboju (intenziteti) ultrazvoka iz tkiva je slika svetlejša

18

Artefakti

- Akustična senca
- Akustična pospešitev
- Zrcalni artefakt
- Reverberacijski artefakti

19

Akustična senca

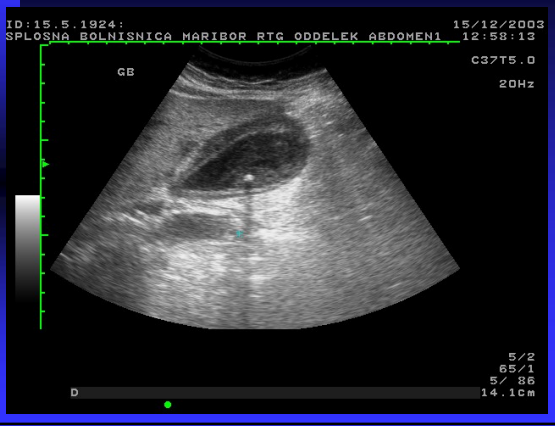

20

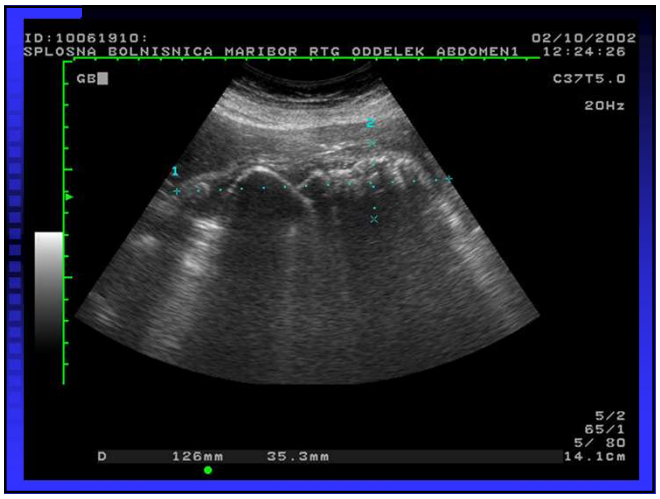

21

Akustična pospešitev

22

Zrcalni

23

Reverberacijski



24

Akustično okno

- TEKOČINA, SOLIDNO TKIVO
- Jetra, vranica, sečni mehur, ascites, plevralni izliv...

25

Žilje skozi jetra

26

Urinski kateter

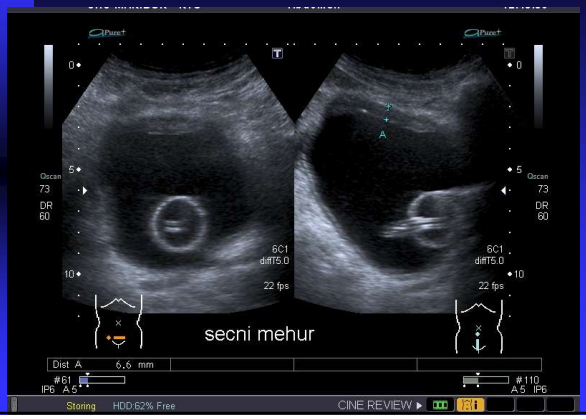

27

Prostata skozi mehur

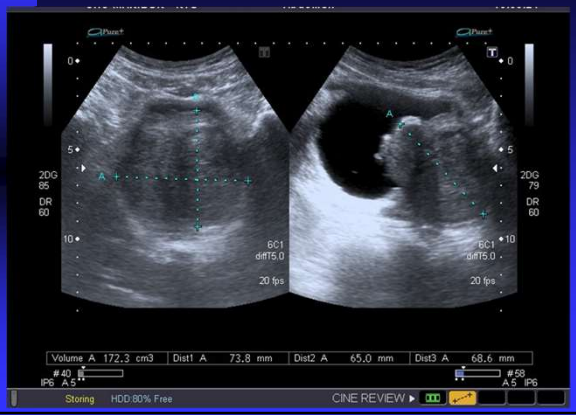

28

Orientacija sonde

- OZNAKE vedno **kranialno** ali proti **desni** strani telesa
- vedno na **levi** na **zaslonu**

29

Gain

- Za skupno ojačitev registriranih ultrazvočnih podatkov
- Gain lahko zmanjšamo ali povečamo, slika bo v celoti svetlejša ali temnejša

30

Globina - depth

- Za izbiro velikosti pregledovanega področja tkiva
- Pregledovani organ naj bo na sliki čim večji, da dobimo ustreznejše podatke

31

Fokus

- Mesto najboljše ločljivosti
- Fokus postavimo na mesto pregledovanega organa oz. objekta
- Pri večjih organih(jetra) je lahko več fokusov, vendar je treba mirneje preiskovati(nižji frame rate)

32

Ostrina slike – dynamic range

- Uravnava stopnje sivine na sliki od povsem črne(trda) do povsem bele(mehka)
- Pri trši sliki so bolje vidni detajli, npr. ledvični kamni, pri mehki pa prikaz strukture – npr. jetrni zasevki

33

Najpogostejše napake

- Prevelika ali premajhna skupna ojačitev
- Napačna ojačitev po globinah
- Prevelika ojačitev bližnjega ali oddaljenega polja (različne strukture!)

34

- Za natančno UZ diagnostiko sta potrebna znanje in izkušenost preiskovalca ter optimalno pripravljen UZ aparat.
- Parametre na aparatu moramo ustrezno prilagajati posameznemu bolniku in organu oziroma področju, ki ga preiskujemo

35

- Z optimalno uravnanim monitorjem in aparatom se ob ustreznem znanju izognemo napačni sonografski interpretaciji

36

ULTRAZVOK ABDOMNA: ULTRAZVOČNA ANATOMIJA, NAJPOGOSTEJŠE PATOLOŠKE NAJDBE

Mirjana Brvar, dr. med.

Ultrazvok abdomna – anatomija in nekatere patološke najdbe

Mirjana Brvar
Radiološki oddelek,UKC Maribor

1

anatomija

2

anatomija

3

anatomija

4

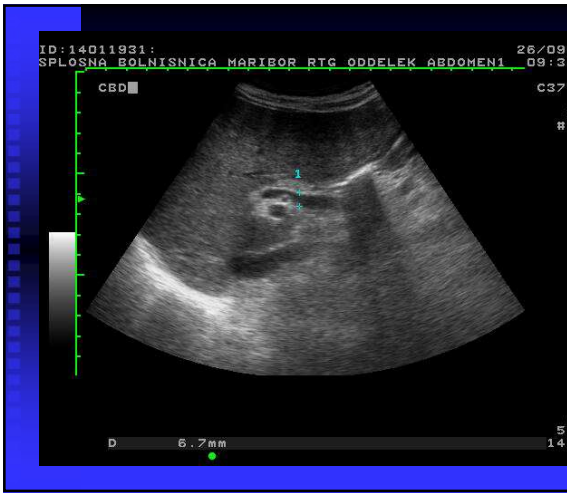

5

barvni doppler; dilatirani ž. vodi

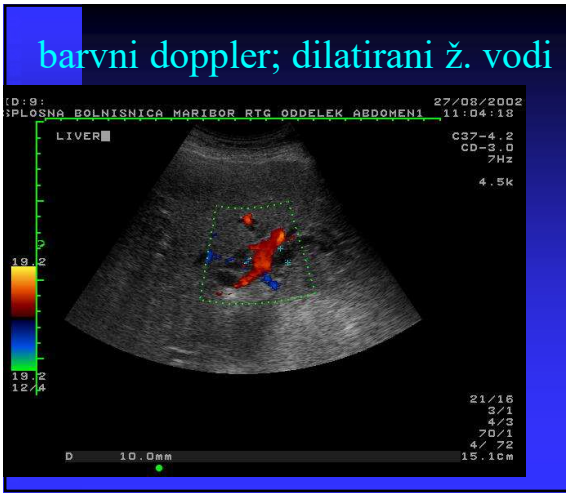

6

ID:10101950:
08/11/2002
SPLOSNA BOLNISNICA MARIBOR RTG ODDELEK ABDOMEN1
09:30:29
LIVER L-
C37T5.0
20Hz
5/2
65/1
5/ 82
14.1cm

7

Anatomija: žolčnik, jetrne vene
ID:EM146:EMERGENCY146:
04/02/2006
SPLOSNA BOLNISNICA MARIBOR RTG ODDELEK ABDOMEN1
15:40:05
C37T5.0
CD-3.0
4Hz
4.5k
21/16
3/1
5/2
65/1
5/ 74
12.0cm

8

Jetra – akustične sence reber
ID: 027494401:
09/06/2005
SPLOSNA BOLNISNICA MARIBOR RTG ODDELEK ABDOMEN1
09:34:17
LIVER
C37T5.0
20Hz
R-KIDNEY
5/2
65/1
5/ 84
14.1cm

9

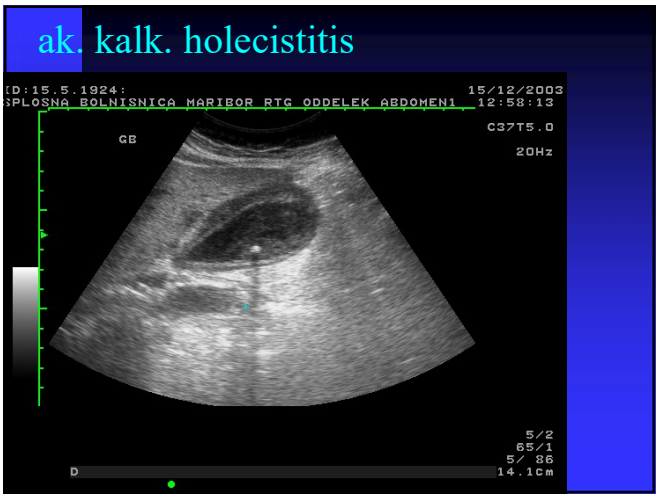
ak. kalk. holecistitis
ID:15.5.1924:
15/12/2003
SPLOSNA BOLNISNICA MARIBOR RTG ODDELEK ABDOMEN1
12:58:13
C37T5.0
GB
20Hz
5/2
65/1
5/ 86
14.1cm

10

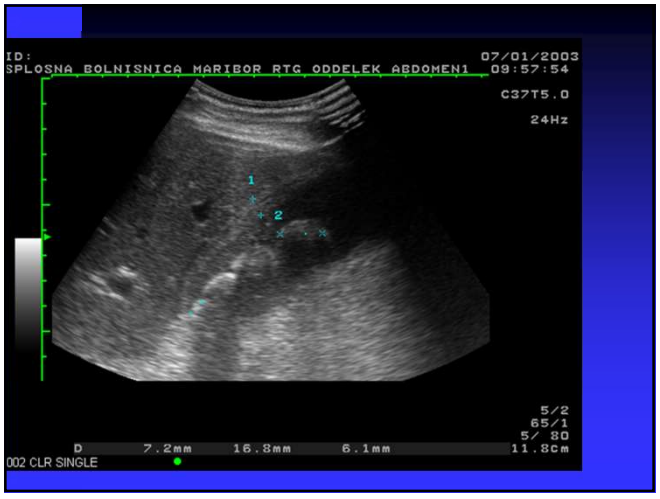
ID:
07/01/2003
SPLOSNA BOLNISNICA MARIBOR RTG ODDELEK ABDOMEN1
09:57:54
C37T5.0
24Hz
5/2
65/1
5/ 80
7.2mm
16.8mm
6.1mm
11.8cm
002 CLR SINGLE

11

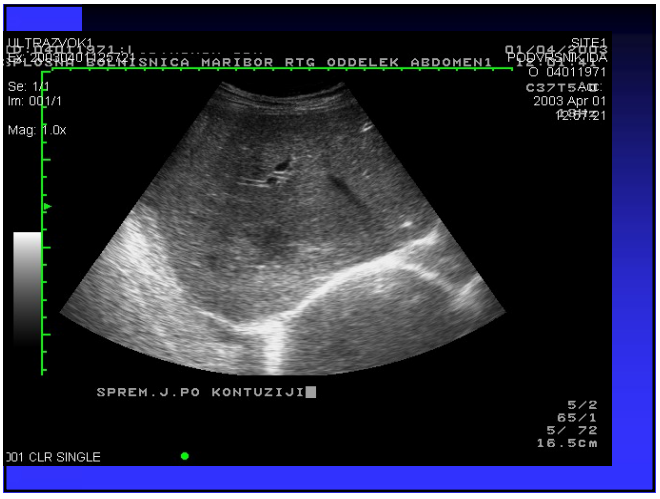
SPLOSNA BOLNISNICA MARIBOR RTG ODDELEK ABDOMEN1
Se: 1/1
Im: 001/1
Mag: 1.0x
C37T5A
2003 Apr 01
SPREM.J.PO KONTUZIJI
5/2
65/1
5/ 72
16.5cm
001 CLR SINGLE

12

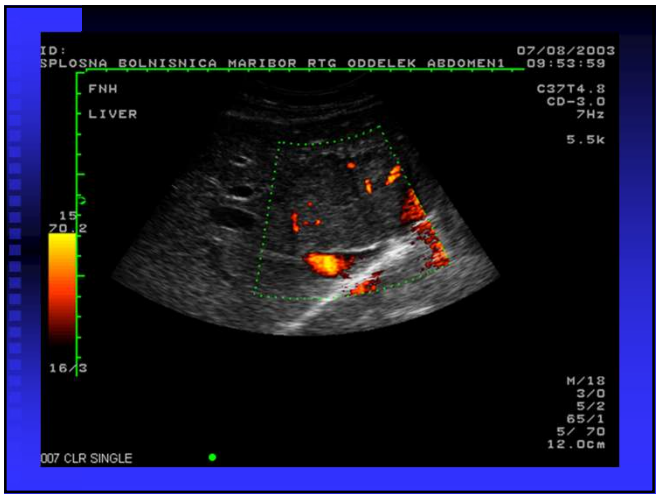

13

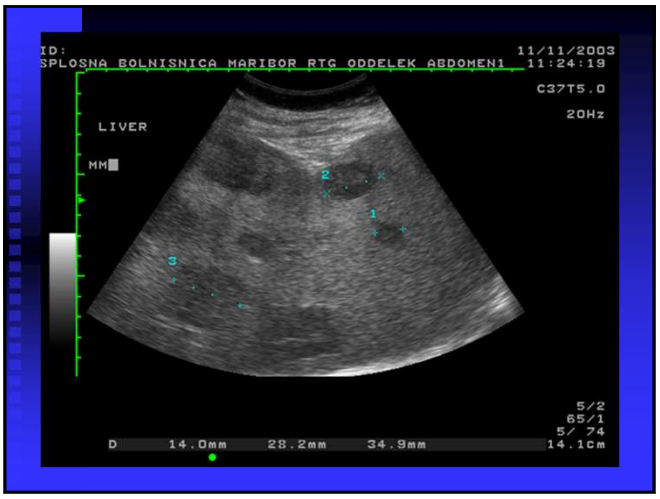

14

15

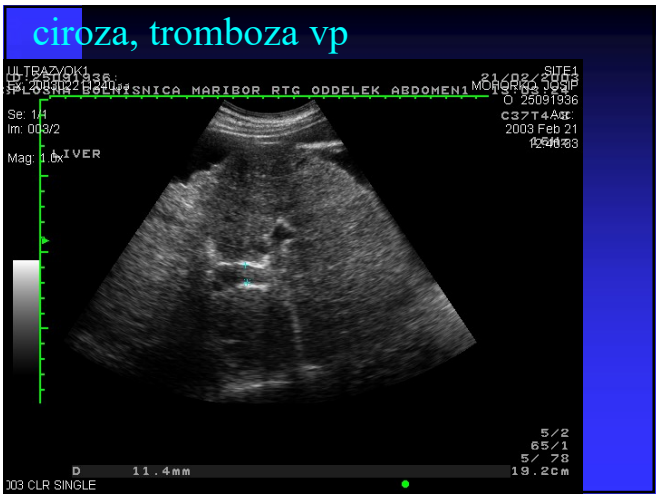

16

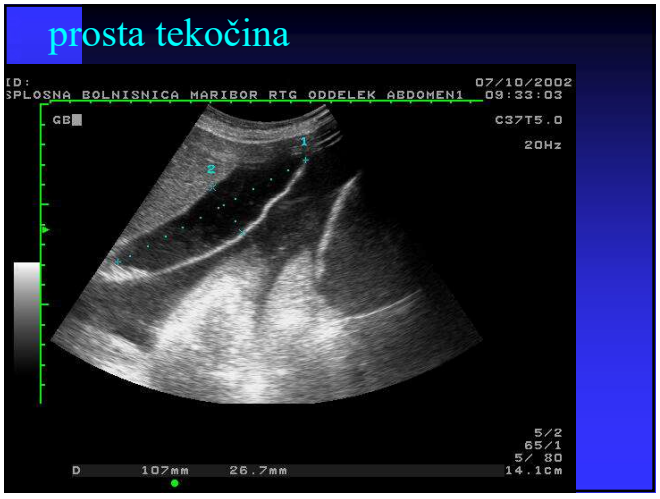

17

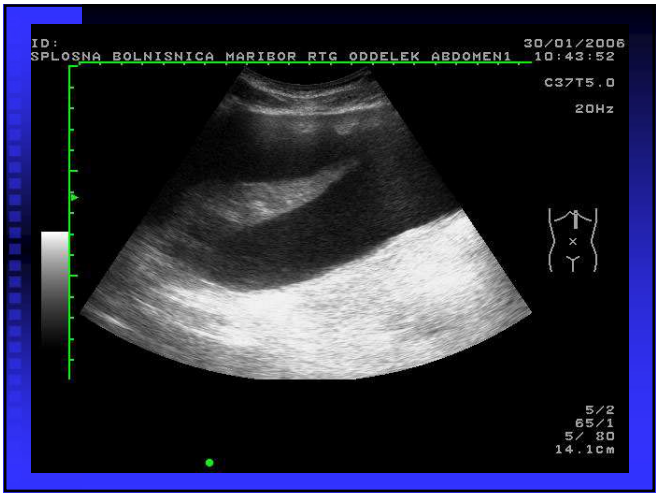

18

19

20

21

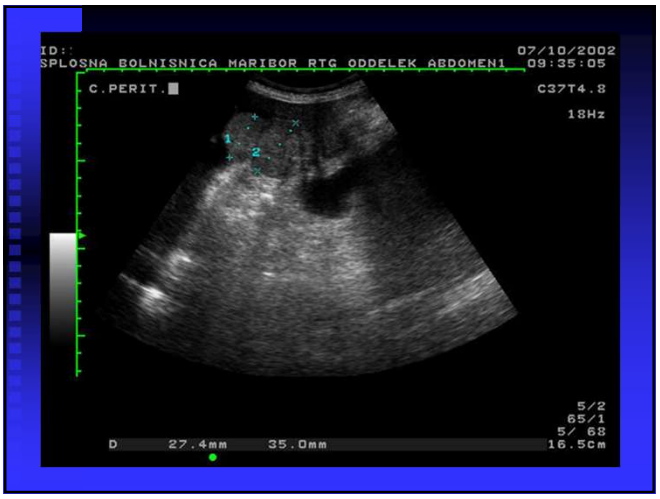

22

23

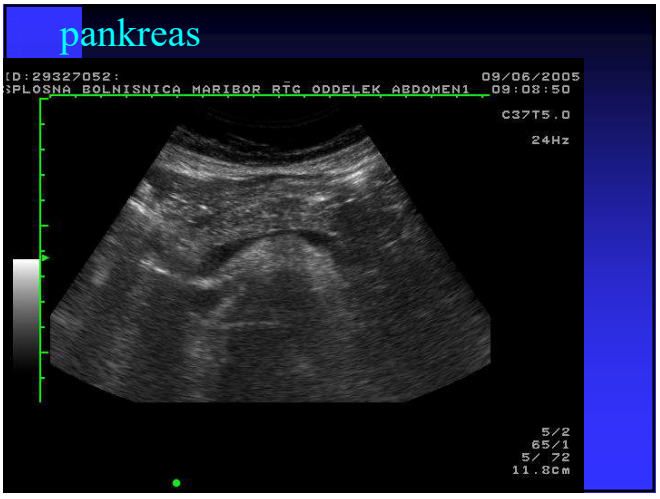

24

25

26

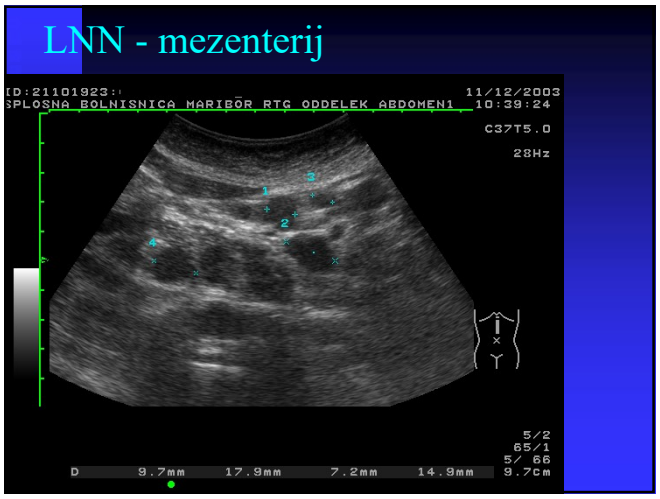

27

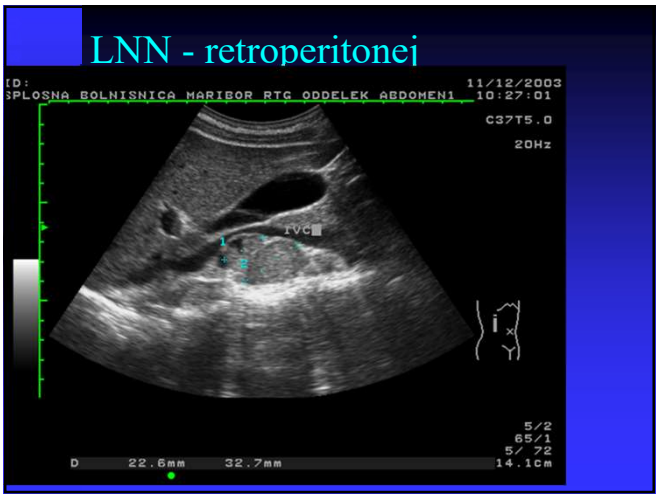

28

29

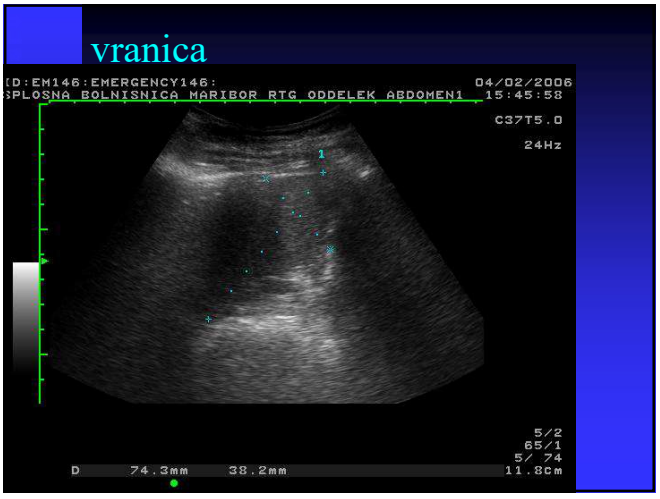

30

SPLENOMEGALIJA

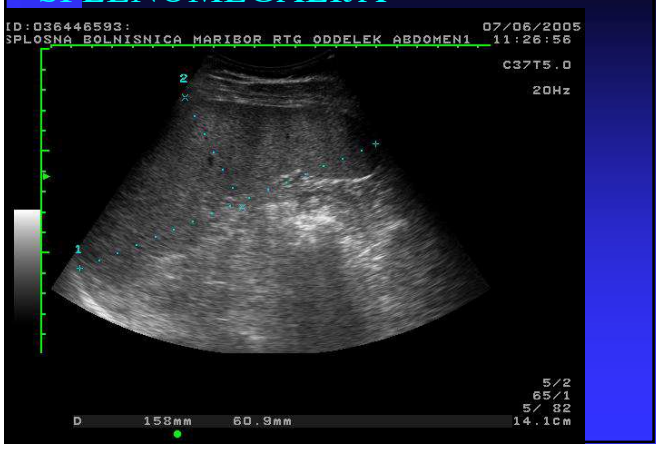

31

akcesorna vranica

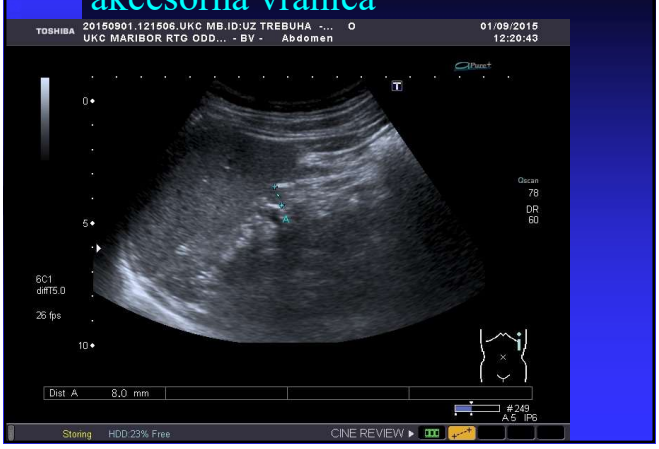

32

kontuzija vranice

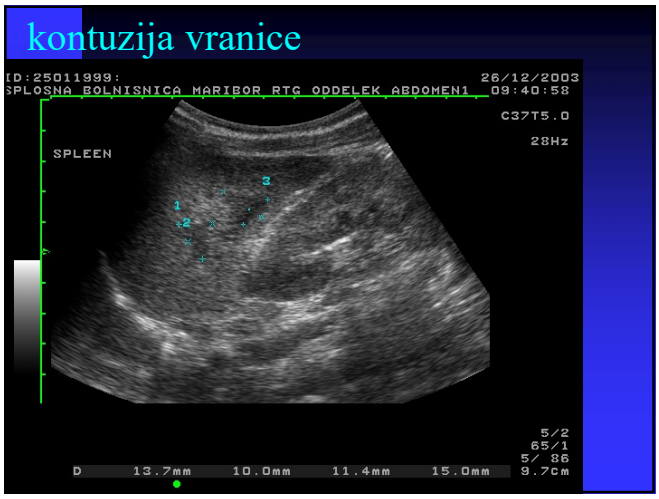

33

plevralni izliv levo

34

anatomija

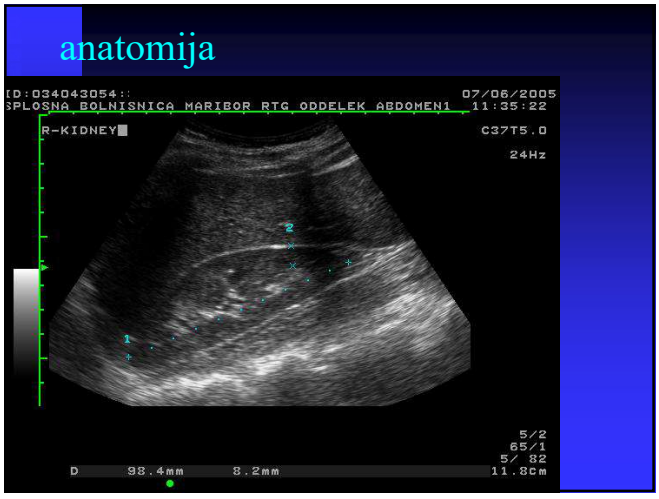

35

ledvična cista

36

tumor

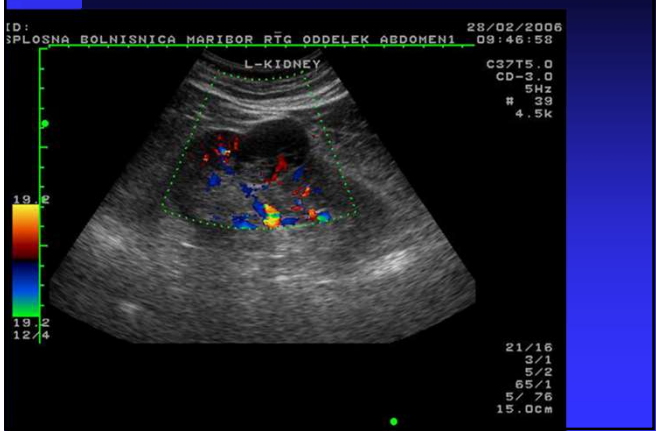

37

nefrolitiaza

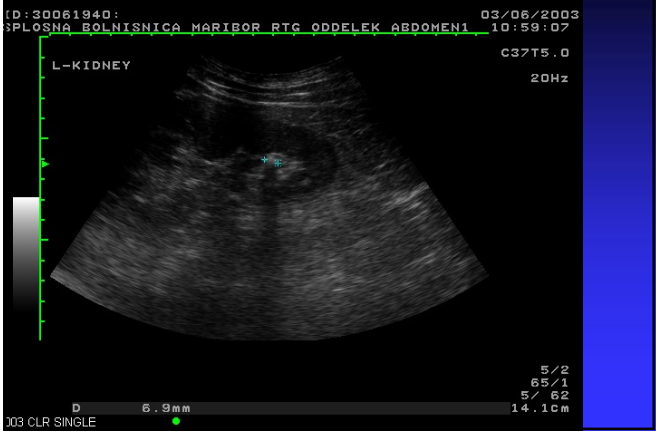

38

hidronefroza

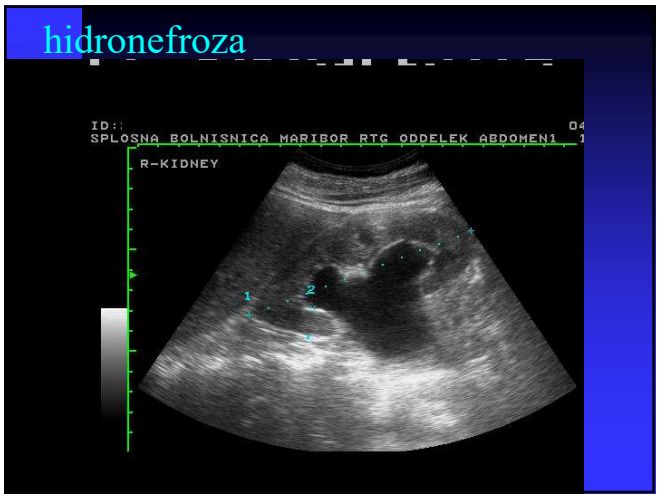

39

splint

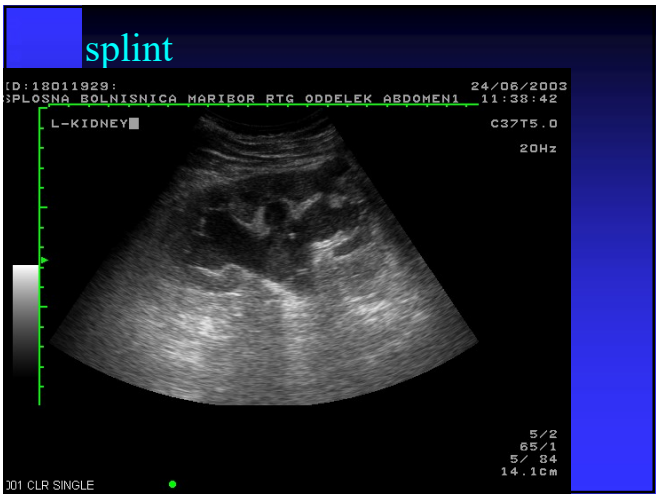

40

akut.ap.

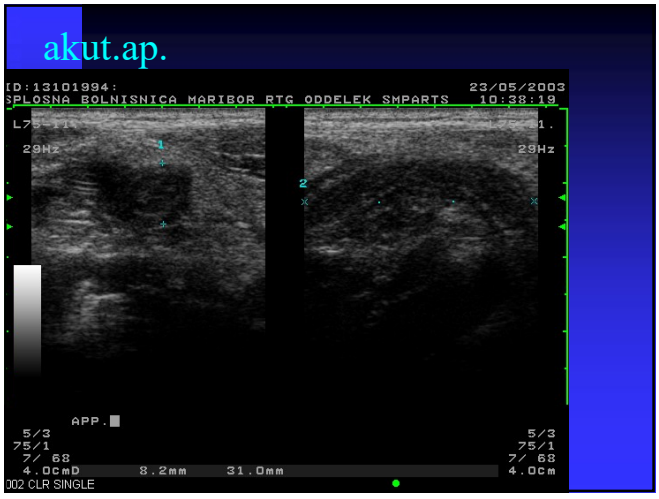

41

akut. ap. - hiperemija

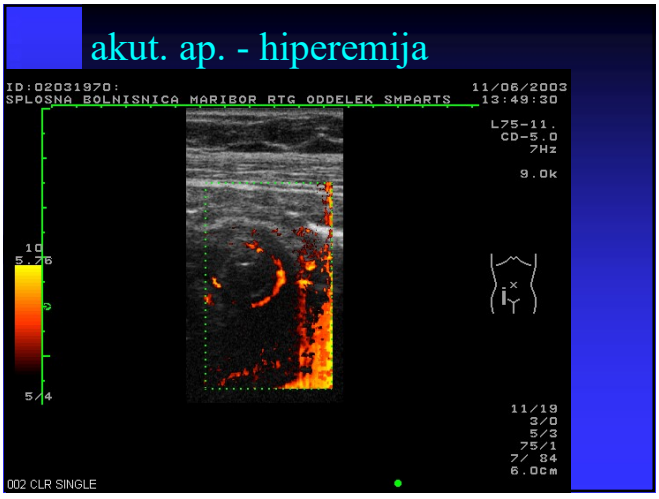

42

peritiflit. absces

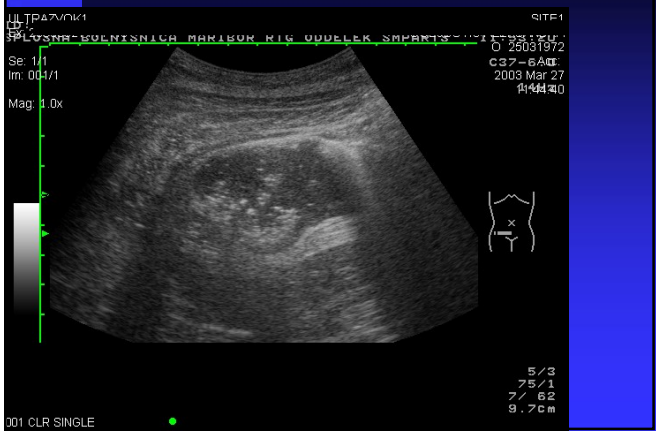

43

kamni v distop.ledvici

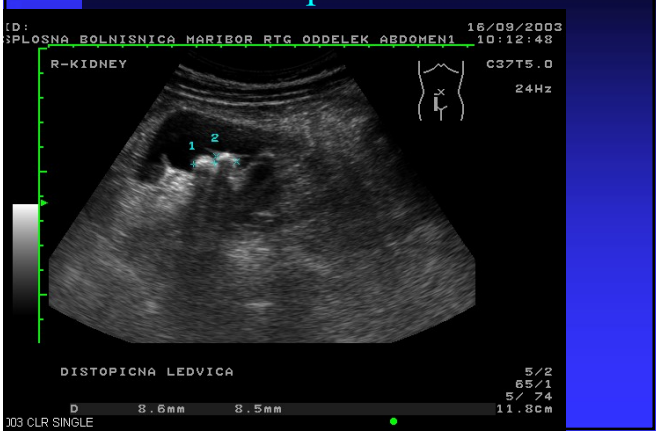

44

intususcepcija

45

Anatomija - kolon

46

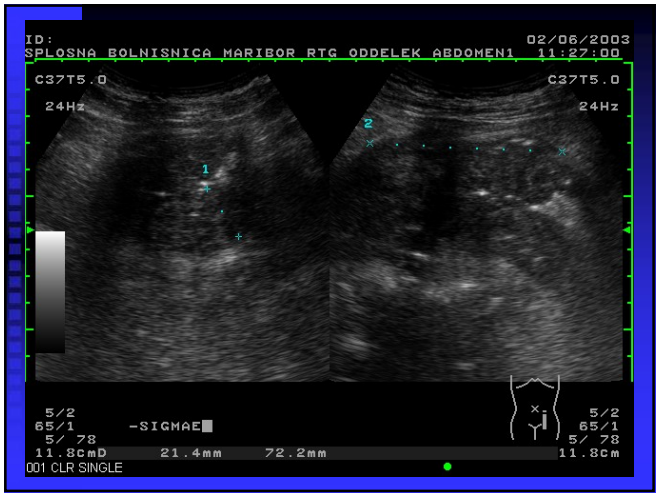

47

divertikulitis sigme

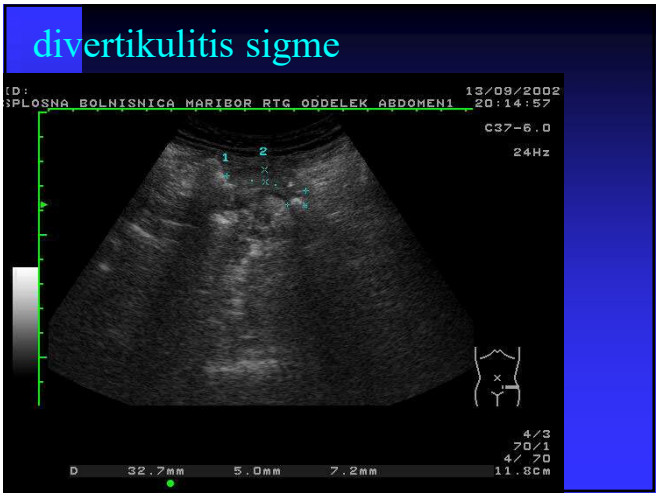

48

49

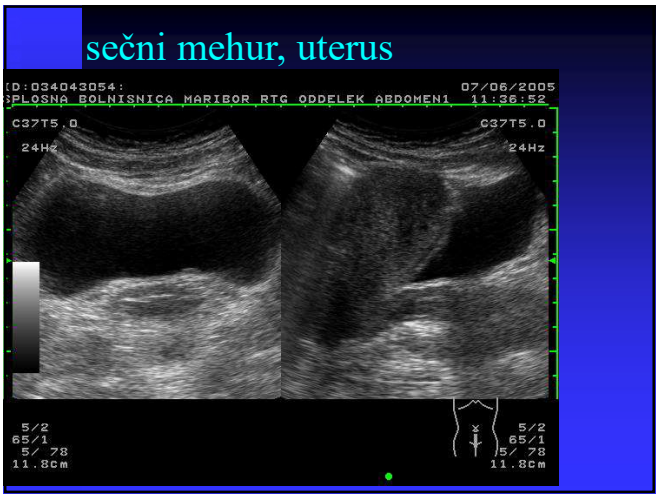

50

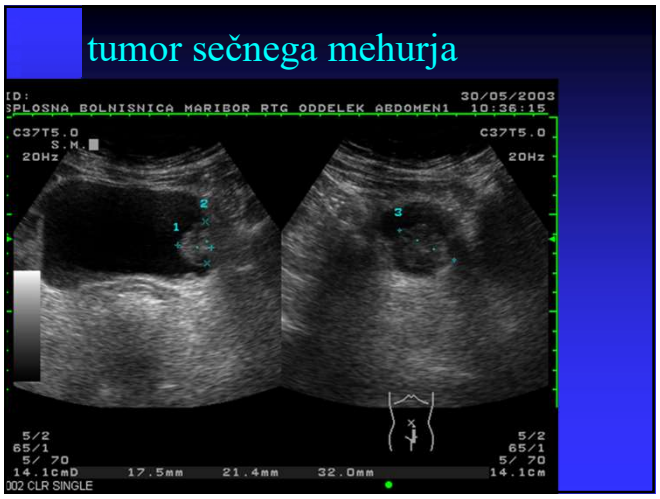

51

52

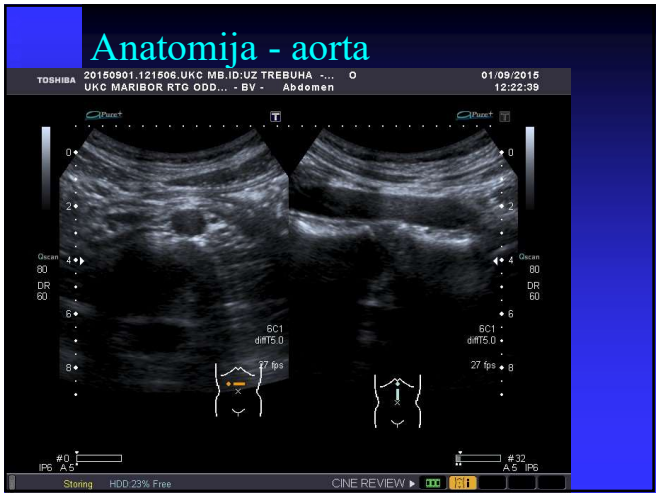

53

54

TEHNIKE TRANSABDOMINALNE IN VAGINALNE ULTRAZVOČNE PREISKAVE

Doc. dr. Jure Knez, dr. med.

TECHNIQUES OF ABDOMINAL AND TRANSVAGINAL ULTRASOUND

Jure Knez
University Medical Centre Maribor

1

AGENDA

- Why ultrasound?
- History of medical ultrasound
- Equipment
- Transabdominal & transvaginal ultrasound
- How does it work?
- Benefits & Risks

2

WHAT IS MEDICAL IMAGING?

- It is a technique and process used to create image of the internal as well as external human body parts for clinical purpose .

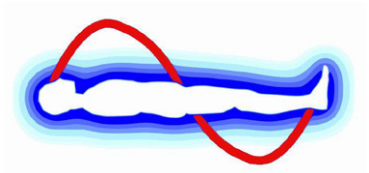

3

WHAT IS US IMAGING

- Ultrasound imaging involves exposing part of the body to *high-frequency sound waves* to produce *pictures of the inside of the body*.
- Ultrasound examinations do not use ionizing radiation (as used in x-rays).
- Because ultrasound images are captured in *realtime*, they can show the **structure and movement** of the body's internal organs, as well as blood flowing through blood vessels.

4

WHY ULTRASOUND?

- Ultrasound (US) is the *most widely used* imaging technology worldwide
- Popular due to *availability, speed, low cost, patient-friendliness* (no radiation)
- Applied in broad field of medical specialties.
- Ongoing research to improve image quality, speed and new application areas such a intraoperative navigation, tumour therapy, and many more☺

5

HISTORY

- **1877:** Lord Rayleigh - "Theory of Sound"
- **1880:** Pierre & Jacques Curie - brothers Jacques et Pierre Curie noted that the electricity is created in the crystal of quartz under mechanical vibration. This phenomenon was described as the "***piezoelectric effect***".
- **1914:** Langevin - First Ultrasound generator using piezoelectric effect
- **1928**: Sokolov - Ultrasound for material testing

6

History 2

- **1942:** Dussik - First application of Ultrasound in medical diagnostics
- Shortly after WWII, researchers in Japan began to explore medical diagnostic capabilities of ultrasound.
- ... different medical applications (gall stones, tumours)
- **End of 1960's**: Boom of Ultrasound in medical diagnostics

The SSD 1 water-bath scanner from Aloka®, c. 1960.

7

Properties of ultrasound

- The frequencies of medical Ultrasound waves are several magnitudes higher than the upper limit of → human hearing.

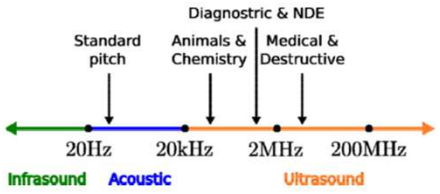

8

Common sound frequencies

Sound	Frequency
Adult audible range	15 – 20,000 Hz
Range for children's hearing	Up to 40,000 Hz
Male speaking voice	100 – 1,500 Hz
Female speaking voice	150 - 2,500 Hz
Standard pitch (Concert A)	440 Hz
Bat	50,000 – 200,000 Hz
Medical Ultrasound	2.5 – 40 MHz
Maximum sound frequency	600 MHz

9

Ultrasound production

- Transducer contains piezoelectric elements/crystals which produce the ultrasound pulses (transmit 1% of the time)
- These elements convert electrical energy into a mechanical ultrasound wave.

10

The returning echo

- Reflected echoes return to the scan head where the piezoelectric elements convert the ultrasound wave back into an electrical signal
- The electrical signal is then processed by the ultrasound system

11

Physics of the method

- Longitudinal mechanical waves
- Needs elastic medium
  - Transducer needs to be in contact with skin
- Component resolution
  - 3 MHZ ->1.1 mm
  - 10 MHZ -> .3 mm
- Wave velocity
  - Fat -> 1450 m/s
  - Muscle ->1580 m/s

12

How does it work?

- Ultrasound imaging is based on the same principles involved in the sonar used by bats, ships, fishermen and the weather service.
- When a sound wave strikes an object, it bounces back, or echoes.
- By measuring these echo waves, it is possible to determine **how far** away the object is and **its size, shape and consistency** (whether the object is solid, filled with fluid, or both).
- In medicine, ultrasound is used to detect changes in appearance of organs, tissues, and vessels or detect abnormal masses, such as tumors.

13

How does it work?

- These signature waves are instantly measured and displayed by a computer, which in turn creates a **real-time picture on the monitor**.
- One or more frames of the moving pictures are typically captured as still images.
- Small **loops of the moving "real-time" images** may also be saved.
- **Doppler ultrasound**, a special application of ultrasound, measures the direction and speed of blood cells as they move through vessels.
- The movement of blood cells causes a change in pitch of the reflected sound waves (called the **Doppler effect**).
- A computer collects and processes the sounds and creates graphs or color pictures that represent the flow of blood through the blood vessels.

14

Modes of ultrasound

- **A-mode (A=amplitude)**
  - The amplitude of reflected ultrasound is displayed on an oscilloscope screen
- **M-mode (M=motion)**
  - It reflects a motion of the heart structures over time due to its excellent temporal resolution (high sampling rate), M-mode is extremely valuable for accurate evaluation of rapid movements.
- **B-mode (B=brightness) (2D in echocardiography)**
  - This is now the essential imaging modality in the diagnostic ultrasound. An amplitude of the reflected ultrasound signals is converted into a gray scale image
- **D-mode (D=Doppler)**
  - This imaging mode is based on the Doppler effect ie. change in frequency (Doppler shift) caused by the reciprocal movement of the sound generator and the observer.

15

"A-mode" ultrasound

- The simplest and the oldest ultrasound technique.
- The transducer sends 1 US signal through the tissue.

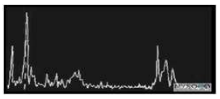

- Only one-dimensional US representation – a diagram of different amplitudes.
- The amplitude represents the distance of the structure in the tissue.
- No special representation.

16

"B-Mode" ultrasound

- B-Mode is **a two-dimensional ultrasound image display composed of bright dots representing the ultrasound echoes**.
- A linear array of transducers simultaneously scans a plane through the body.

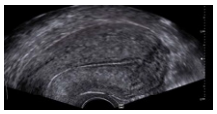

- Allows for spatial representation of the structures.

17

3-D ultrasound

- Computer rendering is required to produce a 3-D image.
- Many 2-D images are taken from various angles and pieced together.

18

3-D ULTRASOUND IN GYNAECOLOGY

1. Data acquisition
   - Mechanical movement of an ultrasound transducer within the transvaginal probe.
2. Volume calculation
3. Rendering
   - Section reconstruction
   - Surface rendering
   - Volume rendering

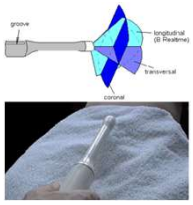

Baba, 1997

19

DOPPLER ULTRASOUND

- "The **Doppler effect** is the change in frequency of a wave in relation to an observer who is moving relative to the wave source."



Useful to visualise blood flow in vessels.

20

DOPPLER ULTRASOUND

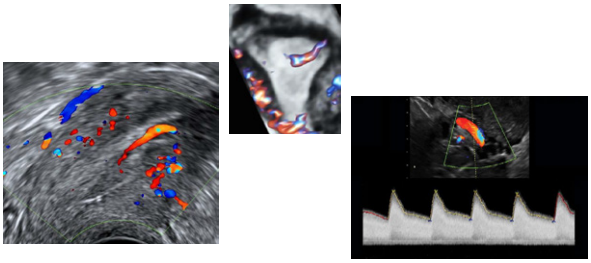

21

PRINCIPLES OF ULTRASOUND

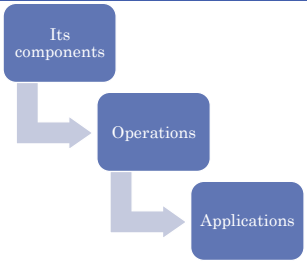

22

ULTRASOUND PARTS

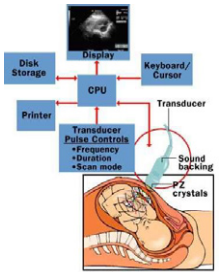

23

THE ULTRASOUND MACHINE

- A basic ultrasound machine has the following parts:

1. **Transducer probe - probe that sends and receives the sound waves**
2. **Central processing unit (CPU) - computer that does all of the calculations and contains the electrical power supplies for itself and the transducer probe**
3. **Transducer pulse controls** - changes the amplitude, frequency and duration of the pulses emitted from the transducer probe
4. **Display - displays the image from the ultrasound data processed by the CPU**
5. **Keyboard/cursor - inputs data and takes measurements from the display**
6. **Disk storage device (hard, floppy, CD) - stores the acquired images**

24

BENEFITS & RISKS

- **BENEFITS**:
  - Most ultrasound scanning is non-invasive (no needles or injections) and is usually painless.
  - Ultrasound is widely available, easy-to-use and less expensive than other imaging methods.
  - Ultrasound imaging does not use any ionizing radiation.
  - Ultrasound scanning gives a clear picture of soft tissues that do not show up well on x-ray images.
  - Ultrasound is the preferred imaging modality for the diagnosis and monitoring of pregnant women and their unborn babies.
  - Ultrasound provides real-time imaging, making it a good tool for guiding minimally invasive procedures such as needle biopsies and needle aspiration.
- **RISKS:**
  - For standard diagnostic ultrasound there are no known harmful effects on humans.

25

…HOWEVER

- Unlike X-rays, ultrasound involves only sound waves
  - No radiation danger
- However, sound waves can also be harmful:
  - **Cavitation** – formation and activity of small gas bubbles in an ultrasound field
  - **Streaming** - the bubbles oscillate and collapse in respond to ultrasound pressure, creating localized streaming and pressure changes.
  - **Temperature rise**
- Important especially at high acoustic output settings and prolonged exposure!

26

HENCE…

- ***ALARA – As Low As Reasonable Achievable***
  - A principle that should be followed whenever possible. The aim is use the lowest machine settings that are compatible with obtaining the required diagnostic information during an ultrasound investigation, and thus to reduce the patient´s exposure to ultrasound.
- ***MI - Mechanical Index*** – a unitless parameter that is calculated online to give a rough estimate of the risk, from mechanical causes, associated with the ultrasound beam. This is dependent on the actual settings of the device and is indicative of non-thermal bio-effects.
- ***TI – Thermal Index*** - a unitless parameter that is calculated online to give a rough estimate of the risk, from thermal causes, associated with the ultrasound beam.

27

ULTRASOUND TRANSDUCERS IN GYNAECOLOGY

- Transabdominal ultrasound
  - Convex abdominal transducers 7-8 MHz

- Transvaginal (transrectal) ultrasound
  - Convex vaginal transducers 5-12 MHz

- Breast ultrasound
  - Linear probes 7.5– 13 MHz

28

TRANSABDOMINAL ULTRASOUND - APPROACH

- Supine position
- Full bladder ("echographic window" to the pelvis)

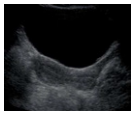

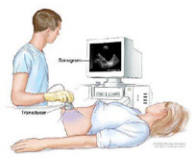

29

TRANSVAGINAL ULTRASOUND

- The transducer is inserted in the vagina.
- Empty bladder
- High-resolution transducers (better resolution, lower ultrasound penetration).

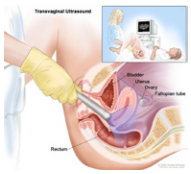

30

BENEFITS OF TRANSVAGINAL ULTRASOUND

- Benefits:
  - The pelvic organs are immediate vicinity of the transducer, better resolution, better image of the pelvic organs.
- Restrictions:
  - Lower penetration
  - Difficult to perform in virgos and in case of vaginal atrophy.

31

ULTRASOUND IS CONSTANTLY DEVELOPING☺

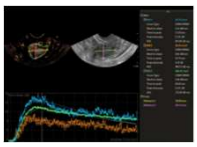

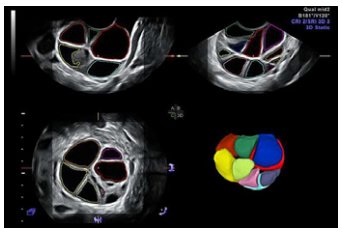

32

CONCLUSION

- Ultrasound is widely available, relatively inexpensive and non-invasive diagnostic tool.
- Essential in modern gynaecological practice.
- Rapid development since 1960s.
- Continuous developments are expanding the role of ultrasound in modern medicine.

33

MATERNICA: NORMALNA ULTRAZVOČNA ANATOMIJA IN ULTRAZVOČNA DIAGNOSTIKA SPREMEMB MIOMETRIJA

Marija Rebolj Stare, dr. med.

7. MARIBORSKA ULTRAZVOČNA ŠOLA PRAKTIČNE ULTRAZVOČNE DIAGNOSTIKE V GINEKOLOGIJI IN PERINATOLOGIJI
UKC Maribor, 6.6.2022

MATERNICA: NORMALNA ULTRAZVOČNA ANATOMIJA IN ULTRAZVOČNA DIAGNOSTIKA SPREMEMB MIOMETRIJA

Marija Rebolj Stare

1

ULTRAZVOČNI PRIKAZ MATERNICE-NAČINI

transabdominalni **transvaginalni**

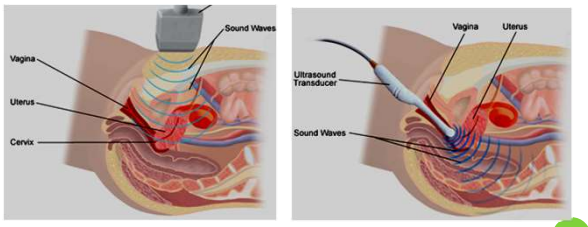

2

ULTRAZVOČNI PRIKAZ MATERNICE

- položaj
- velikost
- endometrij
- miometrij
- cerviks
- oblika uterusa in MV

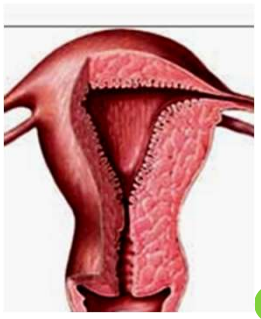

3

POLOŽAJ MATERNICE

- antefleksija
- retrofleksija
- anteverzija
- retroverzija

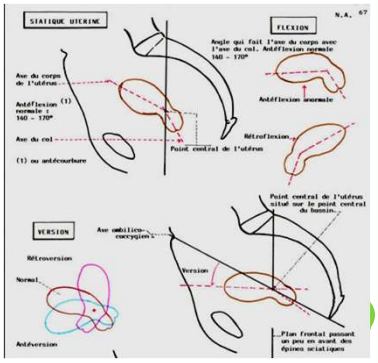

4

POLOŽAJ MATERNICE SHEMATIČNO

AVF **RVF**

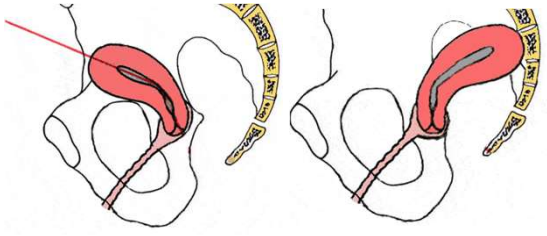

5

AVF POLOŽAJ MATERNICE

transvaginalno **transabdominalno**

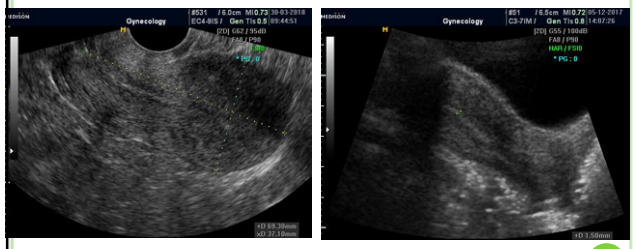

6

RETROFLEKSIJA

anteverzija

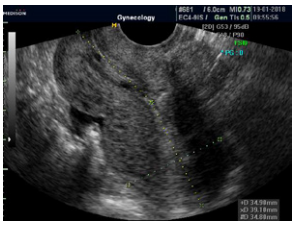

retroverzija

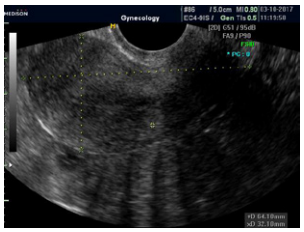

7

VZDOLŽNI PREREZ MATERNICE – DOLŽINA, VIŠINA

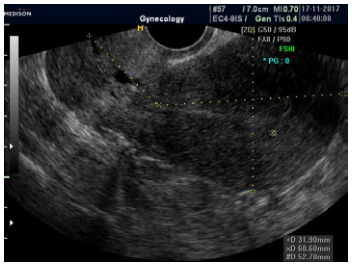

8

9

PREČNI PREREZ MATERNICE - ŠIRINA

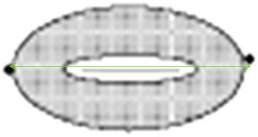

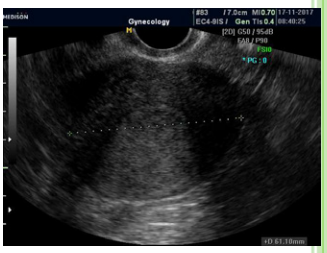

10

VELIKOST MATERNICE

- neonatalno obdobje (D: 2,5-4,3 cm; Š: 1-2 cm)
- infantilno obdobje (D: 2-3.3 cm; Š: 0,5-1 cm)
- otroško obdobje (D: 3,5 cm; Š: 1,5 cm)
- puberteta (D: 6 cm; Š: 3 cm)
- nulipara (D: 6-8 cm; Š: 4 cm; Db:1,5-3 cm)
- post partum (povečan do 2 m. po porodu)
- multipara (D: 7-9 cm; Š: 5 cm, Db: 2,5-4 cm)
- postmenopavza (D: 3,5-6,5 cm; Š: 2 cm)

11

MATERNIČNI VRAT – NORMALNA UZ SLIKA

- ehogenost miometrija
- CK kot iz kavuma podaljšana hiperehogena linija
- ciklične spremembe CK
- ovula Nabothi

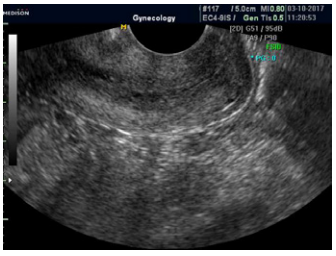

12

CERVIKALNI MIOM

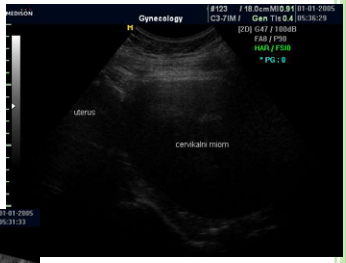

transvaginalno

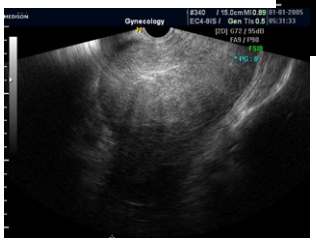

transabdominalno

13

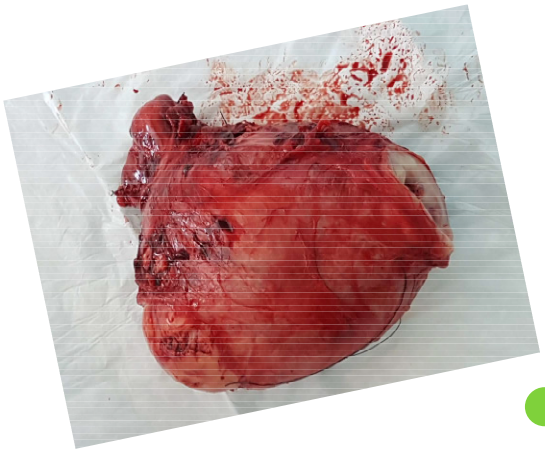

14

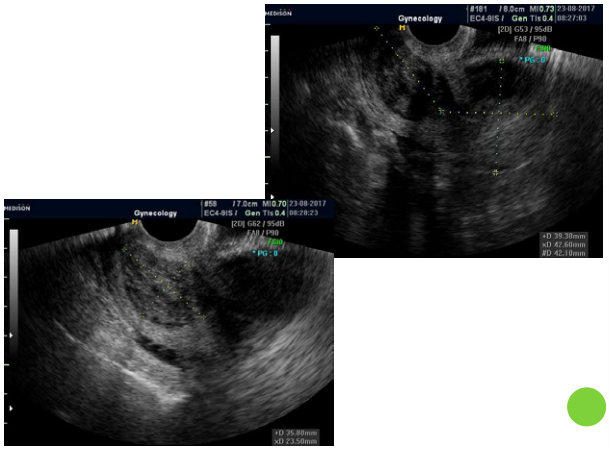

15

PATOLOGIJA MV

ciste ovule Nabothi

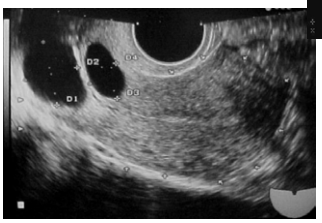

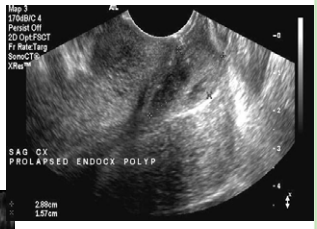

cervikalni polip

16

ISTMOKELA

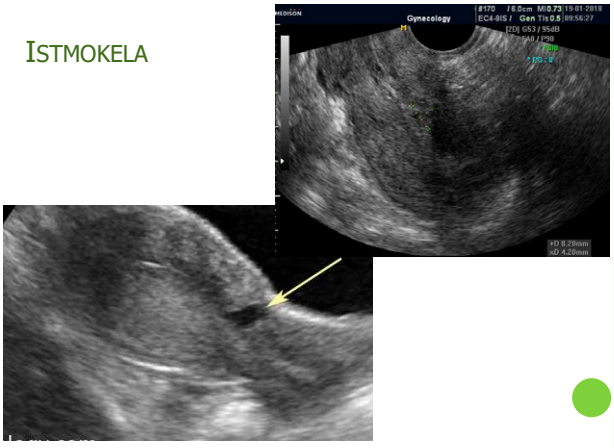

17

NORMALNA UZ SLIKA MIOMETRIJA

- homogen
- nizka ehogenost
- hipoehogena notranja plast
- bolj ehogena osrednja plast
- krvne žile med osrednjo in zunanjo plastjo

18

MUSA – Morphological Uterus Sonographic Assessment group

- Ocenjevanje in opisovanje sprememb v miometriju ter maternični mas.
- Natančna opredelitev načina opisovanja, merjenja.
- Standardizacija, primerljivost meritev in opisov.

van den Bosch T, et all. Terms, definitions and mesurments to describe sonographic features of myometrium and uterine masses: a consensus opinion from the Morphological Uterus Sonographic Assessment (MUSA) group. *Ultrasound Obstet Gynecol* 2015; **46**: 284-298.

19

MUSA – Morphological Uterus Sonographic Assessment group

- Ocenjevanje miometrija
  - Meritve uterusa, oblika in zunanji obrisi.
  - Junkcijska cona.
  - Opisovanje patologije miometrija.
  - Vaskularizacija miometrija in sprememb v miometriju.

20

Table 4 Reporting the myometrium in general clinical practice

Feature to be described	*Description/term*
Uterine corpus	Length, anteroposterior diameter, transverse diameter
Myometrial walls	Symmetrical/asymmetrical
Overall echogenicity	Homogeneous/heterogeneous
Myometrial lesions	Well-defined/ill-defined
Number	Number (1, 2, 3 or estimation in case > 4 lesions)
Location	Location of the largest/clinically relevant lesion(s): anterior, posterior, fundal, right lateral or left lateral, global
Site	Site (for well-defined lesions) of the largest/clinically relevant lesion(s): FIGO classification 1–7
Size	Maximum diameter of the largest/clinically relevant lesion(s)
Shadowing	
Edge shadows	Present/absent
Internal shadows	Present/absent
Fan-shaped shadowing	Present/absent
Cysts	Present/absent
Hyperechogenic islands	Present/absent
Subendometrial echogenic lines & buds	Present/absent
Junctional zone	Regular/poorly defined
Vascularity of myometrium	
Overall vessel pattern (in whole uterus)	Uniform/non-uniform
Amount of color (in a lesion): color score	(1) No color; (2) minimal color; (3) moderate color; (4) abundant color

FIGO, International Federation of Gynecology and Obstetrics[2].

van den Bosch T, et all. Terms, definitions and mesurments to describe sonographic features of myometrium and uterine masses: a consensus opinion from the Morphological Uterus Sonographic Assessment (MUSA) group. *Ultrasound Obstet Gynecol* 2015; **46**: 284-298.

21

Adenomioza

- vraščanje endometrija v miometrij
- povečana maternica
- nehomogen, zadebeljen miometrij
- cistične strukture v miometriju
- difuzna, fokalna

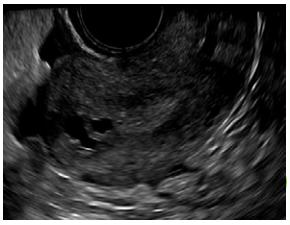

22

23

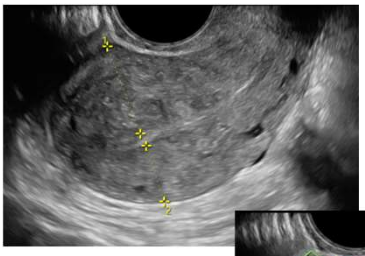

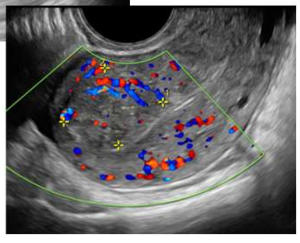

24

SHEMATSKI PRIKAZ ADENOMIOZE

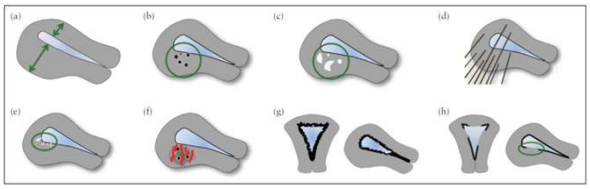

Figure 10 Schematic drawings illustrating the ultrasound features considered currently to be typical of adenomyosis: asymmetrical thickening (a), cysts (b), hyperechoic islands (c), fan-shaped shadowing (d), echogenic subendometrial lines and buds (e), translesional vascularity (f), irregular junctional zone (g) and interrupted junctional zone (h).

van den Bosch T, et all. Terms, definitions and mesurments to describe sonographic features of myometrium and uterine masses: a consensus opinion from the Morphological Uterus Sonographic Assessment (MUSA) group. *Ultrasound Obstet Gynecol* 2015; **46**: 284-298.

25

SUBKLASIFIKACIJA MIOMOV

Submucosal	0	Pedunculated intracavity
	1	<50% Intramural
Intramural	2	≥50% Intramural
	3	Contacts endometrium; 100% intramural
	4	Intramural
	5	Subserosal ≥50% Intramural
Subserosal	6	Subserosal <50% Intramural
	7	Subserosal Pedunculated
	8	Other (specify eg. cervical, parasitic

Two numbers are listed separated by a dash. By convention, the first refers to the relationship with the endometrium while the second refers to the relationship to the serosa. One example is below.

2-5	Submucosal and subserosal, each with less than half the diameter in the endometrial and peritoneal cavities respectively.

Source: Munro, M et al. Int Gynaecol Obstet. 2011 Apr; 113 (1):3-13

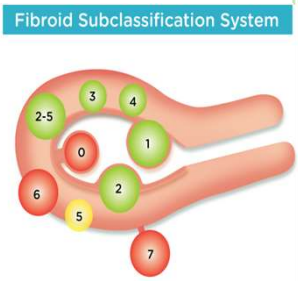

26

MIOMI

- dobro omejena struktura
- različna UZ slika
- hipo do hiperhogena
- sekundarne spremembe (degeneracija, kalcifikacija, nekroza)
- redkeje diagnostični problem

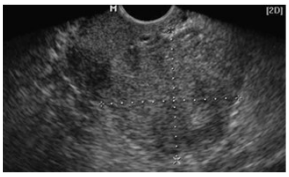

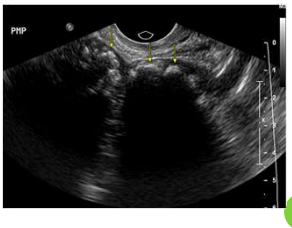

27

OCENJEVANJE MIOMOV

- lega
- velikost
- število

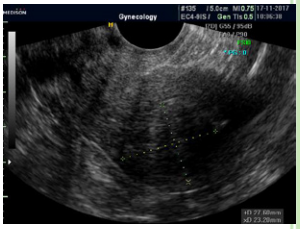

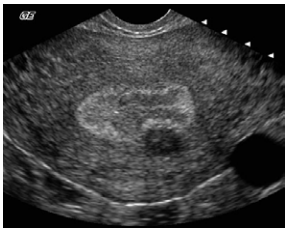

28

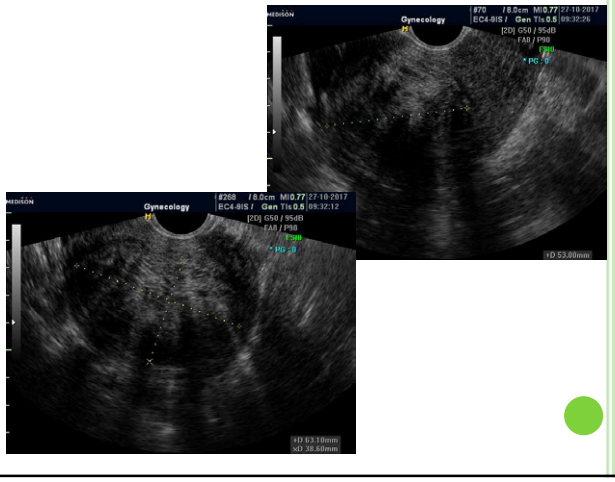

29

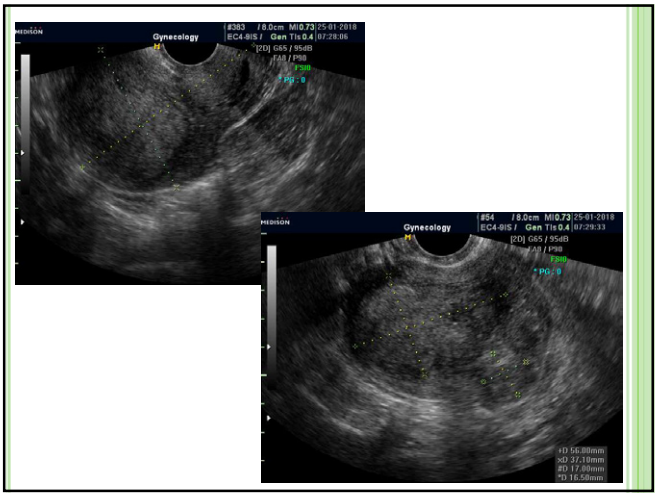

30

UZ RAZLIKE MED MIOMI IN ADENOMIOZO

Table 5 Features considered important in diagnosis of fibroids and adenomyosis

Feature	*Typical fibroid*	*Adenomyosis*
Serosal contour of uterus	Lobulated or regular	Often globally enlarged uterus
Definition of lesion	Well-defined	Ill-defined in diffuse adenomyosis (adenomyoma may be well-defined)
Symmetry of uterine walls	Asymmetrical in presence of well-defined lesion(s)	Myometrial anteroposterior asymmetry
Lesion		
Outline	Well-defined	Ill-defined
Shape	Round, oval, lobulated	Ill-defined
Contour	Smooth	Irregular or ill-defined
Rim	Hypo- or hyperechogenic	No rim
Shadowing	Edge shadows, internal shadows (often fan-shaped shadowing)	No edge shadows, fan-shaped shadowing[67]
Echogenicity	Uniform: hyper-, iso-, hypoechogenic Non-uniform: mixed echogenicity	Non-uniform: mixed echogenicity[67,68] Cysts[20–24,62], hyperechogenic islands, subendometrial lines and buds[24,63]
Vascularity	Circumferential flow	Translesional flow[69]
Junctional zone (JZ)		
JZ thickness, regularity	Not-thickened; regular or not visible	Thickened; irregular or ill-defined[9,61–63]
JZ interruption	Interrupted or overstretched JZ in areas with lesions of FIGO types 1–3 (Figure 3)	Interrupted JZ (even in absence of localized lesions)[9]

FIGO, International Federation of Gynecology and Obstetrics[2].

van den Bosch T, et all. Terms, definitions and mesurments to describe sonographic features of myometrium and uterine masses: a consensus opinion from the Morphological Uterus Sonographic Assessment (MUSA) group. *Ultrasound Obstet Gynecol* 2015; **46**: 284-298.

31

LEIOMIOSARKOM

- maligna sprememba miometrija
- neostre, močno prekrvljene strukture
- lahko pridružena nekroza

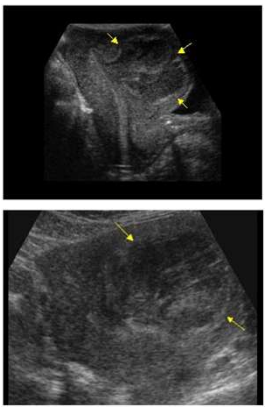

32

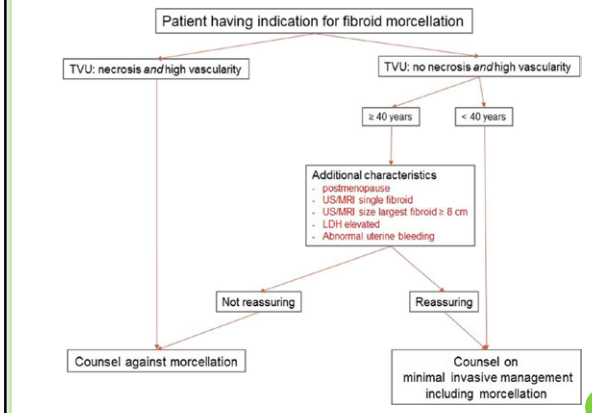

Gynecol Surg (2015) 12:3–15

33

KONGENITALNE ARTERIOVENSKE MALFORMACIJE

- zelo redke
- nepravilen embrionalen razvoj primitivnih žilnih struktur ⇨ št. nepravilne komunikacije med aa in vv
- št. polnilne aa, centralni vozel anomalij, št. velike drenirajoče vv

34

PRIDOBLJENE ARTERIOVENSKE MALFORMACIJE

- redke, incidenca neznana, št. diagnosticiranih se ⇧
- vzrok lahko - kirurški splav, kirurški poseg, direktna poškodba maternice
- redko vzrok - endometrijski karcinom, cervikalni karcinom, gestacijska trofoblastna bolezen
- številne majhne arteriovenske fistule med vejami intramuralnih arterij in miometrijskim venoznim pletežem
- eno ali dvostranska polnilna arterija, ki izvira iz maternice
- ni polnilnih arterij, ki bi imele izvenmaternični izvor, ni centralnega vozla AV anomalij

35

DIAGNOZA AV MALFORMACIJE MIOMETRIJA

- anamneza, negativna vrednost ßHCG
- značilni ultrazvočni in pretočni Dopplerski izvid
- MR maternice s kontrastom za prikaz žil

36

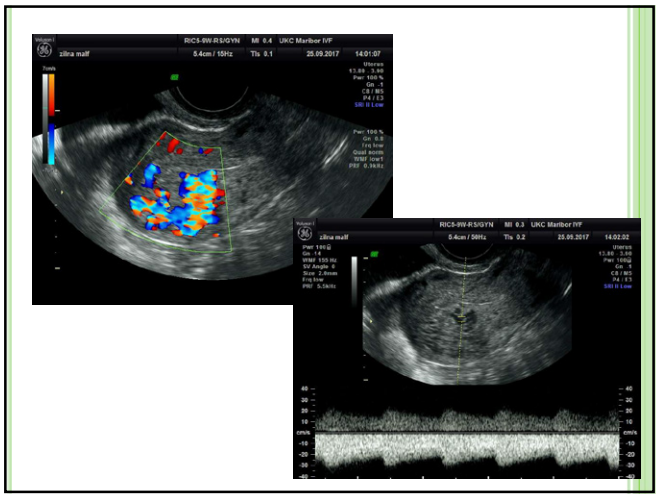

37

HVALA ZA POZORNOST

38

NORMALNA ULTRAZVOČNA ANATOMIJA ADNEKSOV. FIZIOLOŠKE SPREMEMBE JAJČNIKA IN ENDOMETRIJA. VPLIV ZDRAVIL.

Dr. Vida Gavrić Lovrec, dr. med.

UKC MARIBOR | Univerzitetni klinični center Maribor

Normalna ultrazvočna anatomija adneksov.
Fiziološke spremembe jajčnika in endometrija.
Vpliv zdravil.

Vida Gavrić Lovrec
Oddelek za reproduktivno medicino in ginekološko endokrinologijo,
UKC Maribor

1

Indikacije za ultrazvočni pregled adneksov in endometrija – metoda izbora

- Tipen tumor;
- simptomatika (bolečine, nepravilne krvavitve),
- neustrezen ali nezanesljiv izvid kliničnega pregleda;
- neplodnost;
- screening za ovarijski karcinom,
- nepravilnosti, odkrite z drugo diagnostiko.

kontrole, invazivna diagnostika!?

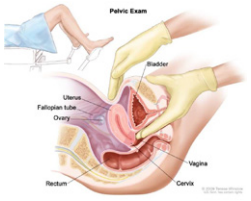

American Institute of Ultrasound in Medicine, 2014

2

Tehnike ultrazvočne preiskave adneksov in endometrija – abdominalna preiskava

- **Prednosti:**
  - ko vaginalni UZ pregled ni mogoč,
  - sprememba je zunaj dosega vaginalne preiskave.
- **Slabosti:**
  - potreba po akustičnem oknu,
  - otežen prikaz.

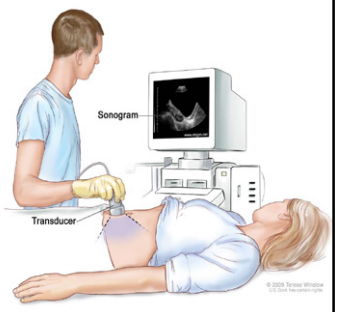

3

Tehnika UZ prikaza adneksov in endometrija – abdominalna preiskava

4

Tehnike ultrazvočne preiskave adneksov in endometrija - **vaginalna preiskava**

- **Prednosti:**
  - bližina preiskovanega organa.
  - akustično okno ni potrebno.
- **Slabost:**
  - majhna globina dosega
- **Izvid kliničnega pregleda**, seznanitev s preiskavo

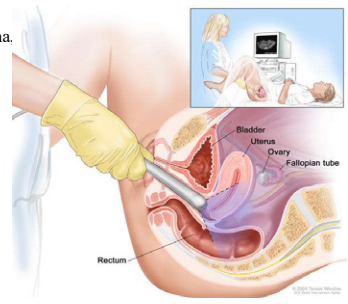

5

Tehnika UZ prikaza jajčnikov – vaginalna preiskava

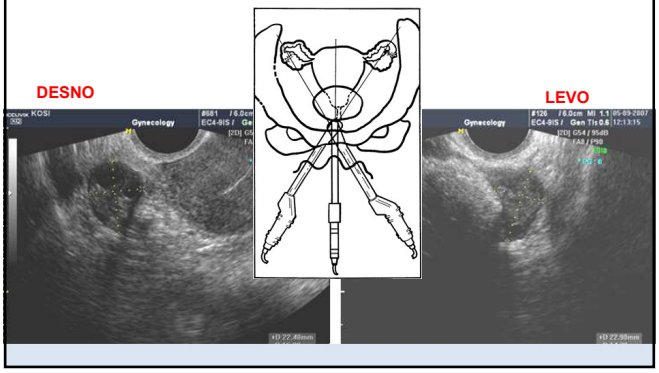

6

Vrstni red: abdominalni UZ ⇔ vaginalni UZ

7

Anatomija in UZ anatomija jačnikov

- Korteks
- Hilus

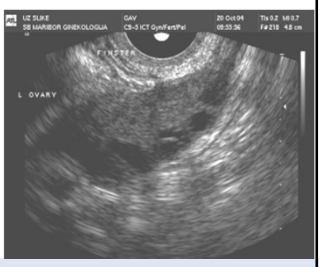

8

Lega jajčnikov

- Lateralno ob uterusu;
- pod fundusom uterusa;
- pred arterijo iliako interno, v isti višini;
- spremenjena lega;
- visoko, zunaj dosega vaginalne sonde.

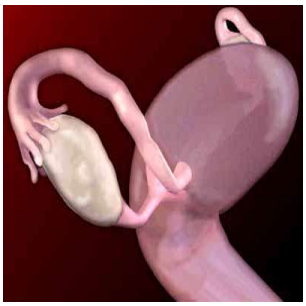

9

Lega jajčnikov

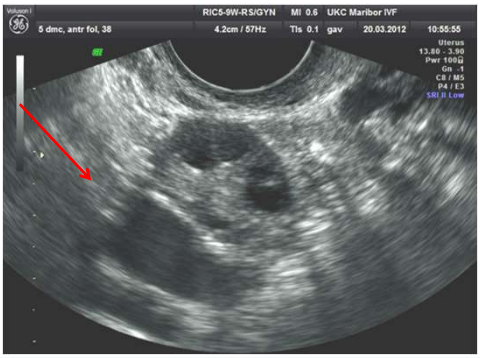

10

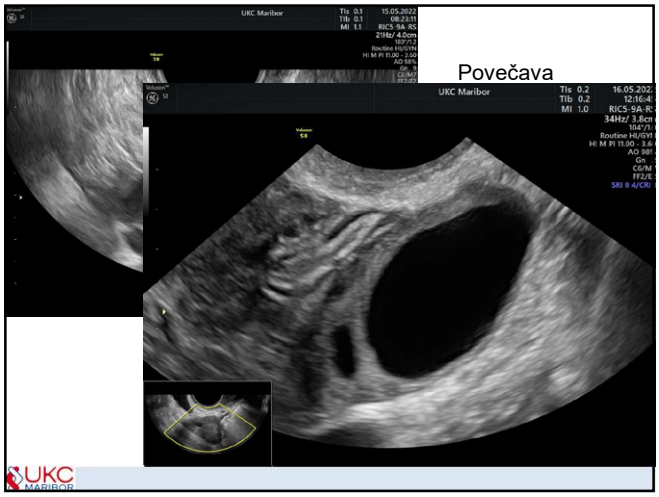

11

UZ struktura jajčnikov – reproduktivno obdobje

- Hipoehogena homogena ovoidna struktura,
- bolj ehogen srednji del,
- antralni folikli.

12

Velikost jajčnikov v rodnem obdobju

- Velikost 3-5 x 1.5-3 x 0.6-1.5 cm,
- Volumen: 0.5 x dolžina x širina x višina,
- 3D VOCAL (virtual organ computer-aided analysis),
- Max volumen pri mladih 14 cm³, v pomenopavzi < 2,5 cm³.

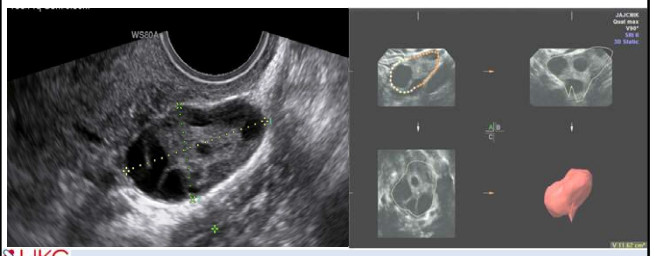

13

Volumen jajčnika in starost

- 13963 žensk, 58673 VUZ pregledov,
- V ov premenop 4.9 ± 0.03 cm³, V ov pomenop 2.2 ± 0.01 cm³;
- zgornja meja 20 cm³ v premenopavzi, v pomenopavzi 10 cm³.

Starost	Volumen (cm³)
< 30	6.6 ± 0.19
30 – 39	6.1 ± 0.06
40 – 49	4.8 ± 0.03
50 – 59	2.6 ± 0.01
60 – 69	2.1 ± 0.01
≥ 70	1.8 ± 0.08

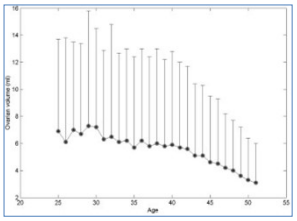

Pavlik EJ in sod, Gynecologic Oncology 2000

14

Volumen jajčnika

Ovarian Volume throughout Life: A Validated Normative Model

60.000 žensk

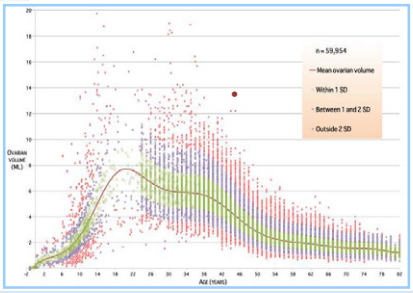

15

Antralni folikli in starost

Scheffer GJ et al. Fertil Steril 1999;72:845-51.

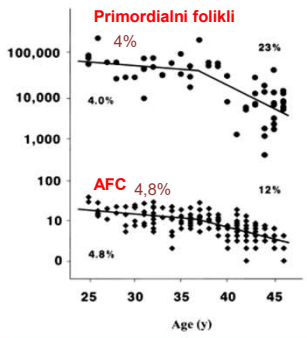

16

Sono AVC (automatic volume calculation)

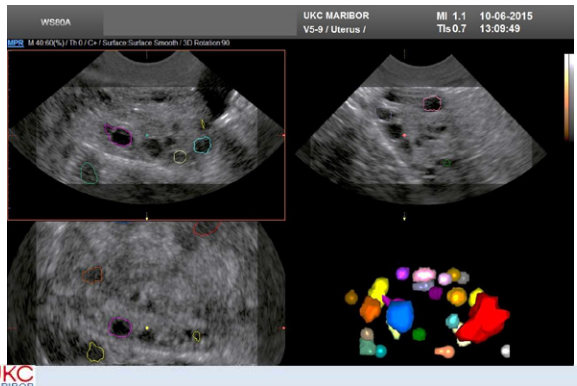

17

Antral follicle count (AFC)

Nomenklatura	FNPO	Interpretacija
Oligofolikularni	1–3	Nizka ovarijska rezerva, tveganje za menopavzo v naslednjih 7 letih
Normofolikularni	4–24	Normalno število v reproduktivni dobi
Multifolikularni	>25	Visoko tveganje za hiperandrogenizem

Neto in sod. Consensus opinion *Ultrasound Obstet Gynecol 2018;*

18

UZ struktura jajčnikov - pomenopavza

- Dobro omejena hipoehogena homogena struktura;
- odsotnost antralnih foliklov;
- hiperehogeni odmevi;
- persistenca cist;
- prikaz v 80 – 90 % .

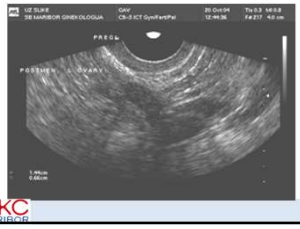

19

Jajčnik v pomenopavzi

20

Prekrvavitev jajčnikov in sprememb

- Dopplerske UZ preiskave: kvantitativne (PSV, RI, PI, VFI) in kvalitativne.

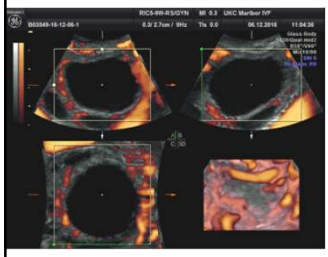
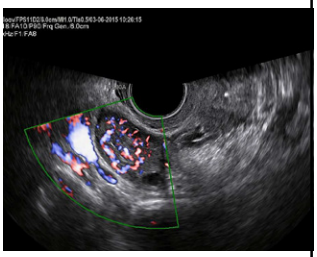

21

Mobilnost in občutljivost jajčnikov

- Bolečnost ob pritisku tipala na jajčnik;
- Mobilnost: pritisk z zunanjo roko in tipalom,

gibljivost jajčnika glede na okolne strukture (endometrioza, GEU) **(sliding organ sign).**

22

Jajčnik v folikularni fazi ciklusa

- 6 – 7 foliklov < 10 mm,
- dominantni ovarij 5. -12. dmc (8.dmc), dominantni folikel 10 mm,
- linearna rast 1,4 – 2,2 mm (1,7 mm),
- premer preovulatornega folikla 18 – 22 mm.

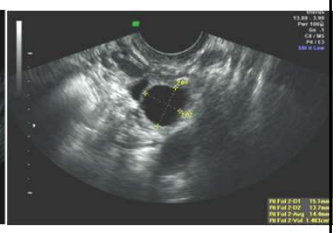

23

Rumeno telesce

- Debelejša stena;
- Cističen, soliden izgled, neopazno,
- Dobro vaskularizirano (colour ring);
- Izgine najkasneje do 3. dmc naslednjega ciklusa.

24

Ultrazvočni prikaz jajcevodov

- **Abdominalna sonda**: ni mogoč,
- **Vaginalna son**da: redko
  - tekočina v Douglasovem prostoru,
  - Po ovulaciji,
  - Ob krvavitvi v treb votlino ali vnetju,
  - Ascites.

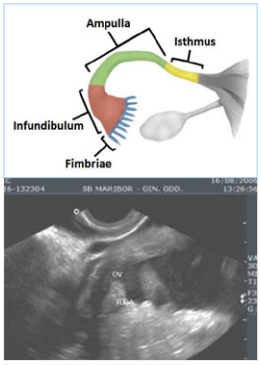

25

Ultrazvočni prikaz jajcevodov

26

UZ terminologija opisa sprememb adneksov

International Ovarian Tumor Analysis (IOTA) group (2000)

- velike variacije v diagnostični točnosti različnih ultrazvočnih kriterijev oz. algoritmov,
- Standardizacija.

Timmerman et al. Ultrasound Obstet Gynecol 2000

27

Morfološke značilnosti adneksalnih sprememb

- Stena ciste je gladka ali nepravilna

- Anehogena (folikel),
- Hipoehogena (mucinozna cista, endometriom),
- Hemoragična (različni fibrinski vzorci),
- Mešana ehogenost (dermoid).

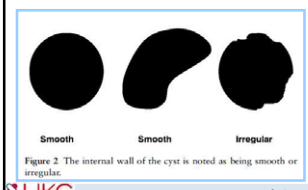

Figure 2 The internal wall of the cyst is noted as being smooth or irregular.



International Ovarian Tumor Analysis Group, 2000

28

Vsebina ciste

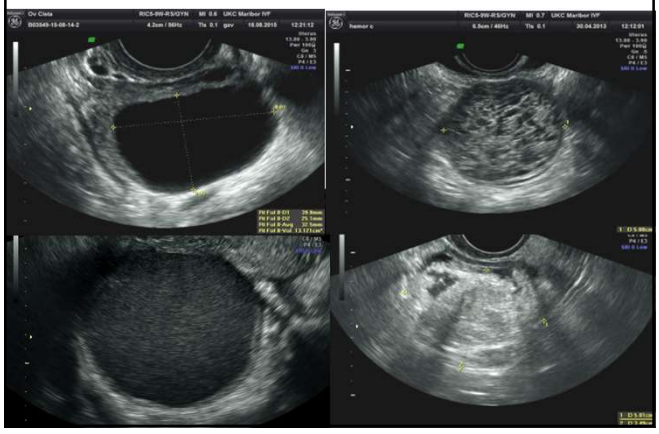

29

Ciste

Unilokularne ciste

- Brez sept, solidnih delov ali proliferacij.

Multilokularne ciste

- Vsaj en septum, brez solidnih delov ali proliferacij.

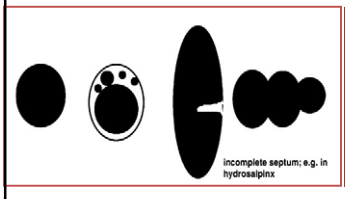



International Ovarian Tumor Analysis Group, 2000

30

Unilokularne ciste

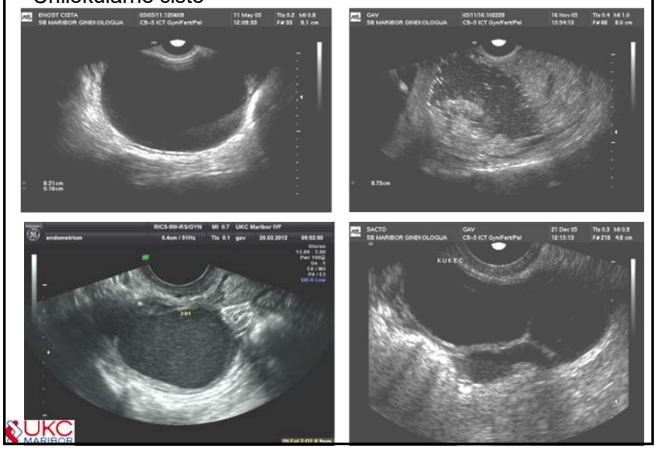

31

Meritve

Septum

- Pravokotno na UZ snop

Intracistična proliferacija

- Višina več kot 3 mm, število, pretok.

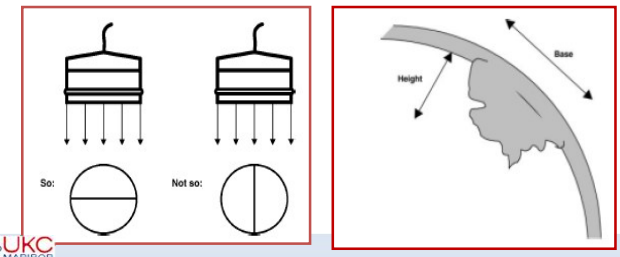

32

Merjenje sprememb v področju adneksov

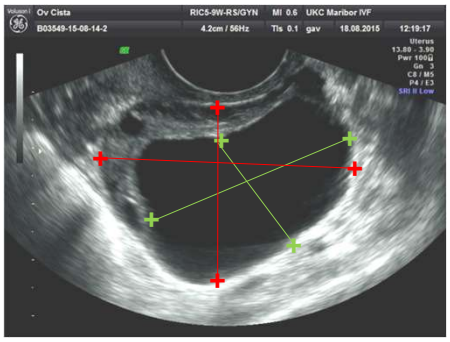

33

Meritve

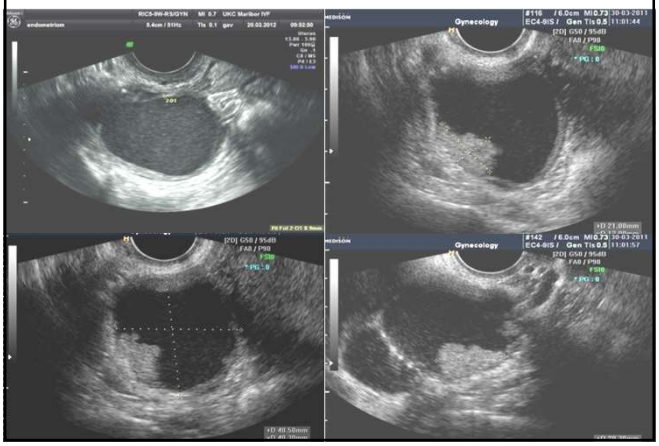

34

Funkcionalne ciste jajčnika: folikularna cista

- Asimptomatske,
- incidenca neznana,
- posledica anovulacije,
- anehogena,
- velikost 3 -10 cm,
- gladka, tanka stena,
- spontana resolucija,
- možna krvavitev v cisto.

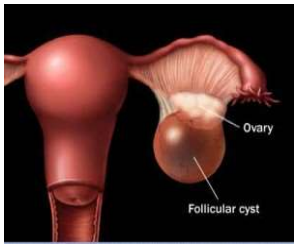

35

Folikularne ciste

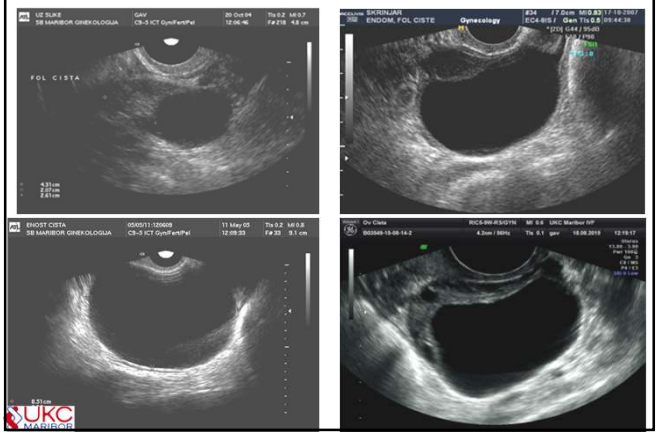

36

IUS, progestogenska kontracepcija

- Moten preovulatorni gonadotropinski vrh ⇒ persistentni folikel;
- Tanjšanje endometrija.

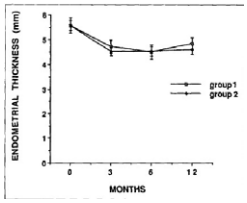

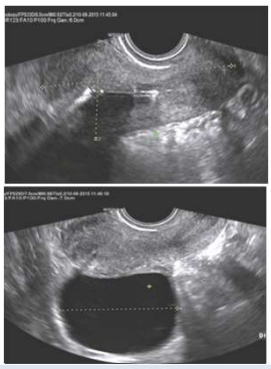

37

Ciste rumenega telesca – hemoragične ciste

- Izostanek involucije rumenega telesca,
- solitarna cista z debelejšo steno,
- s hipo - in hiperehogeno komponento,
- velikost 2,5 -16 cm (povprečno 5 cm),
- izgled odvisen od starosti (mrežast, homogen, retrahiran krvni strdek),
- spontana regresija v dveh mesecih, motnje menstruacijskega cikla.

38

Policistični jajčniki (PCOM) (international consensus definition)

Vsaj eno od:
- **12 ali več folikluv premera 2– 9 mm ali**
- **zvečan volumen jajčnika (> 10 cm³).**

- (V = 0.5 x lenght x width x thickness);
- distribucija foliklov in ehogenost strome nista dg kriterija;
- za postavitev dg zadošča UZ izgled enega jajčnika.

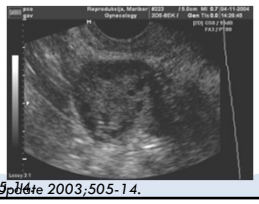

Balen AH, et al. Human Reproduction Update 2003;505-14.

39

Policistični jajčniki (PCOM) (international consensus definition)



- Vaginalna sonda 8 MHz;
- > 20 foliklov 2–9 mm ali volumen ≥ 10 ml;
- Starejša tehnologija ali abdominalni UZ : kriterij volumen
- distribucija foliklov in ehogenost strome nista dg kriterija.

40

Multicistični jajčniki

- Normalna velikost, > 6 foliklov 4-10 mm, normalna stroma;
- **hipoestrogenemija**: majhen uterus: puberteta, hiperprolaktinemija, hipotalamična amenenoreja.

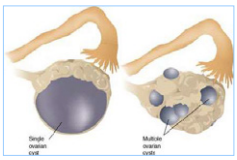

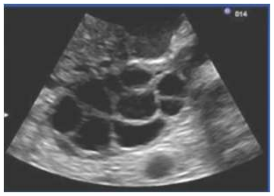

41

Obravnava bolnic z enostavno cisto v rodni dobi

- Cista premera < 50 mm → kontrola ni potrebna;
- Cista premera 50 -70 mm → kontrola enkrat letno;
- Cista premera > 70 mm → MRI ali op.
- Persistenca ali rast skozi več ciklusov →funkcionalna cista??
- Cochrane Database of Syst. Rev 2009: uporaba OHKC ne vpliva na hitrejšo resolucijo funkcionalnih cist

RCOG Green-top Guideline 2011

42

Predlog za standardizirano poročilo UZ pregleda jajčnikov

Ultrasound Obstet Gynecol 2018; 51: 10–20
Published online in Wiley Online Library (wileyonlinelibrary.com). DOI: 10.1002/uog.18945

Counting ovarian antral follicles by ultrasound: a practical guide

M. A. COELHO NETO[1], A. LUDWIN[2], A. BORRELL[3], B. BENACERRAF[4], D. DEWAILLY[5], F. DA SILVA COSTA[6], G. CONDOUS[7], J. L. ALCAZAR[8], L. JOKUBKIENE[9], S. GUERRIERO[10], T. VAN DEN BOSCH[11] and W. P. MARTINS[1,12]

- Dan menstruacijskega ciklusa, uporaba hormonov (OHKC),
- FNPO, AFC,
- Uporabljena tehnika in frekvenca sonde,
- Prisotnost dominantnega folikla, cist ali tumorjev,
- Ocena dostopnosti za punkcijo foliklov.

43

Merjenje debeline endometrija

- Maksimalna debelina v AP preseku;
- Tekočina ni vključena;
- Omejitve.

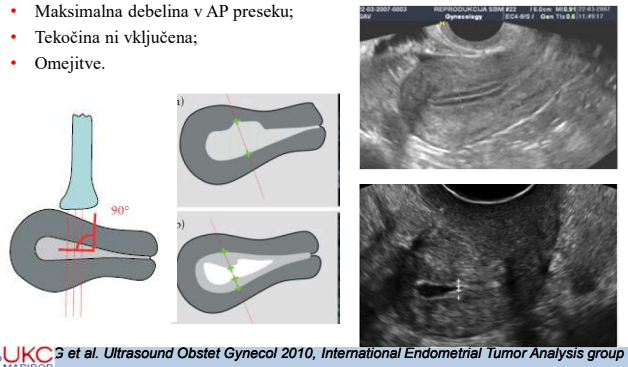

G et al. Ultrasound Obstet Gynecol 2010, International Endometrial Tumor Analysis group

44

Merjenje debeline endometrija

Omejitve:

- Lega maternice;
- miomi;
- predhodne operacije.

45

UZ pregled endometrija vključuje

1. **Opis strukture:** uniformna (trislojen,hipoehogen,hiperehogen,izoehogen)

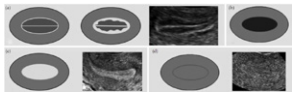

2. **Opis srednje linije** (linearna, nelinearna, nepravilna).

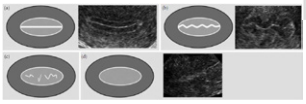

3. **Opis endometrijsko-miometrijskega stika** (regularen, iregularen, prekinjen, nedefiniran).



4. **Doplerske preiskave**
5. **Kontrastne preiskave (SIS)**

Leone et al. IETA group, 2010

46

Endometrij v rodni dobi

- Ocena s TVUZ v zgodnji folikularni fazi ciklusa ;
- Ob koncu menstruacije 1–4 mm,
- Proliferativna faza 4–8 mm,
- Preovulatorno obdobje 10–13 mm,
- Sekretorna faza do 15 mm;
- **Ni mejnih vrednosti za patološko debelino endometrija v rodni dobi ⇒ klinična situacija!**
- Pomenopavza < 5 mm.

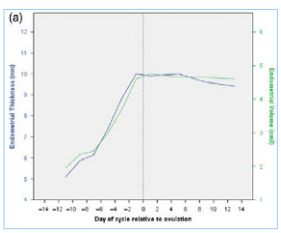

47

Endometrij med menstruacijo

48

UZ izgled endometrija

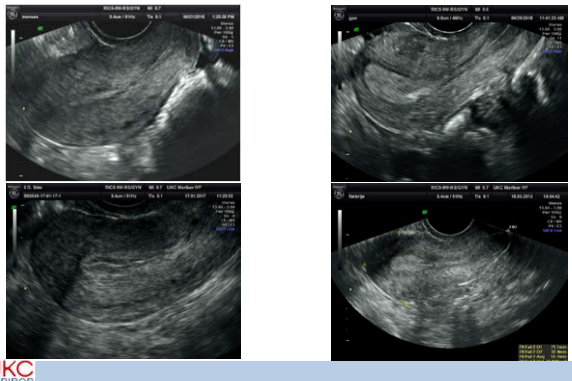

49

Debelina endometrija pri asimptomatskih pomenopavznih ženskah

Jokubkiene et al. Ultrasound Obstet Gynecol 2016:

- prevalenca zadebeljenega endometrija (≥ 5 mm) **12 %,**

Fleischer et al. Am J Obst Gynecol 2001:

- Debelina endometrija ≤ 6mm: ⇒ NPV 99.94 % za malignost in NPV 99.77 % za kompleksno hiperplazijio,

Smith-Bindman et al. Ultrasound Obstet Gynecol 2004:

- Tveganje za raka: **> 11 mm ⇒ 6.7% , ≤ 11mm ⇒ 0.002%**

Dopustna zgornja meja 8-11 mm (JOGC 2010)

50

Endometrij pri hormonski terapiji

- HNT: izgled endometrija odvisen od vrste HNT (sekvenčne, kontinuirana); ni konsenzusa glede normalne debeline; ni debelejši kot sicer (*Jokubkiene 2016*),
- Lokalni estrogeni in tibolon ne vplivajo na debelino endometrija (po 6 mesecih) *(Botsis 1997, Qui Shen 2016);*

51

Tamoksifen

- Normalna debelina endometrija kljub uporabi tamoksifena <5 mm , ~50% bolnic debelina endometrija >8 mm);
- Subendometrijske ciste;
- Endometrijski polipi (~8–36% bolnic),
- Endometrijska hiperplazija pri ~1–20% bolnic,
- Cistična endometrijska atrofija,
- Endometrijski karcinom (risk 1.6/1000 patient years).
- ACOG odsvetuje rutinsko pregledovanje asimptomatskih žensk na tamoksifenu.

Wright et al. Am J Obstet Gynecol 2017

52

UZ pri uporabnicah hormonske kontracepcije

- Foliklularni razvoj se nadaljuje kljub pravilni uporabi, ovulacija je zavrta;
- AFC in volumen jajčnika se zmanjšata;
- Pojav folikularnih cist pogostejši pri POP kot kombinirani kontracepciji.
- Kombinirana hormonska kontracepcija: stanjšanje od 10,2 mm na 5,3 oz. 4,1 mm (odvisno od progestogena).

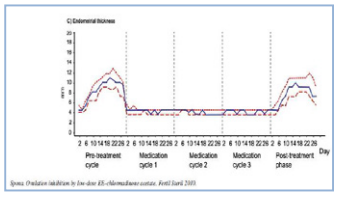

D'Arpe in sod. RBM online 2016 *Spona in sod. FS 2011*

53

Human Reproduction, Vol.30, No.10 pp. 2364–2375, 2015

Ovarian reserve assessment in users of oral contraception seeking fertility advice on their reproductive lifespan

K. Birch Petersen[1,*], H.W. Hvidman[1], J.L. Forman[2], A. Pinborg[3], E.C. Larsen[1], K.T. Macklon[1], R. Sylvest[1], and A. Nyboe Andersen[1]

- 887 žensk (19-46 let), 244 uporabnic OHKC;
- UZ ne glede na dan ciklusa;
- Volumen jajčnikov pri uporabnicah OHKC manjši za 50 %;
- Manjše število foliklov 5-10 mm,
- Večje število foliklov 2-4 mm.
- UZ ocena ovarijske rezerve med jemanjem HKC ni realna.

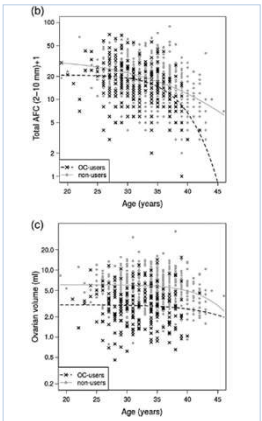

54

Zaključek

- Sistematičnost pri pregledu,
- Poznavanje aparata – izkoristiti možnosti,
- Preverjanje lastnih izvidov.

UKC MARIBOR

55

56

Ugotavljanje narave adneksalne spremembe

- Konzervativni pristop, ko je mogoče;
- Uporaba minimalno invazivne operativne tehnike;
- Napotitev h ginekološkemu onkol

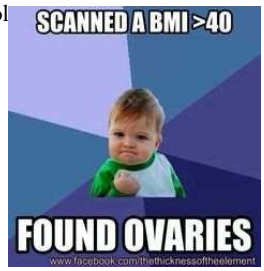

57

Accuracy of preoperative real-time dynamic transvaginal ultrasound sliding sign in prediction of pelvic adhesions in women with previous abdominopelvic surgery: prospective, multicenter, double-blind study.
Ayachi A[1].

Adhesions were noted in 27/107 (25.2%) patients. The TVS sliding sign had a sensitivity of 96.3% and specificity of 92.6% in predicting pelvic adhesions.

Ultrasound Obstet Gynecol. 2018 Feb;51(2):253-258.

58

Obravnava bolnic z asipmtomatskimi cistami

- Zreli cistični teratom → op terapija?
- Endometriom > 30 mm : histološka verifikacija.

RCOG Green-top Guideline 2011

59

Bilokularna cista

60

Ciste rumenega telesca – hemoragične ciste

- Dobro vaskularizirane
- Vaskulariziranost solidnih delov?

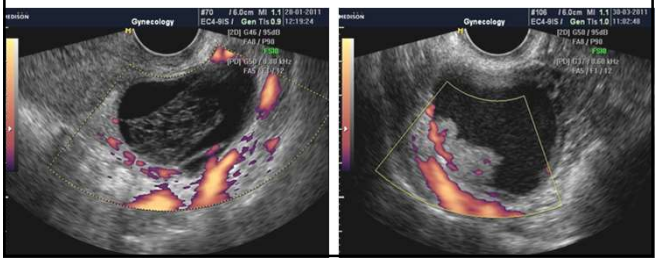

61

Endometrial thickness measurement in women with postmenopausal bleeding

Table 1. Endometrial Thickness and Cancer Findings in Postmenopausal Women With Bleeding

Reference	Endometrial Thickness*	Number of Women	Number of Cases of Cancer	Negative Predictive Value
Karlsson 1995†	≤4 mm	1,168	0	100%
Ferrazzi 1996‡	≤4 mm	930	2	99.8%
	≤5 mm		4	99.6%
Gull 2000§	≤4 mm	163	1	99.4%
Epstein 2001‖	≤5 mm	97	0	100%
Gull 2003¶	≤4 mm	394	0	100%

*Determined by transvaginal ultrasonography

ACOG Committee opinion 2009, reafirmed 2011

62

Endometrial thickness measurement in women with postmenopausal bleeding

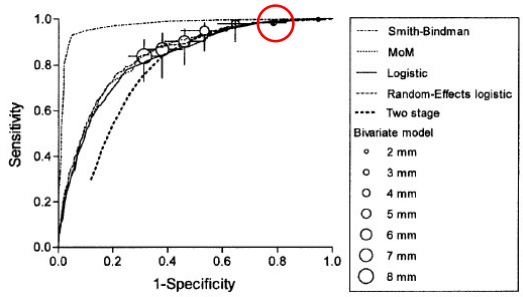

Recommended cut-off level 3 mm ⇒ sensitivity 98%

Timmermans A et al. Obstet Gynecol 2010

63

Antral follicle count (AFC)

64

Sliding organs sign

- Timor-Tritsch 1988: Transvaginal sonography

book, reads: 'Diagnosis of pelvic adhesions becomes possible by the *"sliding organs sign"*. The transducer tip is pointed at the uterus, ovaries or any pelvic finding (e.g. ovarian mass, tubo-ovarian complex), and a gentle push-pull movement of several centimeters is started. If no adhesions are present, the organs will move freely in the pelvis. This displacement of organs is perceived on the screen as a sliding movement. One may, for instance,

Inasmuch as I would like this observation to be remembered as 'Timor's sliding organs sign', I feel at peace

Ultrasound Obstet Gynecol 2015; 46: 124–127.

65

ULTRAZVOČNA PREISKAVA OB NEPRAVILNIH KRVAVITVAH IZ MATERNICE: VEČ KOT LE MERITEV DEBELINE ENDOMETRIJA

Doc. dr. Jure Knez, dr. med.

ULTRAZVOČNA PREISKAVA OB NEPRAVILNIH KRVAVITVAH IZ MATERNICE: VEČ KOT LE MERITEV DEBELINE ENDOMETRIJA

Jure Knez

1

ENDOMETRIJ PO MENOPAVZI

- Pomembna diagnostika v primeru PMB:
  - Endometrijski karcinom: 5-15%
  - Brez patologije: 50%

Debelina endometrija

≤ 4 mm
Nizko tveganje

≥5 mm
visoko tveganje

2

PMB

- Varno je kadar ne opravimo biopsije endometrija ob debelini endometrija ≤ 4 mm.
- **Kaj pa endometrij ≥ 5 mm?**

Smith-Bindman et al JAMA 1998;280:1510–7
Gull et al Am J Obstet Gynecol 2000;182:509–15
Gull et al Am J Obstet Gynecol 2003;188:401–8

3

HIDROSONOGRAFIJA („SIS“)

- Instilacija fiziološke raztopine v kavum uterusa med UZ preiskavo.

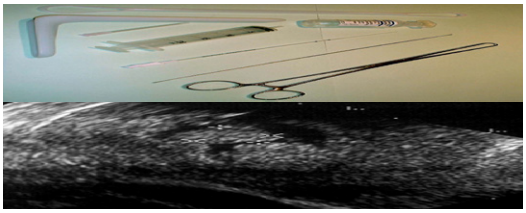

4

SIS

- Odlična korelacija med hidrosonografijo in HSC v oceni fokalnih lezij.

5

ALI LAHKO IZBOLJŠAMO OCENO TVEGANJA?

- 2-D UZ morfološka ocena endometrija
- Uporaba Doppler UZ
- Ocena fokalnih lezij ob SIS

6

DIAGNOSTIČNA VREDNOST "SUBJEKTIVNE OCENE" UZ KARAKTERISTIK LEZIJE

- Ocena morfologije lezije in prekrvavitve (Doppler)
- Logistični model za oceno tveganja

Senzitiv.	Specif.	LR+	LR-
60%	94%	10.8	0.4
73%	92%	9.4	0.3

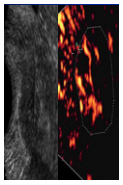

Opolskiene et al., 2007

7

DOPPLER

- Ocena vaskularizacije lahko doprinese k 2-D morfološki oceni endometrija.
- Višja vaskularizacija pomeni višje tveganje za malignost.
- Ocena prekrvavitve:
  - Subjetkivna
  - Objektivna (računalniška)

Epstein et al., 2002
Opolskiene et al., 2011

8

IREGULARNOST LEZIJE NA SIS

- Endometrij >5 mm
  - Tveganje za malignost 25%
- Iregularna fokalna lezija na hidrosonografiji
  - Tveganje za malignost 89%

AUC	Senz.	Specif.	LR+	LR-
84%	71%	97%	25.0	0.3

Opolskiene et al., 2009

9

STATISTIČNI MODELI OCENE TVEGANJA

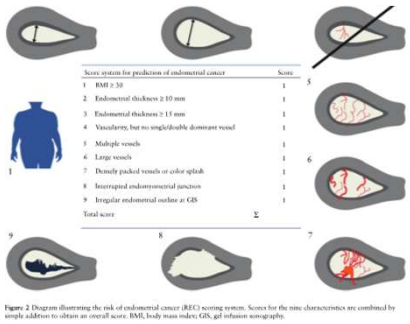

Dueholm et al., 2014

10

DIAGNOZA RAKA ENDOMETRIJA

- Natančna preoerativna diagnostika narekuje nadaljnje korake v zdravljenju.
- Pomembno je oceniti:
  - Gradus (dobro, zmerno, slabo diferenciran)
  - Stadij
  - Splošno zdravstveno stanje pacientke

11

RAK ENDOMETRIJA

- Nizkotvegan („low risk") rak
  - G1 ali G2 endometroidni
  - Stadij FIGO 1A (invazija miometrija <50%)
- Visokotvegan („high risk") rak
  - G3 endometrioidni
  - Serozni
  - Svetlocelični
  - Karcinosarkom
  - > FIGO 1A (>50% invazije miometrija, invazija v cerviks, rast izven uterusa,…)

12

UZ IZGLED NIZKOTVEGANEGA IN VISOKOTVEGANEGA RAKA

- **Nizkotvegan**
  - Majhen
  - Hiperehogen
  - Nizka prekrvavitev
- **Visokotvegan**
  - Velik
  - Hipoehogen
  - Mešana ehogenost
  - Več razvejanih žil

Epstein et al., 2011

13

DOLOČITEV STADIJA ("STAGING")

- Ali lahko ocenimo stadij raka z UZ?

FIGO 2010 classification of carcinoma of the endometrium.

IA	Tumour confined to the uterus, no or <50% myometrial invasion
IB	Tumour confined to the uterus, ≥50% myometrial invasion
II	Cervical stromal invasion, but not beyond the uterus
IIIA	Tumour invades serosa or adnexa
IIIB	Vaginal, parametrial involvement, or both
IIIC1	Pelvic-lymph node involvement
IIIC2	Para-aortic lymph-node involvement
IVA	Tumour invasion of bladder, bowel mucosa, or both
IVB	Distant metastases, including abdominal metastases, inguinal lymph nodes, or both

FIGO, International Federation of Gynecology and Obstetrics.

14

OCENA INVAZIJE MIOMETRIJA IN CERVIKSA

- 2-D UZ
- 3-D UZ
- Subjektivna ocena
- Referenčne točke – „objektivna" ocena

15

INVAZIJA MIOMETRIJA – SUBJEKTIVNA OCENA

Table 2
Diagnostic accuracy of subjective ultrasound assessment of and myometrial invasion.

Author	Year of publication	Number of women	Sensitivity (%)	Specificity (%)	Positive Likelihood ratio	Negative Likelihood ratio
Fishman et al. [20]	2000	91	88	83	5.2	0.14
Ruangvutilert et al. [3]	2004	111	69	71	2.4	0.44
Szantho et al. [25]	2001	52	86	90	8.6	0.16
Savelli et al. [24]	2008	74	84	83	4.9	0.19
Ozdemir et al. [15]	2009	64	85	75	3.4	0.2
Alcazar et al. [19]	2009	96	93	82	5.2	0.09
Akbayir et al. [18]	2011	298	68	82	3.8	0.39
Mascillini et al. [22]	2013	144	77	81	4.1	0.28
Jantarasaengaram et al. [21]	2013	60	100	90	10	0
Ørtoft G et al. [27]	2013	156	77	72	2.8	0.32
Antonsen et al. [42]	2013	123	69	74	2.7	0.42

Epstein et al., 2014

16

INVAZIJA CERVIKSA – SUBJEKTIVNA OCENA

Table 3
Ultrasound assessment of cervical invasion.[a]

Author	Year of publication	Number of women	Sensitivity (%)	Specificity (%)	Positive Likelihood ratio	Negative Likelihood ratio
Sawicki et al. [28]	2003	90	86	85	5.7	0.16
Savelli et a [24]	2008	74	93	92	11.6	0.08
Cincinelli et al. [31]	2008	100	53	82	2.9	0.57
Celic et al. [26]	2010	64	88	92	11	0.13
Akbayir et al. [18]	2011	298	77	99	77	0.23
Mascillini et al. [22]	2013	144	63	93	9	0.4
Jantarasaengaram et al. [21]	2013	60	100	86	7.1	0.0
Ørtoft et al. [27]	2013	156	38	89	3.5	0.7
Antonsen et al. [42]	2013	123	19	94	3.2	0.9

[a] Positive likelihood ratio calculated as sensitivity/1-specificty; negative likelihood ratio calculated as 1-sensitivity/specificity.

Epstein et al., 2014

17

OBJEKTIVNE MERITVE

- Različni pristopi:
  - Razmerje: tumor / AP debelina uterusa
  - Minimalen prosti rob
  - Minimalen prosti rob / AP debelina uterusa

18

OBJEKTIVNE MERITVE VS. SUBJEKTIVNA OCENA

TABLE 3: Diagnostic performance of ultrasound in local staging of endometrial cancer in relation to final histological results as reference standard: subjective assessment and objective methods.

Assessment of myometrial invasion	Sensitivity (95% CI)	Specificity (95% CI)	PPV (95% CI)	NPV (95% CI)	Accuracy (95% CI)	AUC (95% CI)	p value
(1) Subjective evaluation of myometrial invasion	79.3 (69.1–87.3)	73.2 (64.4–80.8)	67.6 (57.7–76.6)	83.3 (74.9–89.9)	75.7 (66.7–83.4)	0.712 (0.649–0.768)	<0.001
(2) Deepest invasion/normal myometrium width	69.6 (58.2–79.3)	63.9 (54.9–74.2)	56.7 (46.3–66.7)	77.1 (67.9–84.8)	67.3 (60.3–73.5)	0.677 (0.610–0.741)	<0.001
(3) Tumor/uterine AP diameter	56.3 (45.3–66.9)	76.4 (67.9–83.6)	62.8 (51.1–73.6)	71.2 (62.7–78.8)	68.1 (61.3–74.3)	0.664 (0.597–0.727)	<0.001
Assessment of cervical stromal invasion							
(4) Subjective evaluation of cervical stromal invasion	40.5 (24.8–57.9)	94.2 (89.6–97.2)	60.0 (38.2–79.2)	88.1 (82.5–92.4)	84.8 (79.2–89.3)	0.694 (0.626–0.757)	<0.001
Statistical test							
Statistical comparison (1) versus (2) (p value)*	0.023	0.105	–	–	0.047	0.437	
Statistical comparison (1) versus (3) (p value)*	<0.001	0.651	–	–	0.084	0.309	
Statistical comparison (1) versus (4) (p value)*	<0.001	<0.001	–	–	0.039	0.687	

*Comparison of predictive power of subjective evaluation versus objective methods in assessment of myometrial invasion and comparison of subjective evaluation of myometrial and cervical stromal invasion (chi-square test); estimates of NPV and PPV were not compared due to their dependence on the prevalence of endpoint; NPV, negative predictive value; PPV, positive predictive value; AUC, area under the curve (Receiver Operating Characteristics curves) with corresponding confidence interval and statistical significance (p value).

Fruhauf et al., 2017

19

ZAKLJUČEK

- **Faktorji tveganja za rak endometrija pri pomenopavzalni krvavitvi in debelem endometriju (>5 mm)**
  - starost
  - Debelina endometrija
  - Heterogen UZ izgled endometrija
  - Visoka vaskularizacija endometrija
  - Nenormalen potek endometrijskega žilja
  - Irregularne fokalne lezije pri hidrosonografiji
- HNZ zmanjšuje tveganje za rak endometrija.

20

ZAKLJUČEK

- Nizkotvegan rak endometrija
  - Majhen, hiperehogen, slaba prekrvavitev
- Visokotvegan rak endometrija
  - Velik, hipoehogen ali heterogen, dobra prekrvavitev

21

ZAKLJUČEK

- S pomočjo UZ lahko ocenimo globino invazije v miometrij
  - Subjektivna ocena > objektivne meritve
- S pomočjo UZ lahko ocenimo invazijo v cerviks
  - Subjektivna ocena > objektivne meritve
- Ultrazvok ima enako diagnostično vrednosti kot MRI.

22

TUMORJI JAJČNIKOV

Red. prof. dr. Iztok Takač, dr. med., višji svetnik

TUMORJI JAJČNIKOV

Iztok Takač

Klinika za ginekologijo in perinatologijo
UKC Maribor
Katedra za ginekologijo in porodništvo
Medicinska fakulteta Univerze v Mariboru

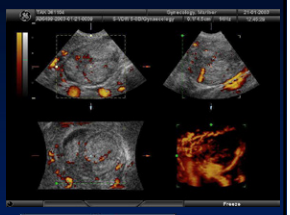

UKC MARIBOR Univerzitetni klinični center Maribor

University of Maribor Faculty of Medicine

1

UZ
RAZVRSTITEV TUMORJEV JAJČNIKOV

1. cistični
2. cistično - solidni
3. solidni

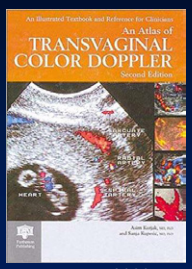

Kurjak A, Kupešić S. An Atlas of transvaginal color Doppler, 2000.

2



3

1. CISTIČNI TUMORJI JAJČNIKOV

1.1. policistični jajčniki
1.2. funkcionalne ciste
1.3. paraovarialne ciste
1.4. endometriotične ciste
1.5. serozni cistadenomi
1.6. mucinozni cistadenomi

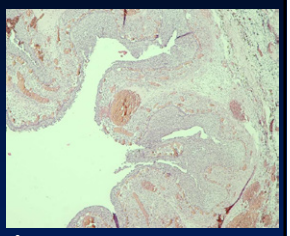

4

VSEBINA CIST



UNILOKULARNE CISTE

5

1.5. SEROZNI CISTADENOMI
2D UZ

- anehogeni
- uni- ali multilokularni
- brez ali z intracističnimi proliferacijami
- v 19 % obsežna stromalna komponenta
- v 5 % papilarne strukture ob steni ciste

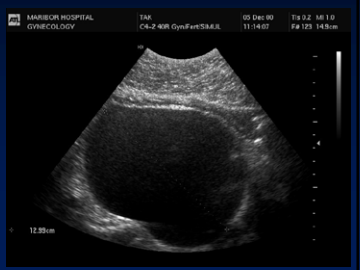

6

UNILOKULARNO-SOLIDNE CISTE

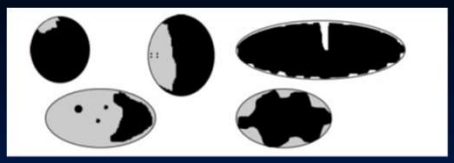

MULTILOKULARNE CISTE



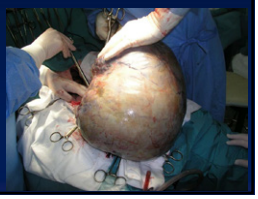

7

1.6. MUCINOZNI CISTADENOMI

2D UZ

- hipoehogeni
- razpršeni drobni odmevi
- najpogosteje multilokularni
- okrogli ali ovoidni
- tanka, gladka ovojnica
- tanka, gladka in enakomerna septa

Doppler UZ

- zmerna periferna vaskularizacija
- periferija tumorja:
  srednji RI = 0,50 ± 0,08
- septa: srednji RI = 0,48 ± 0,04

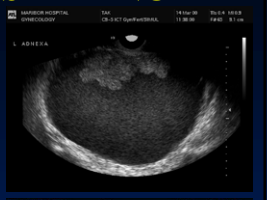

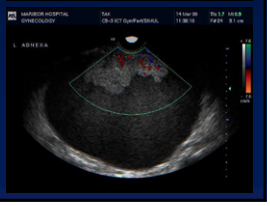

8

MERJENJE SEPT IN PAPILARNIH PROJEKCIJ

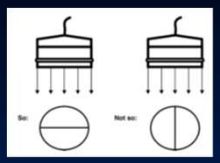

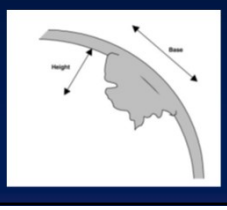

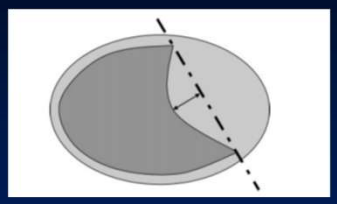

9

2. CISTIČNO - SOLIDNI TUMORJI JAJČNIKOV

2.1. teratomi
2.2. endometrioza
2.3. pelvično vnetje
2.4. cistadenokarcinomi

10

MULTILOKULARNO-SOLIDNE CISTE



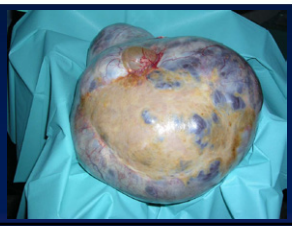

11

2.1. TERATOMI

2D UZ

- heterogena vsebina
- hiperehogeni vključki (ektoderm)
- cistična področja
- nivo maščoba - tekočina
- "biserno sivi" videz
- izrazita senca za ehogenimi področji
- redko: bizarna struktura

Doppler UZ

- navadno avaskularni
- pericistično področje:
- minimalna vaskularizacija z nizko impedanco
- srednji RI = 0,48 ± 0,10

12

13

2.4. CISTADENOKARCINOMI

2D UZ

- nepravilna struktura
- hipoehogeni do hiperehogeni
- nepravilna septa
- zadebelitve in proliferacije stene
- solidna področja
- tekočina v Douglasovem prostoru ali ascites

Doppler UZ

- - obsežna vaskularizacija
- - vaskularizacija strome, stene in sept
- - nizka impedanca
- - srednji RI = 0,33 ± 0,13

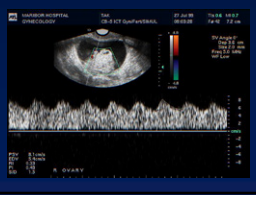

14

3. SOLIDNI TUMORJI JAJČNIKOV

3.1. fibromi
3.2. granulozacelični tumorji
3.3. tekomi
3.4. Brennerjev tumor
3.5. karcinomi

15

SOLIDNI TUMORJI



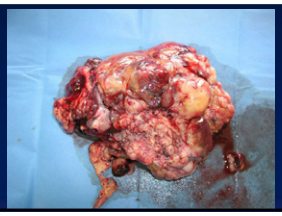

16

3.2. GRANULOZACELIČNI TUMORJI

2D UZ

- solidna struktura
- hiperehogeni
- ovalna oblika

Doppler UZ

- zmerna vaskularizacija strome
- zmerna impedanca
- srednji RI = 0,60 ± 0,06

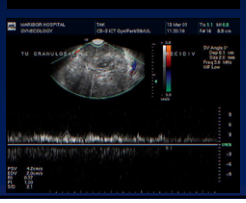

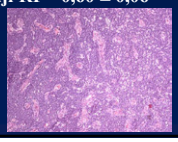

17

3.3. TEKOMI

Doppler UZ

- zmerna vaskularizacija strome
- zmerna impedanca
- srednji RI = 0,60 ± 0,06

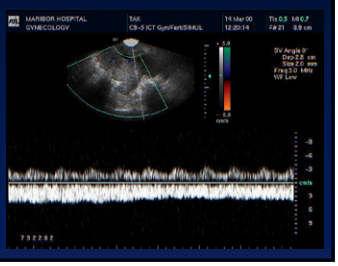

18

3.4. BRENNERJEV TUMOR

2D UZ

- solidna struktura
- hiperehogeni
- ovalna do okrogla oblika
- unilateralni

Doppler UZ

- zmerna vaskularizacija strome
- zmerna impedanca
- srednji RI = 0,50 ± 0,04

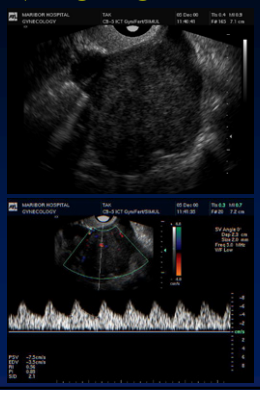

19

GLAVNI PROBLEMI ADNEKSALNIH TUMORJEV

- maligni potencial
- razlikovanje benigno / maligno

20

UZ PARAMETRI BENIGNO / MALIGNO

- morfološke lastnosti
  - - oblika, velikost, ehogenost, ovojnica, pregrade, solidni deli, vzbrsti, ascites
- oživljenost
  - - količina, oblika, lokaliziacija
- pretoki krvi
  - - A, B, A/B, PI, RI, M

Dirk Timmerman, Leuven, Be

21

International Ovarian Tumor Analysis (IOTA)

PREGRADA (SEPTUM)
popolna, nepopolna
SOLIDNOST
PAPILARNE VZBRSTI
višje od 3 mm
NOTRANJA STENA
gladka
nepravilna
VSEBINA CISTE
anehogena
hipoehogena
hipoehogena z razpršenimi odmevi
hemoragična ("zvezdasta")
mešana

AKUSTIČNA SENCA

ASCITES

6 UZ SKUPIN TUMORJEV:

- unilokularno cistični
- unilokularno solidno-cistični
- multilokularno cistični
- multilokularno solidno-cistični
- solidni
- neklasificirani, slabo vidljivi

Timmerman D, Valentin L, Bourne TH, Collins WP, Verrelst H, Vergote I. Ultrasound Obstet Gynecol 2000; 16: 500-5.

22

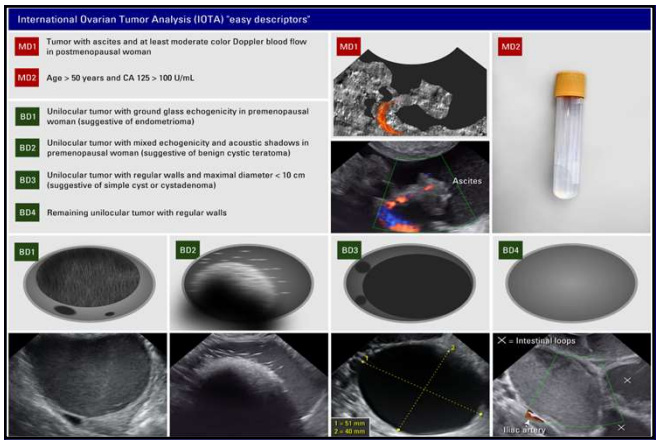

23

NAPOVEDOVANJE MALIGNOSTI

- subjektivna ocena
- napovedni modeli:
  - RMI (*risk of malignancy index*) – od 1990 (CA125, menopavzni status, UZ)
  - IOTA *simple rules* (UZ 5 B in 5 M značilnosti)
  - IOTA *logistic regression model* 2 LR (5 UZ parametrov)
  - ADNEX *model* (9 parametrov)

24

SUBJEKTIVNA OCENA



Meys EMJ et al. Eur J Cancer 2016; 58: 17-29.

25

RMI – *risk of malignancy index*

- U = UZ točkovanje (0 = ni, 1 = ena, 3 = dve ali več)
  - multilokularnost
  - solidna področja
  - bilateralnost
  - ascites
  - zasevki
- M: 1 = predmenopavza, 3 = pomenopavza

RMI = U x M x (serum CA125 (U/mL))

Mejna vrednost za malignom: ≥ 200

26

RMI – *risk of malignancy index*

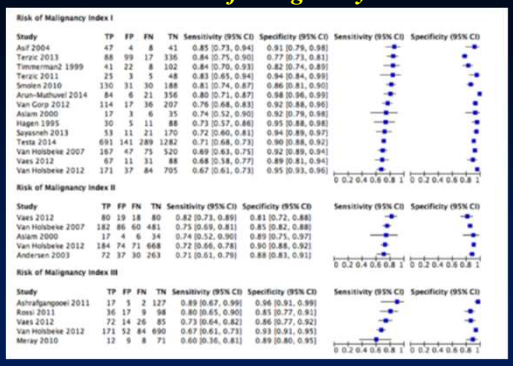

Meys EMJ et al. Eur J Cancer 2016; 58: 17-29.

27

IOTA *simple rules*

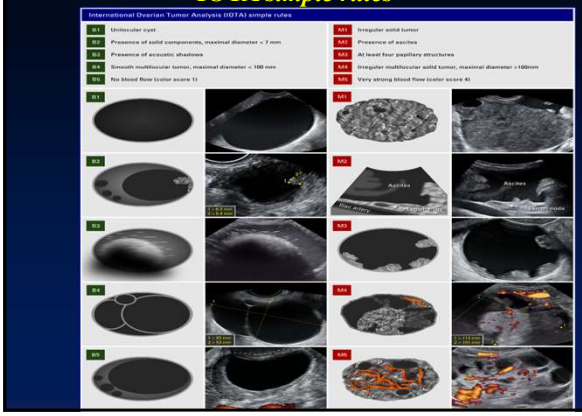

28

IOTA *simple rules*

- M značilnosti malignosti
- B značilnosti benignosti

Tumor je benigen: vsaj 1 značilnost benignosti IN
0 značilnosti malignosti

Tumor je maligen: vsaj 1 značilnost malignosti IN
0 značilnosti benignosti

Če: 0 značilnost benignosti in 0 značilnosti malignosti
ali 1 značilnost benignosti in 1 značilnosti malignosti

↓

NEKONKLUZIVEN IZVID

29

IOTA *simple rules*

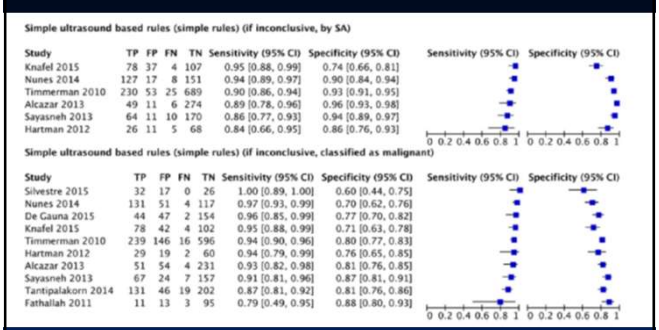

Meys EMJ et al. Eur J Cancer 2016; 58: 17-29.

30

IOTA *logistic regression model* LR2

- 1 starost (v letih)
- 2 ascites (0 = ne, 1 = da)
- 3 krvni pretok v proliferaciji (0 = ne, 1 = da)
- 4 največji premer solidne komponente (v mm)
- 5 nepravilne notranje stene ciste (0 = ne, 1 = da)
- 6 prisotnost akustičnega senčenja (0 = ne, 1 = da)

Verjetnost, da je tumor maligen = 1/(1+exp(-z))

Z = - 5,3718 + 0,0354 (1) + 1,6159(2) + 1,1768(3) + 0,0697(4) + 0,9586(5) – 2,9486(6)

Mejna vrednost 10 %

31

IOTA *logistic regression model* LR 2

Study	TP	FP	FN	TN	Sensitivity (95% CI)	Specificity (95% CI)
Nunes 2013	127	43	5	117	0.96 [0.91, 0.99]	0.73 [0.66, 0.80]
Van Holsbeke 2012	235	104	20	638	0.92 [0.88, 0.95]	0.86 [0.83, 0.88]
Sayasneh 2013	65	19	9	162	0.88 [0.78, 0.94]	0.90 [0.84, 0.94]

Meys EMJ et al. Eur J Cancer 2016; 58: 17-29.

32

ADNEX *model*

- 1 starost (v letih)
- 2 CA 125 (U/mL)
- 3 ustanova (onkološki center, drugo)
- 4 premer lezije (v mm)
- 5 delež solidnih delov (%)
- 6 število proliferacij (0, 1, 2, 3, >3)
- 7 več kot 10 cističnih lokusov (da/ne)
- 8 akustična senca (da/ne)
- 9 ascites (da/ne)

5 možnosti:
- benigen
- mejno maligen
- stadij I
- stadij II-IV
- metastatski

Mejna vrednost ≥10 %

Van Calster B et al. BMJ 2014; 349: g5920.

33

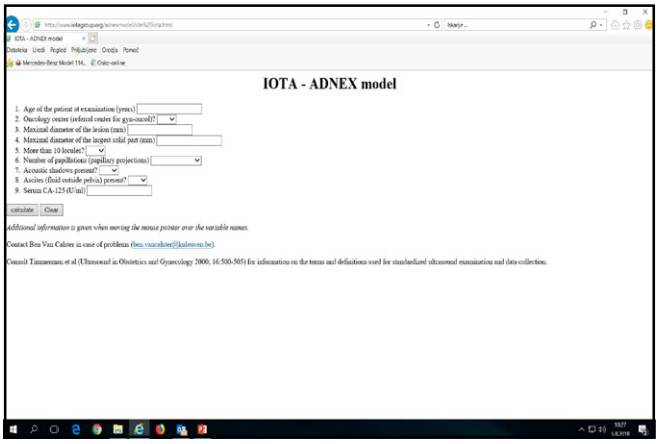

34

	OBČUTLJIVOST	SPECIFIČNOST
Subjektivna ocena	0,88	0,91
RMI	0,72	0,94
Simple rules	0,91	0,87
LR2	0,88	0,9
ADNEX *model*	0,97	0,71

Sayasneh A et al. BJC 2013; 108: 2448-54.

35

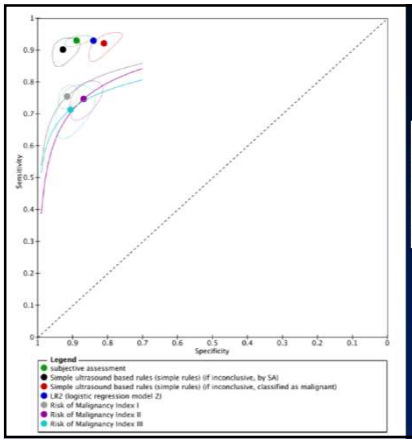

N = 19.674 tumorjev
Benigni 13.953
Maligni 5.721

36

3D UZ in ADNEKSALNI TUMORJI
MORFOLOGIJA

- izboljšana vidljivost ehogenih žarišč v teratomih
- jasnejše papilarne proliferacije
- proliferacije v 26 % benignih tumorjev

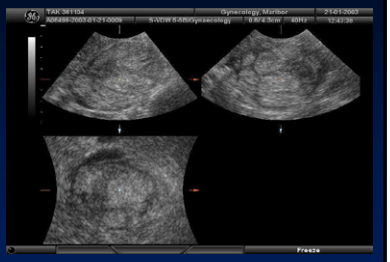

Bonilla-Musoles F, et al. Gynecol Oncol 1995; 59: 129-35.
Hata T, et al. Hum Reprod 1999: 858-61.

37

3D UZ in ADNEKSALNI TUMORJI
POVRŠINSKA ANALIZA STRUKTUR (*surface rendering*)

BENIGNI
gladke in ploščate brstičaste spremembe na površini
MALIGNI
nepravilne in resičaste spremembe

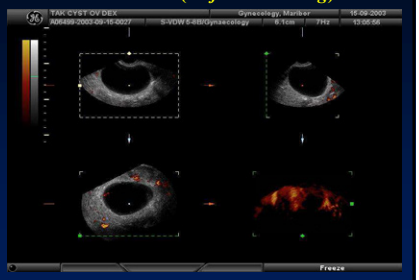

Campbell S. Ultrasound Obstet Gynecol 1999; 14: 148.

38

3D UZ in ADNEKSALNI TUMORJI
Barvni in energijski Doppler

- morfološke značilnosti, žilna zgradba in razvejanost: občutljivost 100 %, specifičnost 98.8 - 99.1 %

- dodatek kontrastnega sredstva: zanesljivost 100 %
BREZ neepitelnih, borderline in metastatskih tumorjev

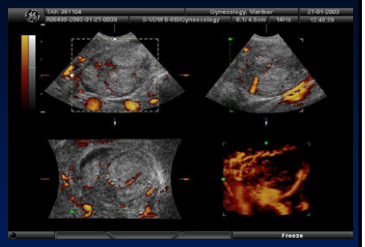

Kurjak A, et al. Gynecol Oncol 2000; 76: 28-32.
Kupesic S, Kurjak A. Obstet Gynecol 2000; 96: 452-8.
Šparac V, et al. Croat Med J 2000; 41: 257-61.

39

3D UZ in ADNEKSALNI TUMORJI
KVANTITATIVNA ANALIZA OŽILJENOSTI

- brez pretokov
- minimalni pretoki
- zmerni pretoki
- obsežni pretoki

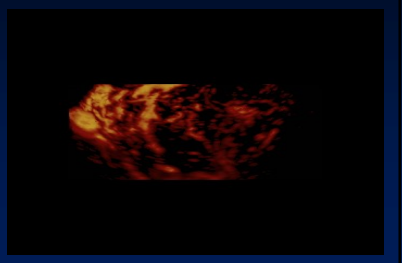

Testa AC, et al. Ultrasound Obstet Gynecol 2005; 26: 67-72.

40

Upor toku krvi benignih in malignih tumorjev

		benigni tumorji	maligni tumorji
Hata (1989)	RI	0,96 ± 0,17	0,47 ± 0,11
Fleischer (1991)	PI	0,6 - 4,0	0,30 - 1,50
Kurjak (1992)	RI	0,52	0,38
Timor-Tritsch (1993)	RI	0,63	0,39
Carter (1994)	RI	0,7 ± 0,2	0,60 ± 0,10
Franchi (1995)	RI	0,72	0,49
Buy (1996)	RI	0,59 ± 0,14	0,54 ± 0,11
Predanić (1996)	RI	0,57 ± 0,02	0,33 ± 0,03
Takač (1998)	RI	0,56 ± 0,14	0,33 ± 0,13
Guerriero (1998)	RI	0,6	0,4
Shaharabany (2004)	RI	0,56 ± 0,10	0,40 ± 0,14

41

OBRAZEC ZA UZ PREGLED RODIL



UKC MARIBOR Univerzitetni klinični center Maribor
Univerza v Mariboru Medicinska fakulteta
Univerza v Mariboru Fakulteta za zdravstvene vede

42

Uporaba doplerjevega ultrazvoka v ginekologiji in porodništvu*
Doppler ultrasound in gynaecolgy and obstetrics
Iztok Takač*
ORIGINAL ARTICLE
User friendly inquiry and computer program for following patients with ovarian malignancy
Preoperative Diagnosis of Fallopian Tube Malignancy with Transvaginal Color Doppler Ultrasonography and Magnetic Resonance Imaging after Negative Hysteroscopy for Postmenopausal Bleeding
ULTRAZVOČNE PREISKAVE V GINEKOLOGIJI IN PERINATOLOGIJI
original article
Wiener klinische Wochenschrift
The role of intraoperative ultrasound in breast-conserving surgery of nonpalpable breast cancer
European Journal of Obstetrics & Gynecology and Reproductive Biology
The value of ultrasound-guided surgery for breast cancer

43

UKC MARIBOR
Univerzitetni klinični center Maribor
90 YEARS OF HOSPITAL GYNECOLOGY AND OBSTETRICS IN MARIBOR
INTERNATIONAL SCIENTIFIC SYMPOSIUM
Maribor, November 30, 2018
Turner and Minarik Halls, Habakuk Hotel Congress Center

44

ULTRAZVOČNA PREISKAVA PRI ŽENSKAH S PELVIČNO BOLEČINO

Doc. dr.Tamara Serdinšek, dr. med.

Ultrazvočna preiskava pri ženskah s pelvično bolečino

Tamara Serdinšek

Oddelek za splošno ginekologijo in ginekološko urologijo
Klinika za ginekologijo in perinatologijo
UKC Maribor

Pelvična bolečina

- = bolečina v spodnjem delu trebuha in medenici

Akutna	Kronična
• traja <7 dni • cilj obravnave je pravočasna in natančna diagnoza • pri mladi ženski z negativnim testom nosečnosti, palpatorno neobčutljivimi medeničnimi organi in normalnim izvidom ginekološke ultrazvočne preiskave je ginekološki vzrok bolečine malo verjeten	• = neciklična bolečina v medenici in spodnjem delu trebuha, ki traja več kot 6 mesecev in vpliva na kvaliteto življenja • pri 15 % žensk v reproduktivnem obdobju • pri večini pomenopavzalnih žensk s kronično pelvično bolečino ultrazvočno ne ugotavljamo nobene patologije

(Williams Gynecology, 3rd edition, ACOG, 2010, Okaro, 2004, Stovall, 2000)

Ultrazvočna preiskava pri ženskah z akutno pelvično bolečino

- Vzroki akutne pelvične bolečine:

Ginekološki	Gastrointestinalni	Urološki	Mišično-skeletni	Ostalo
• PID/TOA • Izvenmaternična nosečnost • Nepopolni splav • Myoma nascens • Dismenoreja • Ovulatorna bolečina • Tumorji/ciste jajčnikov • Torzija adneksov • Obstrukcija iztoka krvi/vsebine iz maternice • Degeneracija mioma • Dislokacija IUD	• Gastroeneterokolitis • Kolitis • Apendicitis • Divertikulitis • Zaprtje • KVČB • Obstrukcija tankega črevesa • Mezenterialna ishemija • Maligna obolenja	• Cistitis • Pielonefritis • Kamen v sečilih • Perinefritični absces	• Hernija • Poškodba trebušne stene	• Peritonitis • Diabetična ketoacidoza • Herpes zoster • Abstinenčna kriza pri odvisnosti od opiatov • Srpastocelična kriza • Vaskulitis • Ruptura AAA

(Williams Gynecology, 3rd edition, ACOG, 2010, Amirbekian, 2014)

Pelvično vnetje, tuboovarijski kompleks in absces

- Akutni salpingitis:
  - normalen jajcevod redko viden tekom transvaginalne ultrazvočne preiskave
  - akutno vnetje → edem tkiva → pri transvaginalni ultrazvočni preiskavi na prečnem preseku vidna zadebeljena stena jajcevoda z endosalpingealnimi gubam, t. i. znak zobatega kolesa (ang. *cogwheel sign*)
    - v lumnu jajcevoda lahko tudi anehogena tekočina
  - dodatno lahko prisotnost proste tekočine v Douglasovem prostoru
  - če vnetje napreduje, se lumen jajcevoda napolni z ehogeno vsebino → piosalpinks

(Okaro, 2004)

- Tuboovarijski kompleks:
  - jajčnik in jacevod razločimo med seboj, vendar ju s pritiskom s transvaginalno sondo ne moremo ločiti
- Tuboovarijski absces:
  - izguba arhitekturne definicije adneksov s formacijo konglomerata, v katerem ne moremo identificirati jajčnika ali jajcevoda
  - brez notranje vaskularizacije in z značilno periferno hiperemijo
- Hidrosalpinks:
  - v primeru okluzije jajcevoda → vijugasta struktura z nepopolnimi pregradami in tankimi stenami zaradi akumulacije tekočine
    - endosalpingealne gube izginejo
    - v prečnem preseku je stena jajcevoda tanka, prisotni so ehogeni ostani endosalpingealnih gub (običajno velikosti 2–3 mm) – videz biserov na vrvici (ang. *beads-on-a-string appearance*)

(Okaro, 2004, Amirbekian, 2014)

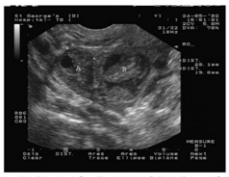

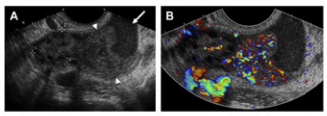

Fig. 7. Tuboovarian complex in a patient with pelvic inflammatory disease. EVUS (A) shows an adnexal abnormality in which the ovary (calipers) is still distinguishable from the adjacent inflamed tube and mesosalpinx (*arrowheads*). The arrow points to a collection of fluid with echoes in the fallopian tube. Color Doppler ultrasound of the mass (B) shows hyperemia in the inflamed tube and mesosalpinx.

(Okaro, 2004, Patel, 2019)

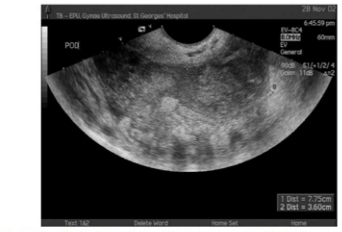

(Okaro, 2004)

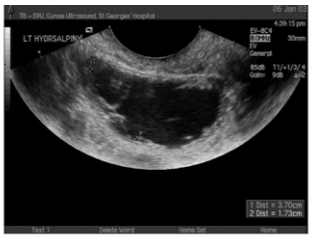

(Okaro, 2004)

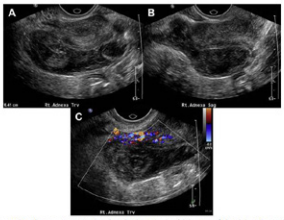

Fig. 6. Tubo-ovarian abscess. Gray-scale (*A, B*) and color Doppler (*C*) images of the right adnesa demonstrate a tubular, heterogeneous fluid collection with echogenic debris and lack of internal vascularity and peripheral hyperemia. The right ovary is not visualized and not clearly discerned within this collection.

(Amirbekian, 2014)

Ovarijske ciste

- zelo pogoste – kako vedeti, ali so res vzrok bolečine?
- Hemoragična cista:
  - pogoste, običajno prehodne
  - pogostejše pri nenosečih kot nosečih ženskah
  - vsebina heterogena ali retikularna – videz pajkove mreže (ang. *spider web appearance*) – se spreminja z organizacijo krvnega strdka
  - z Dopplerjem vidimo bogato vaskularizirano periferijo, notranjost ni vaskularizirana
  - v primeru rupture hematoperitonej in ehogeni krvni strdki med črevesnimi vijugami

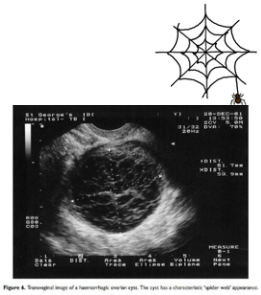

(Okaro, 2004, Amirbekian, 2014)

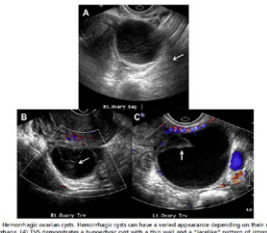

Fig. 2. Hemorrhagic ovarian cysts can have a varied appearance depending on their stage of hemorrhage. (*A*) TVS demonstrates a hypoechoic cyst with a thin wall and a "lacelike" pattern of internal low-level echoes representing fibrin formation from lysis of RBCs and posterior acoustic enhancement (*arrow*). (*B, C*) TVS demonstrating a later stage of hemorrhagic cysts, which contain retractile clot seen as heterogeneous iso-echoic to hypo-echoic, irregular-shaped mural-based foci with straight and angular margins (*arrows*) without any evidence of flow on color Doppler interrogation.

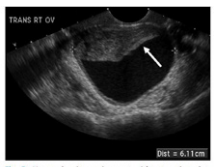

Fig. 2. Hemorrhagic ovarian cyst with retracting clot. EVUS demonstrates a clot along the wall of the cyst, recognized by the concave interface (arrow) with the adjacent fluid.

Prisotnost rektrakcijskega strdka → patognomonična za benigno hemoragično cisto

(Amirbekian, 2014, Patel, 2019)

- Endometriom:
  - akutna bolečina lahko posledica krvavitve ali vnetja endometrioma
  - homogena cista nizke ehogenosti – videz mlečnega stekla (angl. *ground-glass appearance*)
  - debela stena, lahko s hiperehogenimi fokusi
  - v primeru bilateralnih lezij lahko adhezije med obema jajčnikoma (ang. *kissing ovaries*)
  - pogosto fiksirani na lateralno medenično steno ali zadnjo stran maternice
  - torzija manj verjetna

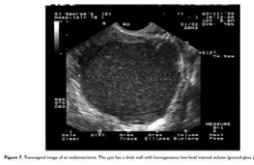

(Okaro, 2004)

Torzija adneksov

- zzrok 3 % akutne pelvične bolečine
- ultrazvočna preiskava ne more 100 % potrditi ali ovreči torzije
- Ultrazvočne značilnosti:
  - povečan, edematozen jajčnik
  - primerjava s kontralateralnim jajčnikom je lahko zelo uporabna
  - ocena prekrvitve z Dopplerjem ni zanesljiva – arterijska perfuzija je lahko prisotna tudi v primeru torzije, z barvnim Dopplerjem lahko prikažemo signale pri večini torkviranih adneksov
  - torkviran žilni pedikel lahko prikažemo z barvnim Dopplerjem (ang. *whirpool sign*)
  - folikli položeni na periferijo

(Knez, 2014, Okaro, 2004, Amirbekian, 2014, Patel, 2019)

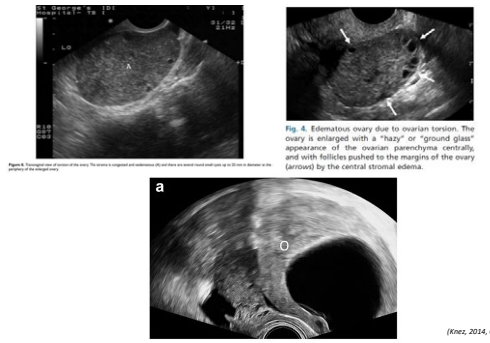

Fig. 4. Edematous ovary due to ovarian torsion. The ovary is enlarged with a "hazy" or "ground glass" appearance of the ovarian parenchyma centrally, and with follicles pushed to the margins of the ovary (arrows) by the central stromal edema.

(Knez, 2014, Okaro, 2004, Patel, 2019)

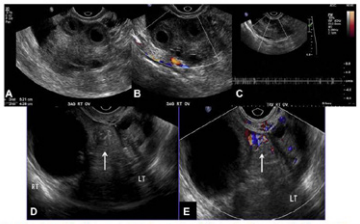

Fig. 3. Ovarian torsion. (A) Gray-scale TVS image of a 30-year-old female patient with APP demonstrating an enlarged right ovary measuring up to 5.2 cm, with peripheral follicles and heterogeneous central stroma (for comparison, the patient's left ovary measured up to 2.9 cm). (B) Color and (C) power with spectral Doppler images from the same patient in (A) demonstrating lack of discernible arterial flow. (D) Gray-scale TVS image from a different patient with ovarian torsion demonstrating the "target" sign of the twisted vascular pedicle (arrow). (E) Color Doppler image from same patient in (D), demonstrating the "whirlpool" sign (arrow), representing the color Doppler appearance of the twisted vascular pedicle. (From Scoutt LM, Baltarowich OH, Lev-Toaff AS. Imaging of adnexal torsion. US Clin 2007;2:315; with permission.)

(Amirbekian, 2014)

Ultrazvočna preiskava pri ženskah s kronično pelvično bolečino

- Možni vzroki kronične pelvične bolečine:

Ginekološki	Gastrointestinalni	Urološki	Mišično-skeletni	Nevrološki/ostalo
• Endometrioza • Adenomioza • Miomi • Adhezivni procesi • Ovarijski tumorji/ciste • Malignomi rodil • ZMO • Kronični PID • Kronični endometritis • Sindrom pelvične kongestije • IUD • ...	• Sindrom razdražljivega črevesja • Divertikuloza • Zaprtje • Kolitis • KVČB • Celiakija • Kronična intermitentna obstrukcija črevesja • ...	• Kronična vnetja sečil • Kamen v sečilih • Malignomi sečil • Intersticijski cistitis • Radiacijski cistitis • Divertikel sečnice • ...	• Hernija • Miofascialna bolečina • Degenerativne bolezni sklepov • Kokcidinija • Sindrom mišice levator ani • Spondiloza • Fibromiozitis • Peripartalna pelvična bolečina • Napačna drža • ...	• Pudendalna nevralgija • Sindrom mišice piriformis • Tumor hrbtenjače ali križnice • Nevralgije živcev sprednje trebušne stene • Psihiatrične motnje • Spolna zloraba • Herpes zoster • ...

(Williams Gynecology, 3rd edition, ACOG, 2010)

Endometrioza

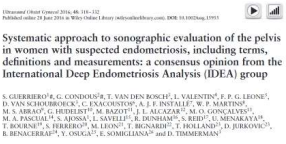

Systematic approach to sonographic evaluation of the pelvis in women with suspected endometriosis, including terms, definitions and measurements: a consensus opinion from the International Deep Endometriosis Analysis (IDEA) group



(Guerriero, 2016)

Routine evaluation of uterus and adnexa
(+ sonographic signs of adenomyosis/presence or absence of endometrioma) First step

- premakljivost maternice (normalna/zmanjšana/nepremakljiva)
  - znak vprašaja (ang. *question mark sign*)
- iskanje znakov adenomioze
- iskanje endometriomov
  - velikost merimo v treh ortogonalnih ravninah
  - opis karakteristik endometriomov v skladu s terminologijo IOTA
  - adhezije med jajčnikoma (ang. *kissing ovaries sign*)
    - adhezije, edometrioza jajcevodov in črevesa

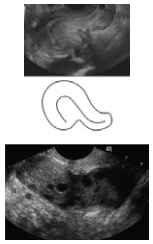

(Guerriero, 2016)

Evaluation of transvaginal sonographic 'soft markers' Second step
(i.e. site-specific tenderness and ovarian mobility)

- prisotnost „mehkih" znakov poveča verjetnost prisotnosti adhezij in endometrioze
- ugotavljanje premakljivosti jajčnikov:
  - pritisk s sondo med maternico in jajčnik
  - možna ocena pritrjenosti jajčnikov na maternico, medenično steno ali SUL
- ob prisotnosti proste tekočine v mali medenici lahko vidimo adhezije kot tanke nitke
- morebitna prisotnost saktosalpinksa

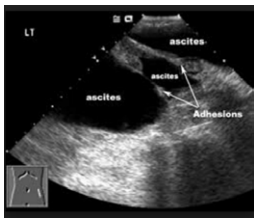

(Guerriero, 2016)

Assessment of status of POD using real-time ultrasound-based 'sliding sign' Third step

- **Antevertiran uterus:**
  - rahel pritisk s sondo na cerviks → iščemo drsenje sprednje stene rektuma preko zadnjega dela cerviksa in zadnje stene nožnice – **pozitiven test drsenja**
  - preiskovalec da roko na pacientkin trebuh in s tem ujame uterus med roko in sondo → iščemo drsenje črevesa preko zadnje zgornje stene uterusa/fundusa – **pozitiven test drsenja**
- **Retrovertiran uterus:**
  - rahel pritisk s sondo proti zgornjemu zadnjemu delu fundusa → iščemo drsenje črevesa preko zadnje zgornje stene uterusa/fundusa – **pozitiven test drsenja**
  - preiskovalec da roko na pacientkin trebuh in s tem ujame uterus med roko in sondo → iščemo drsenje sigme preko sprednjega spodnjega segmenta uterusa – **pozitiven test drsenja**

če sta oba znaka pozitivna → **CD ni obliteriran**
če je vsaj en znak negativen → **obliteriran CD**

(Guerriero, 2016)

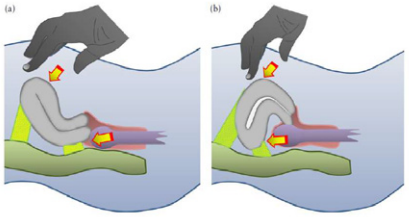

Figure 2 Schematic drawings demonstrating how to elicit the 'sliding sign' in an anteverted uterus (a) and a retroverted uterus (b).

(Guerriero, 2016)

Assessment for DIE nodules in anterior and posterior compartments Fourth step

- **Sprednji kompartment:**
  - sondo namestimo v sprednji forniks nožnice
  - za oceno endometrioze mehurja le-ta ne sme biti popolnoma prazen
  - ocena mehurja, uterovezikalne regije in ureterjev
- **Zadnji kompartment:**
  - sondo namestimo v zadnji forniks nožnice in jo nato počasi izvlečemo iz nožnice
  - klizma?
  - ocena SUL, zadnjega forniksa nožnice, sprednje stene rektuma, rektosigme in sigmoidnega kolona
  - lezije imajo videz hipoehogenih zadebelitev ali nodulov

(Guerriero, 2016)

- **Ocena uterovezikalnega spoja:**
  - Test drsenja:
    - sondo postavimo v sprednji forniks nožnice, z roko si fiksiramo uterus preko trebuha pacientke → iščemo drsenje zadnje stene mehurja preko sprednjega dela uterusa – **pozitiven test drsenja**
    - negativen test drsenja → **obliteriran uterovezikalni spoj**
  - adhezije v tem predelu so lahko tudi posledica SC (prisotne pri 1/3 žensk po SC)
- **Ocena distalnega dela ureterjev:**
  - Kako najdemo ureterje?
    - identificiramo sečnico v sagitalni ravnini
    - sondo premaknemo proti lateralni steni medenice
    - UZ videz tubularnih hipoehogenih struktur z debelo hiperehogeno obrobo
  - peristaltika sečevodov potrjuje njihovo prehodnost
  - dilatacija sečevodov je lahko posledica strikture zaradi endometroze (ekstrinzične/intrinzične)
- Oceni sečevodov je smiselno dodati še oceno morebitne hidronefroze.

(Guerriero, 2016)

- **Rektovaginalni noduli:**
  - „diabolo-like“ noduli
  - nastanejo pri razširitvi lezij v zadnjem forniksu v sprednjo steno rektuma
  - običajno locirani pod peritonejem CD

(Guerriero, 2016)

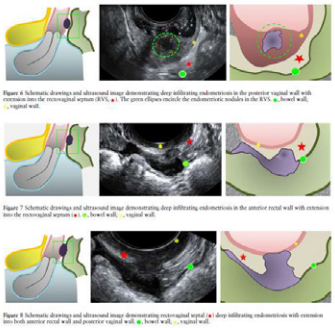

Figure 6 Schematic drawings and ultrasound image demonstrating deep infiltrating endometriosis in the posterior vaginal wall with extension into the rectovaginal septum (RVS, ▲). The green ellipses encircle the endometriotic nodules in the RVS. ●, bowel wall; ○, vaginal wall.

Figure 7 Schematic drawings and ultrasound image demonstrating deep infiltrating endometriosis in the anterior rectal wall with extension into the rectovaginal septum (▲). ●, bowel wall; ○, vaginal wall.

Figure 8 Schematic drawings and ultrasound image demonstrating rectovaginal septal (▲) deep infiltrating endometriosis with extension into both anterior rectal wall and posterior vaginal wall. ●, bowel wall; ○, vaginal wall.

(Guerriero, 2016)

- **Ocena rektuma, rektosigme in sigmoidnega kolona:**
  - izolirane/multifokalne/multicentrične lezije
  - za histološko diagnozo morajo spremembe dosegati vsaj muscularis proprio
  - UZ izgled lezij črevesa:
    - zadebelitev hipoehogene muscularis proprie
    - hipoehogeni noduli z nejasnimi robovi
    - lezije v obliki kometa
    - „indian headdress“/“moose antler“ znak zaradi retrakcij in adhezij
  - pri edometriotičnih lezijah na črevesju vedno določimo razdaljo med spodnjim robom lezije in analnim robom
  - ko najdemo endometriotično lezijo na enem delu črevesja, vedno pogledamo še vse ostale segmente (drugo lezijo najdemo v več kot polovici primerov)

(Guerriero, 2016)

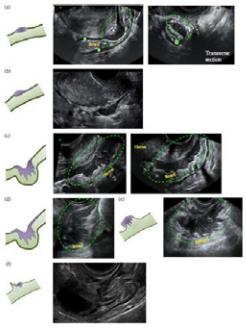

(Guerriero, 2016)

Figure 11 Schematic drawing and ultrasound images demonstrating measurement of a nodule of deep infiltrating endometriosis in the bowel wall. Three orthogonal measurements should be taken, i.e. mid-sagittal, anteroposterior and transverse.

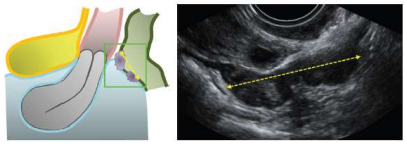

Figure 12 In cases of multifocal lesions of deep infiltrating endometriosis in the bowel, the total length of the bowel segment involved (from caudal to cephalic aspect) should be measured, as shown in this schematic drawing and ultrasound image.

Pomen izkušenj!

ULTRAZVOČNA PREISKAVA V UROGINEKOLOGIJI

Doc. dr.Tamara Serdinšek, dr. med.

Ultrazvočna preiskava v uroginekologiji

Tamara Serdinšek
Oddelek za splošno ginekologijo in ginekološko urologijo
Klinika za ginekologijo in perinatologijo
UKC Maribor

1

- Motnje v delovanju medeničnega dna:

prizadejo vsaj polovico vseh žensk

večina jih ne poišče zdravniške pomoči

običajno se kažejo v obliki urinske inkontinence (UI) ali zdrsa medeničnih organov (ZMO)

pojavnost povezana z vaginalnim porodom, dvigovanjem težkih bremen, kroničnim kašljem, zaprtjem, debelostjo, menopavzo in pomanjkanjem estrogena

(Chittacharoen, 2005, Jeffery, 2010, Mattson, 2006)

2

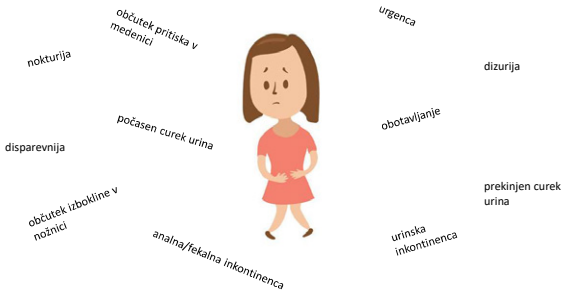

3

Obravnava bolnice v uroginekološki ambulanti

4

Ultrazvočna preiskava v uroginekologiji

- Ultrazvočne tehnike:

Endosonografske	Zunanje
• transvaginalni ali endoanalni pristop • 2D/3D • endoanalna ali transvaginalna sonda	• transperinealni/ translabialni ali introitalni ali transabdominalni pristop • 2D/3D/4D • abdominalna (konveksna) ali transvaginalna sonda

(Tann, 2005, Bogusiewicz, 2016, Tseng, 2007)

5

- Uporabnost ultrazvočne preiskave v uroginekologiji:

Položaj in mobilnost vratu mehurja in proksimalnega dela sečnice

Prikaz stresne urinske inkontinence

Merjenje debeline stene mehurja

Prikaz levatorjev

Kvantifikacija ZMO

Prikaz paravaginalnega defekta

Merjenje rezidualnega urina (RU)

Prikaz sintetičnih implantov

Diagnostika in spremljanje obporodnih poškodb analnega sfinktra (OASIS)

(Dietz, 2003)

6

Transperinealna/translabialna ultrazvočna preiskava

7

- uporaba abdominalne (konveksne) sonde
- Izvedba preiskave:
  - bolnica je v dorzalnem litotomijskem položaju
  - sečni mehur ne sme biti povsem prazen (priporoča se volumen urina 200–300 ml)
  - konveksno sondo zaščitimo s kondomom ali rokavico
  - na sondo in zaščito nanesemo ultrazvočni gel
  - sondo nežno prislonimo na predel presredka/introitusa v srednji sagitalni liniji
    - premočan pritisk sonde lahko povzroči premik preiskovanih struktur in s tem napačne meritve
  - za 3D/4D prikaz struktur si nastavimo kot zajemanja 70–85°

(Bogusiewicz, 2016, Tseng, 2007, Dietz, 2011)

8

- Referenčne točke/strukture:
  - simfiza sramne kosti (SP)
  - H(orizontalna) linija (ang. *H line*) – linija, ki povezuje spodnji rob simfize sramne kosti in spodnji rob zanke puborektalne mišice

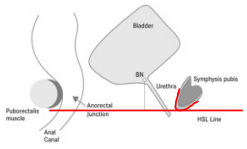

(Bogusiewicz, 2016, Abrams, 2017, Dionysopoulou, 2020)

9

- Cilj preiskave je prikaz sledečih struktur:

Simfiza sramne kosti | Sečnica | Mehur | Nožnica | Rektum in analni kanal

- Na slabši prikaz teh struktur lahko vplivajo:
  - poln rektum,
  - prisotnost plinov v rektumu,
  - zdrs medeničnih organov,
  - brazgotinsko tkivo v nožnici,
  - atrofija tkiva,
  - sintetični implanti.

(Bogusiewicz, 2016, Dionysopoulou, 2020, Tseng, 2007, Dietz, 2011)

10

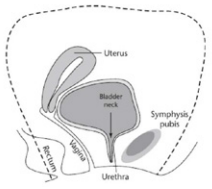

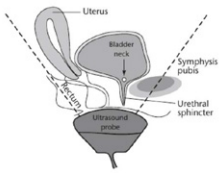

(Tseng, 2007)

11

Kvantifikacija ZMO

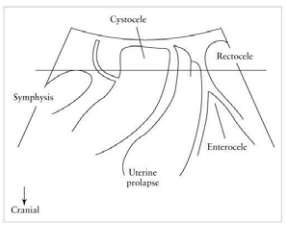

(Dietz, 2003)

12

Položaj in mobilnost vratu mehurja in proksimalnega dela sečnice

Uretralni koti:
- α – anteriorni kot
- β – posteriorni/ retrovezikalni kot
- γ – pubouretralni kot

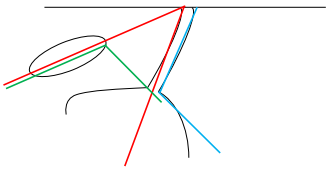

Spust vratu mehurja – spust vratu mehurja za več kot 2,5 cm se običajno uporablja kot mejna vrednost za hipermobilnost sečnice

(Dietz, 2003, Ismail, 2016)

13

Prikaz stresne urinske inkontinence

Fig. 6 Stress urinary incontinence demonstrated during Valsalva manoeuvre, using colour Doppler ultrasound. *SP* symphysis pubis, *B* bladder. The *short arrow* indicates the open bladder neck, and the *long arrow* indicates the Doppler signal caused by urine flow through the urethra

(Dietz, 2011)

14

Prikaz levatorjev

- Namen preiskave:
  - prikaz kontrakcije levatorjev pred/po treningu mišic medeničnega dna
    - „vizualni" biofeedback
  - diagnostika avulzije levatorjev
    - natančnost prikaza primerljiva z MR
- lahko 2D/3D/4D prikaz

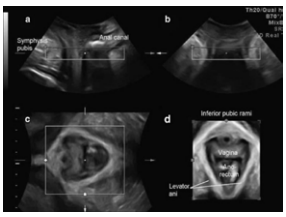

(Dietz, 2011, Tseng, 2007)

15

Introitalna ultrazvočna preiskava

16

- uporaba transvaginalne sonde
- Izvedba preiskave:
  - bolnica je v dorzalnem litotomijskem položaju
  - sečni mehur ne sme biti povsem prazen (priporoča se volumen urina 200–300 ml)
  - transvaginalno sondo prislonimo med male labije tik pod zunanjim ustjem sečnice
- introitalna UZ preiskava omogoča visokoresolucijski prikaz sečnice in parauretralnega tkiva

(Tseng, 2007)

17

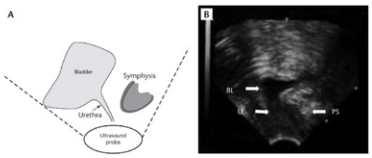

(Tseng, 2007)

18

Prikaz sintetičnih implantov

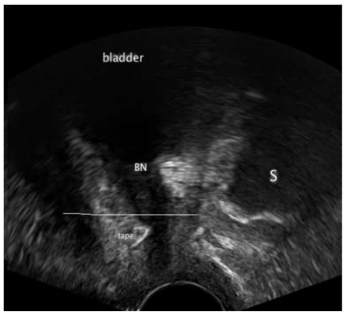

(Kociszewski, 2015)

19

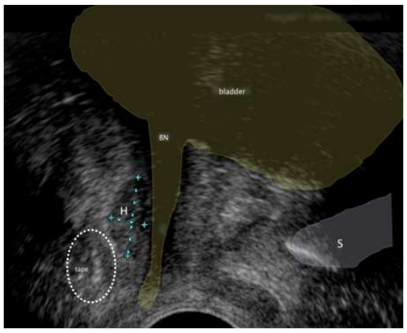

(Kociszewski, 2015)

20

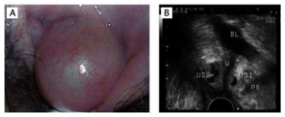

Fig. 8. (A) Urethral diverticulum on a symptomatic woman. (B) Introital ultrasound demonstrates urethral diverticula. BL = bladder; U = urethra; UD = urethral diverticulum; PS = pubic symphysis.

(Tseng, 2007)

21

Transabdominalna ultrazvočna preiskava

22

Merjenje rezidualnega urina (RU)

Bladder Volume = Width x Depth x Height x 0.7*

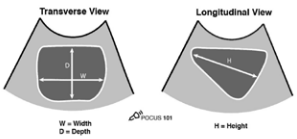

*0.7 is the correction coefficient. This value depends on the shape of the bladder

- meritev manj zanesljiva pri volumnu urina < 50 mL
- izmerimo tri mere mehurja – širino, globino in višino
- napaka meritve prb. 21 %

(Tseng, 2007)

23

Prikaz paravaginalnega defekta

- <u>Paravaginalni defekt:</u>
  - ločitev pubocervikalne fascije od ATFP
  - povezava z zdrsom sprednjega kompartmenta (lateralni del sprednje stene nožnice)

(Arenholt, 2017)

24

Transvaginalna ultrazvočna preiskava

25

Merjenje debeline stene mehurja

- meritev izvajamo pri praznem mehurju (volumen < 50 mL) in pravokotno na mukozo mehurja
- merimo na treh mestih:
  - sprednji steni mehurja
  - trigonumu
  - svodu mehurja
- povprečna vrednost > 5 mm → nestabilnost detruzorja
- lahko napovedni dejavnik za *de novo* nastanek PAM po inkontinenčnih operacijah

Fig. 7. *Measurement of bladder wall thickness in a patient with neurogenic bladder.*

(Tseng, 2007, Dietz, 2011)

26

Endoanalna ultrazvočna preiskava

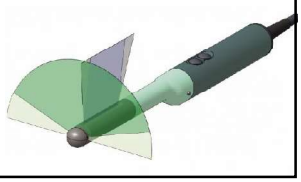

27

Diagnostika in spremljanje obporodnih poškodb analnega sfinktra (OASIS)

- v povprečju se pojavijo pri 0,5–7 % vseh porodov in 0,5–2,5 % vseh spontanih porodov
- v kar 20–41 % gre za prikrito/neprepoznano poškodbo
- Spremljanje žensk po OASIS:
  - prvi pregled 6–12 tednov po porodu pri ustreznem specialistu (uroginekologu/proktologu)
  - v primeru težav napotitev že prej
  - metoda spremljanja je endoanalna ultrazvočna preiskava
    - natančnosti primerljiva z MR
  - lahko tudi uporaba transvaginalne ali transperinealne ultrazvočne preiskave
    - visoka specifičnost, vendar nizka senzitivnost

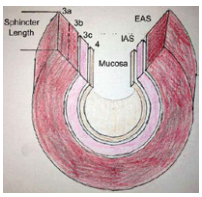

(Frohlich, 2015, Andrews, 2006, RCOG, 2018, Bellussi, 2021, Walsh, 2022, Roos, 2011)

28

- Analni kanal se med ultrazvočno preiskavo razmeji na tri dele:
  - globoki del (najbolj kranialni del puborektalne mišice)
  - srednji del (kjer EAS v celoti obkroža IAS)
  - površinski del (raven pod IAS, kjer leži le EAS)
- IAS: ultrazvočno viden kot koncentričen hipoehogen pas, ki obkroža analni epitel
- EAS: ultrazvočno viden kot hiper- do izoehogen pas, ki obkroža IAS v srednjem delu analnega kanala in analni epitel v spodnjem delu analnega kanala
- Defekt IAS/EAS: opredeljen kot ultrazvočno vidna izguba kontinuitete sfinktra

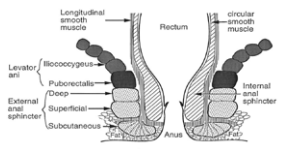

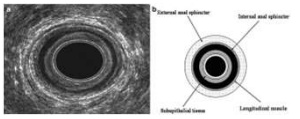

(Sultan & Thakar, 2017, Abdool, 2012, Corton, 2013)

29

Izzivi ultrazvoka v uroginekologiji

- začetki ultrazvoka v uroginekologiji segajo v 1980. leta
- kljub napredku v razvoju vizualizacijskih tehnik in interpretaciji ultrazvočnih posnetkov pa ultrazvok v uroginekologiji še vedno ni široko uporabljan
- glede na trenutno veljavna priporočila se ultrazvok v uroginekologiji uporablja za merjenje RU in oceno moči mišic medeničnega dna

ICI, 2017:

2.2.11 Consensus statement

- Ultrasound is not recommended in the primary evaluation of patients with urinary incontinence and/or pelvic organ prolapse (rectal prolapse is dealt with in a different section). **(Level of evidence 3, Grade of recommendation C)**
- Ultrasound is an optional test in the evaluation of patients with complex or recurrent urinary incontinence and/or pelvic organ prolapse. **(Level of evidence 3, Grade of recommendation C)**
- Ultrasound is recommended for measuring post-void residual and assessing pelvic floor muscle training **(Level of evidence 2, Grade of recommendation B)**

(Bogusiewicz, 2016, Abrams, 2017)

30

ULTRAZVOK V OTROŠKI GINEKOLOGIJI

Asist. Julija Pukl, dr. med.

Ultrazvok v otroški ginekologiji

Julija Pukl Batistić

1

SLIKOVNE PREISKAVE PRI OTROCIH

ULTRAZVOK

- varen
- enostaven
- ni sevanja

MR

- varen
- ni sevanja
- boljši kontrast in globina
- čas, glasnost, klavstofobično, pri otrocih potrebna sedacija

CT

- hiter
- sevanje in kontrast

2

ULTRAZVOK

- Izbira tehnike
  - Transabdominalni pregled
  - Tranperinealni ali translabialni pregled
  - Transrektalni pregled?
- Priprava
  - Starši / spremljevalci
  - Leže na hrbtu
  - Poln mehur
- Sonde
  - Konveksna sonda 2-5 MHz
  - Lahko linearna sonda 5-9 MHz pri manjših deklicah ali dojenčkih

3

Najpogostejše indikacije

- Bolečine v spodnjem delu trebuha
- Ciste / tumorji jajčnika
- Primarna amenoreja
- Prezgodnja puberteta

4

Normalna anatomija ženskih reproduktivnih organov

MATERNICA

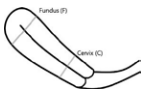

	Dolžina maternice (cm)	Razmerje telo - vrat
neonatus	3.5	1 : 2
otrok	1-3	1 : 1
prepuberteta	3 - 4.5	1-1.5 : 1
puberteta	5 - 8	1.5-2 : 1
reproduktivno obdobje	8 - 9	2 : 1

Langer JE et al. Imaging of the Female Pelvis through the Life Cycle. Radiographics. 2012;32(6):1575-1597.

5

Normalna anatomija ženskih reproduktivnih organov

MATERNICA

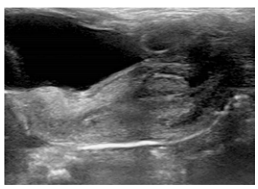

	Dolžina maternice (cm)	Razmerje telo - vrat
neonatus	**3.5**	**1 : 2**
otrok	1-3	1 : 1
prepuberteta	3 - 4.5	1-1.5 : 1
puberteta	5 - 8	1.5-2 : 1
reproduktivno obdobje	8 - 9	2 : 1

6

Normalna anatomija ženskih reproduktivnih organov

MATERNICA

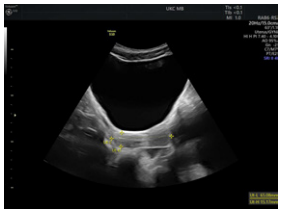

	Dolžina maternice (cm)	Razmerje telo - vrat
neonatus	3.5	1 : 2
otrok	1-3	1 : 1
prepuberteta	**3 - 4.5**	**1-1.5 : 1**
puberteta	5 - 8	1.5-2 : 1
reproduktivno obdobje	8 - 9	2 : 1

7

Normalna anatomija ženskih reproduktivnih organov

MATERNICA

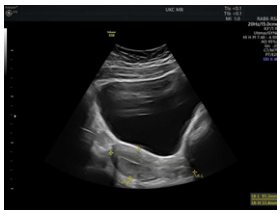

	Dolžina maternice (cm)	Razmerje telo - vrat
neonatus	3.5	1 : 2
otrok	1-3	1 : 1
prepuberteta	3 - 4.5	1-1.5 : 1
puberteta	**5 - 8**	**1.5-2 : 1**
reproduktivno obdobje	8 - 9	2 : 1

8

Normalna anatomija ženskih reproduktivnih organov

JAJČNIKI

	Volumen jajčnika (cm3)	Folikli (<9mm) in ciste (9-30mm)
neonatus	1 - 3.5	normalno
otrok	0.5 - 1.5	nekaj foliklov (<6)
prepuberteta	1 - 4	normalno
puberteta	2 - 6	normalno
reproduktivno obdobje	4 - 16	normalno

Volumen jajčnika = dolžinaxširinaxvišinax0.53

Langer JE et al. Imaging of the Female Pelvis through the Life Cycle. Radiographics. 2012;32(6):1575-1597.

9

Normalna anatomija ženskih reproduktivnih organov

JAJČNIKI

	Volumen jajčnika (cm3)	Folikli (<9mm) in ciste (9-30mm)
neonatus	**1 - 3.5**	**normalno**
otrok	0.5 - 1.5	nekaj foliklov (<6)
prepuberteta	1 - 4	normalno
puberteta	2 - 6	normalno
reproduktivno obdobje	4 - 16	normalno

10

Normalna anatomija ženskih reproduktivnih organov

JAJČNIKI

	Volumen jajčnika (cm3)	Folikli (<9mm) in ciste (9-30mm)
neonatus	1 - 3.5	normalno
otrok	**0.5 - 1.5**	**nekaj foliklov (<6)**
prepuberteta	1 - 4	normalno
puberteta	2 - 6	normalno
reproduktivno obdobje	4 - 16	normalno

11

Patologija - prepuberteta

- Krvavitev iz nožnice
- Adneksalne ciste / tumorji
- Torzija jajčnika

Patologija - adolescentke

- Disfunkcijske krvavitve
- Pozna puberteta / Amenoreje
- PCOS

12

Patologija - prepuberteta

- Krvavitev iz nožnice – najpogostejši vzrok za napotitev na UZ
  - Prezgodnja puberteta (<8let)
  - Tujek v nožnici – transperinealni pristop, skoraj vedno potrebna vaginoskopija
  - Poškodbe
  - Spolna zloraba
  - Vulvovaginitis
  - Endokrinološke motnje
  - Lichen sclerosus
  - Prolaps sečnice
  - Hemangiomi in žilne malformacije
  - Tumorji

13

Patologija - prepuberteta

- Adneksalne ciste / tumorji

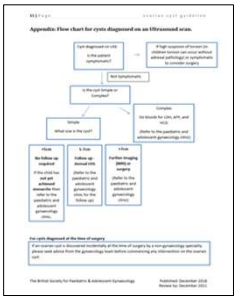

14

Patologija - prepuberteta

- Dermoidna cista pri 6 letni deklici

15

Patologija - prepuberteta

- Torzija jajčnika
  - Redka pri otrocih
  - Nenadne močne bolečine → DD: apendicitis!
  - Bruhanje
  - Ultrazvočna slika:
    - povečan jajčnik
    - edem strome jajčnika
    - pri 50% prisotna cista ali tumor
    - Whirlpool znak
    - folikli vidni periferno
    - ocena prekrvavitve z doplerjem nezanesljiva
    - prosta tekočina

16

Torzija jajčnika z dermoidno cisto pri 6 letni deklici

17

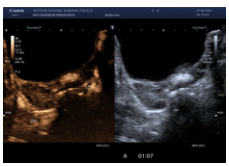

Torzija jajčnika brez ciste pri 8 letni deklici

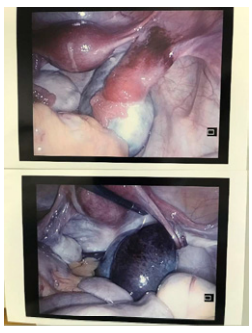

18

Patologija - adolescentke

- Disfunkcijske krvavitve
  - Pogosto
  - Nezrela hipotalamo-hipofizna-ovarijska os
  - 60-80% deklic ima redne menstruacije 3 leta po menarhi
  - Miomi, endometrijski polipi in adenomioza so izredno redki

19

Patologija - adolescentke

- Pozna puberteta / amenoreja
  - Sekundarni spolni znaki niso razviti do 14. leta
  - Ni menarhe do 16. leta
  - Ultrazvočna preiskava pomembna – izključimo anatomski vzrok amenoreje
    - Mayer-Rokitansky-Küster-Hauser sindrom (MRKH)
    - Testikularna feminizacija – neobčutljivost na androgene
    - Hematometra / hematokolpos
      - Neperforiran himen
      - Septum vagine
      - Obstruktivne razvojne nepravilnosti maternice

20

Patologija - adolescentke

Mayer-Rokitansky-Küster-Hauser sindrom (MRKH)

- Kongenitalna aplazija maternice in zgornjih dveh tretjin nožnice
- Kariotip 46XX
- Normalen razvoj sekundarnih spolnih znakov
- Pridružene lahko anomalije ledvic, hrbtenice, slušnega aparata in srca
- MR

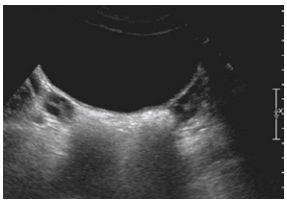

21

Patologija - adolescentke

Neperforiran himen - hematokolpos

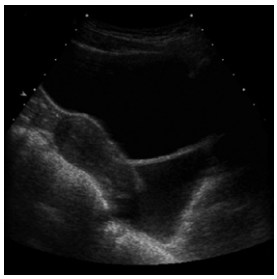

22

Patologija - adolescentke

- PCOS



Ultrazvok se ne sme uporabljati kot diagnostično orodje pri adolescentkah <8let po menarhi.



23

Zaključek

Ultrazvok je neinvazivna, lahko dostopna in zanesljiva diagnostična metoda v vseh starostnih obdobjih.





24

ULTRAZVOČNA DIAGNOSTIKA PRIROJENIH NEPRAVILNOSTI MATERNICE

Izr. prof. dr. Milan Reljič, dr. med.

Razvojne nepravilnosti maternice

Izr. prof. dr. Milan Reljič, dr. med.

Oddelek za reproduktino medicino in ginekološko endokrinologijo,
Klinika za ginekologijo in perinatologijo
UKC Maribor

Embriologija

Paramezonenefrični vod ali Mullerjeva cev nastane v 6. tednu razvoja zarodka, kot invaginacija celomskega epitelija lateralno od kavdalnega dela mezonefričnega voda, v spolno indiferentnem obdobju.

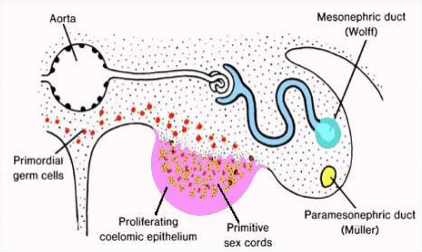

Embriologija

Razvoj vodov je odvisen od prisotnosti inhibitornega dejavnika za razvoj Mullerjevega voda.

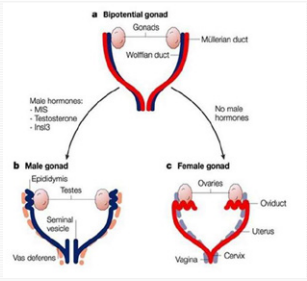

Embriologija

Spodnja dela Mullerjevih vodov se združita, medialni steni izgineta in nastane enotna votlina. Spodnji pol, pride v kontakt z urogenitalnim sinusom in povzroči proliferacijo sinovaginalnega bulbusa.

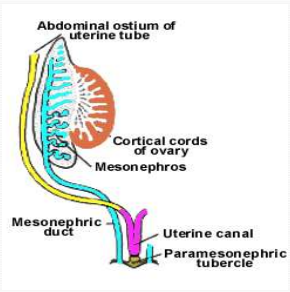

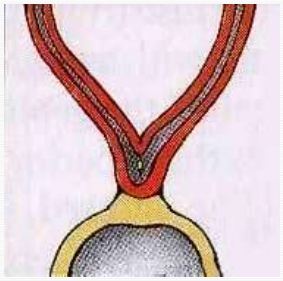

Embriologija

Od 8. do 20. tedna pride do procesa elongacije, lateralne fuzije, vertikalne fuzije, kanalizacije in septalne resorpcije Mullerjevih vodov.

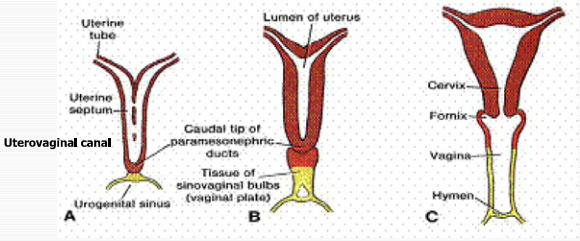

Patogeneza RNM

- Odsotnost razvoja enega ali obeh Mullerjevih vodov (agenezija, uterus unikornis brez rudimentarnega roga)

- Odsotnost kanaliziranja Mullerjevih vodov (uterus unikornis z rudimentarnim rogom brez votline)



- Odsotnost ali motnje spajanja Mullerjevih vodov (uterus bikornis, uterus didelfus)

- Odsotnost ali motnje resorbcije septuma uterusa (uterus septus, uterus subseptus, uterus arkuatus)

Klasifikacije razvojnih nepravilnosti maternice

- American Fertility Society classification
- ESHRE/ESGE classification system (CONUTA)
- Clinical and embriological classification system
- VCUAM classification system

European Society for Gynaecological Endoscopy

Klasifikacija razvojnih nepravilnosti maternice
(The American Fertility Society 1988)

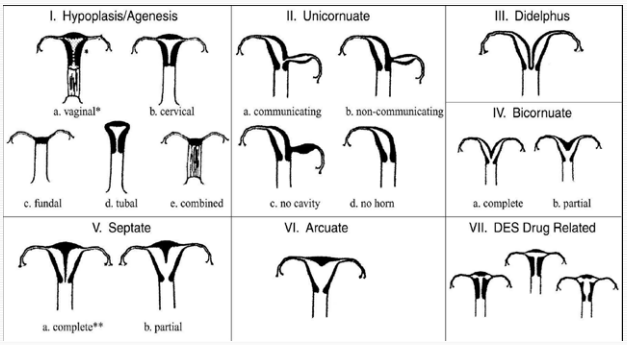

Subjektivna ocena RNM?

Normal uterus | Uterus arquatus? | Uterus subseptus

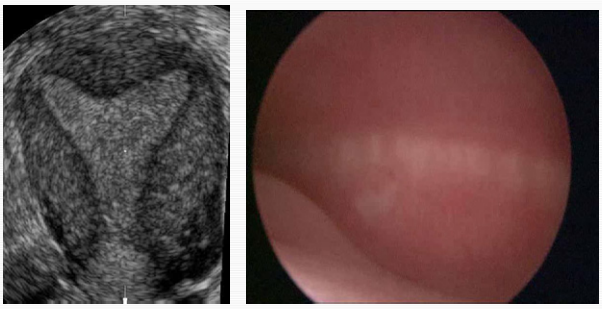

Ultrazvočni kriteriji za uterus subseptus in uterus arquatus

Uterus arquatus

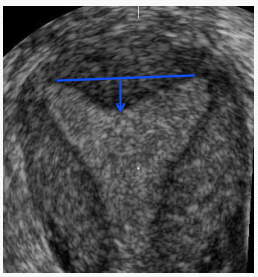

fundal indentation 1-1.5 cm deep, angle >90˚

Uterus subseptus

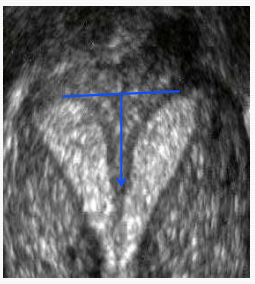

fundal indentation >1.5 cm deep, angle <90˚

Troiano R N , McCarthy S M Radiology 2004;233:19-34

Ultrazvočni kriteriji za ločevanje uterusa septusa od uterusa bikornisa

Bicornuate uterus | Septate uterus

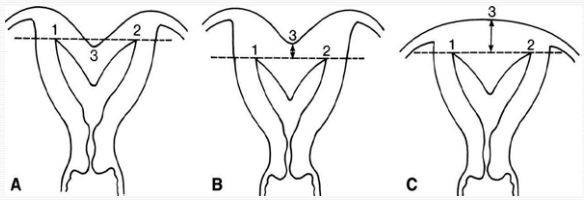

When apex is more than 5 mm (arrow) above the line, uterus is septate.

In uterus septus external uterine contour may be convex, flat, or mildly (<1.0-cm) concave

Troiano R N , McCarthy S M Radiology 2004;233:19-34

CONUTA klasifikacija razvojnih nepravilnosti maternice (2012)

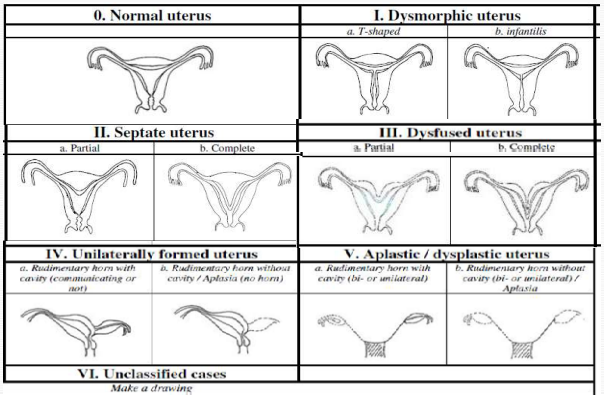

CONUTA diagnostični kriteriji razvojnih nepravilnosti maternice (2012)

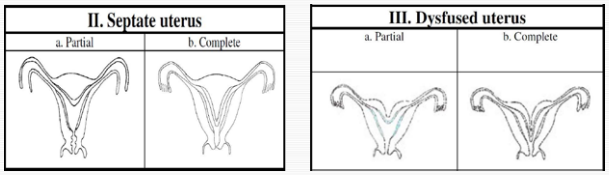

A septum is defined any indentation at the midline level exceeding at least by 50% (half) the uterine wall thickness.

An abnormal uterine outline is defined as any fundal indentation exceeding at least half of the uterine wall thickness in the midline level.

Grimbizis GF and Campo R. Gynecol Surg 2012

Diagnostične metode za odkrivanje razvojnih nepravilnosti maternice

- Histeroskopija in laparoskopija
- Histerosalpingografija (HSG)
- Nuklearna magnetna resonanca (NMR)
- Ultrazvočne preiskave:
  - transabdominalna (2D, 3D)
  - transvaginalna (2D, 3D)
  - HyCoSy

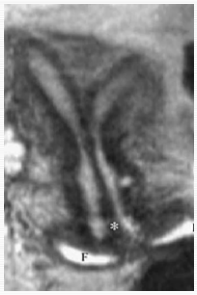

Diagnostične metode za ugotavljanje RNM

Histerosalpingografija (HSG)

- ne omogoča ugotavljanje zunanjih kontur maternice in merjenja debeline stene

- le za neobstruktivne RNM

Diagnostične metode za ugotavljanje RNM

Laparoskopija in histeroskopija

- nekoč„zlati standard" pri odkrivanju RNM"
- zanesljivost ?

- invazivnost
- visoka cena

Diagnostične metode za ugotavljanje RNM

Nuklearna magnetna resonanca-NMR

- zanesljivost
- ločuje fibrozno tkivo od miometrijskega tkiva septuma

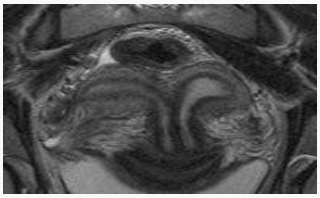

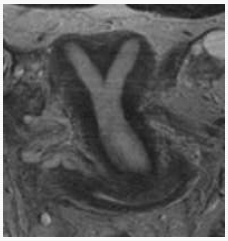

- visoka cena

Odkrivanje RNM: prerezi

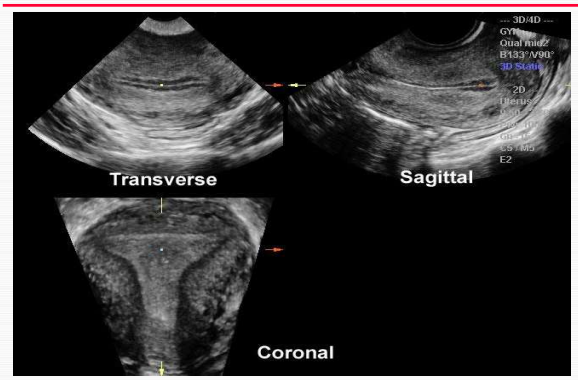

Meritve potrebne za ugotavljanje RNM

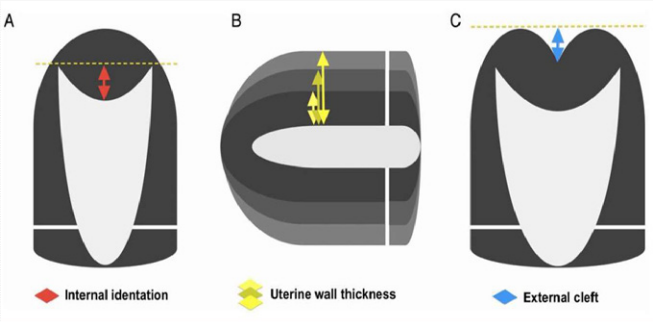

Diagnostične metode za ugotavljanje RNM
Transabdominalna sonografija 2D

- neinvazivnost
- nizka cena
- ugotavljanje uroloških anomalij
- ugotavljanje obstruktivnih RNM
- slabša zanesljivost v primerjavi s TVS

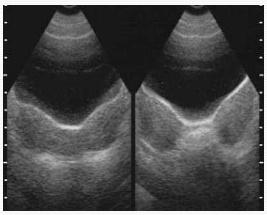

Diagnostične metode za ugotavljanje RNM
Transabdominalna sonografija

- obstruktivne razvojne nepravilnosti

Diagnostične metode za ugotavljanje RNM
Transvaginalna sonografija 2D

Običajno ni možen prikaz v koronarni ravnini.

Pregled oblikovanosti fundusa uterusa je manj zanesljiv.

Zanesljivost odvisna od izvežbanosti preiskovalca (senzitivnost 70-90%).

Diagnostične metode za ugotavljanje RNM
Transvaginalna sonografija – prečni prerezi

normalna m.

pregrajena m.

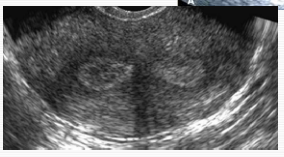

dvoroga m.

Diagnostične metode za ugotavljanje RNM
Transvaginalna sonografija 2D

- pregrajena ali dvoroga MV ?

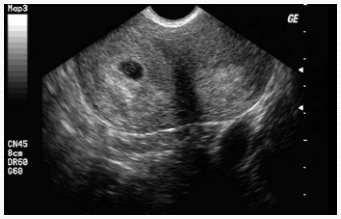

Diagnostične metode za ugotavljanje RNM
Transvaginalna sonografija 2D

- težja indentifikacija nekaterih RNM
- subjektivnost
- ustrezni pogoji

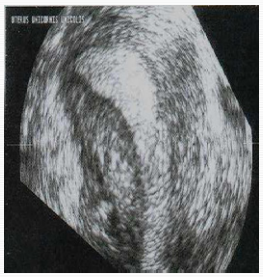

Diagnostične metode za ugotavljanje RNM
Trodimenzionalni ultrazvok-3D

Diagnostične metode za ugotavljanje RNM
Transvaginalna sonografija 3D

Uterus may be examined in an infinitive number of planes.

Visualise the uterus in the coronal plane with the internal and external contours of the fundus.

Provides informations on the cervix, the uterine cavity, the uterine wall and the external contour.

Objective and measurable representation.

Diagnostične metode za ugotavljanje RNM
Transvaginalna sonografija 3D

- prikaz površine maternice

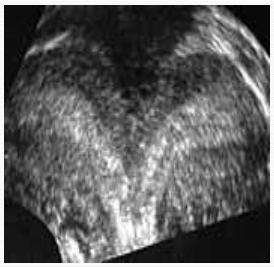

Odkrivanje RNM : Trodimenzionalni UZ

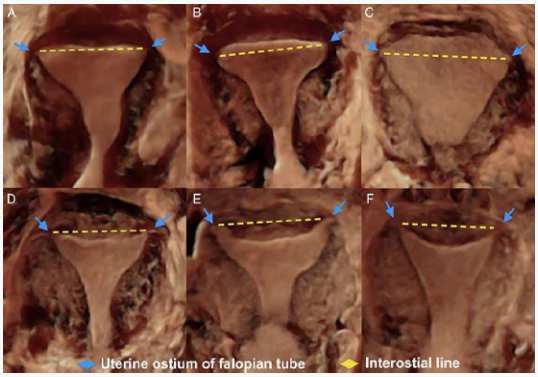

Diagnostične metode za ugotavljanje RNM
Transvaginalna sonografija 3D

- možnost objektivnega merjenja

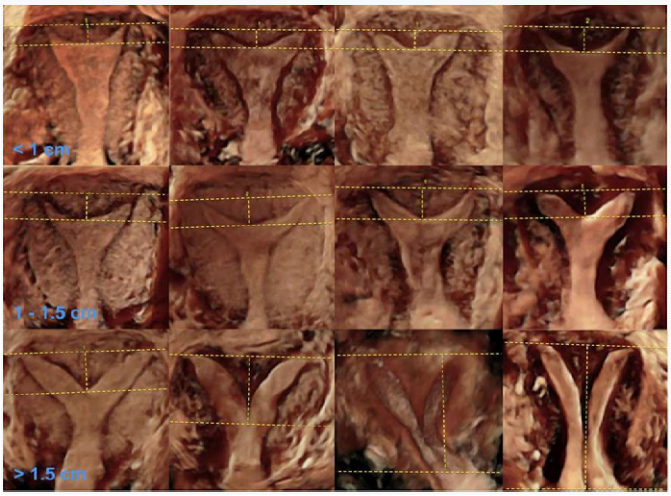

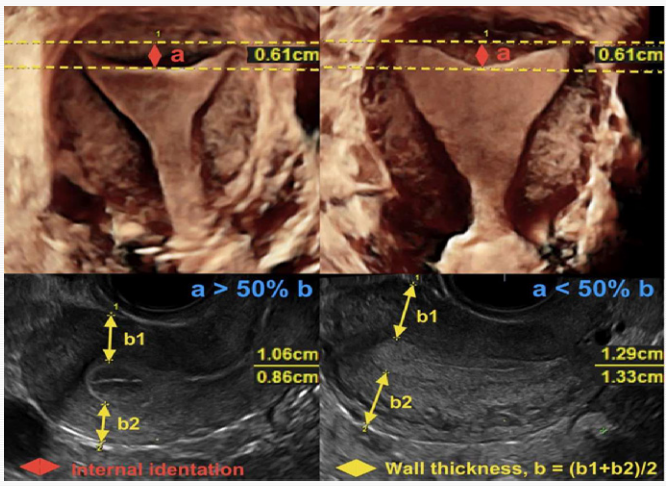

Congenital Uterine Malformation by Experts (CUME): better criteria for distinguishing between normal/arcuate and septate uterus?

A. LUDWIN[1,2], W. P. MARTINS[3,4], C. O. NASTRI[4], I. LUDWIN[1,2], M. A. COELHO NETO[3], V. M. LEITÃO[3], M. ACIÉN[5], J. L. ALCAZAR[6], B. BENACERRAF[7], G. CONDOUS[8], R.-L. DE WILDE[9], M. H. EMANUEL[10,11], W. GIBBONS[12], S. GUERRIERO[13], W. W. HURD[14], D. LEVINE[15], S. LINDHEIM[16], A. PELLICER[17], F. PETRAGLIA[18] and E. SARIDOGAN[19]

Normal vs septate uterus

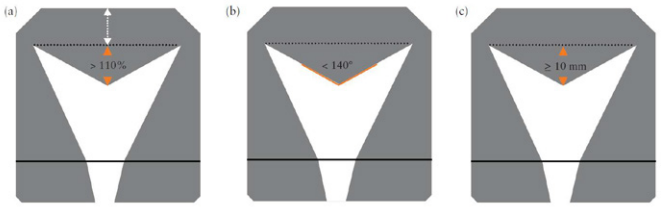

Ultrasound Obstet Gynecol 2018; **51**: 101–109

Congenital Uterine Malformation by Experts (CUME): better criteria for distinguishing between normal/arcuate and septate uterus?

A. LUDWIN[1,2], W. P. MARTINS[3,4], C. O. NASTRI[4], I. LUDWIN[1,2], M. A. COELHO NETO[3], V. M. LEITÃO[3], M. ACIÉN[5], J. L. ALCAZAR[6], B. BENACERRAF[7], G. CONDOUS[8], R.-L. DE WILDE[9], M. H. EMANUEL[10,11], W. GIBBONS[12], S. GUERRIERO[13], W. W. HURD[14], D. LEVINE[15], S. LINDHEIM[16], A. PELLICER[17], F. PETRAGLIA[18] and E. SARIDOGAN[19]

Table 1 Number of normal/arcuate and septate uteri according to original ESHRE-ESGE[14] and ASRM[6] criteria and decision made most often by experts using subjective judgment (CUME) of coronal view of uterus from three-dimensional ultrasound

Guideline	*Normal/arcuate*	*Septate*	*Gray-zone*
ESHRE-ESGE*	20	80	0
ASRM†	82	5	13
CUME	82	18	0

Ultrasound Obstet Gynecol 2018; **51**: 101–109

Odkrivanje RNM : Trodimenzionalni UZ

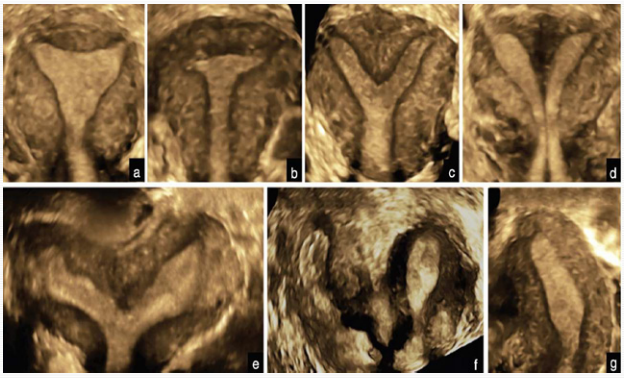

Diagnostične metode za ugotavljanje RNM

Transvaginalna sonografija 3D

- visoka zanesljivost
- primeren za vse vrste RNM
- prikaz željenega prereza

- prikaz maternične površine
- krajši čas trajanja preiskave
- možnost dokumentacije
- visoka cena ?

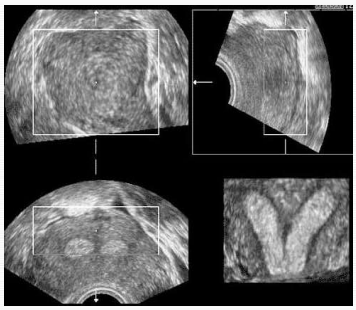

Diagnostične metode za ugotavljanje RNM

Kontrastna histerosonografija-HyCoSy

- izboljša zanesljivost TVS
- distenzija maternične votline
- ni pomembna debelina endometrija
- podatki o prehodnosti jajcevodov

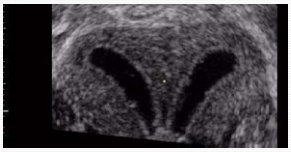

ULTRAZVOK V REPRODUKTIVNI MEDICINI

Dr. Vida Gavrić Lovrec, dr. med.

UKC MARIBOR Univerzitetni klinični center Maribor

Ultrazvok v reproduktivni medicini

Vida Gavrić Lovrec
Oddelek za reproduktivno medicino in ginekološko endokrinologijo
Klinika za ginekologijo in perinatologijo



1

Reproductive medicine

Definition

A branch of medicine concerned with the morphology, physiology, biochemistry, and pathology of reproduction in humans and other animals, and on the biological, medical, and veterinary problems of fertility and lactation. It includes ovulation induction, diagnosis of infertility and recurrent pregnancy loss, and assisted reproductive technologies such as embryo transfer, in vitro fertilization, and intrafallopian transfer of zygotes.

USA National Library of Medicine, 2003

2

Infertility: definition, prevalence

- Infertility is failure to achieve pregnancy within 12 month of unprotected intercourse or therapeutic donor insemination in women younger than 35 years or within 6 month in women older than 35 years;
- Infertility affects up to 15 % of couple;
- Expeded evaluation and start of treatment in women older than 35 years;
- Immediate evaluation in known cause of infertility (irregular menstrual periods, known tubal disease or advanced endometriosis).

ACOG Committee Opinion, Obstet Gynecol 2019, WHO 2020

3

Vzroki za neplodnost

- Problem ženske?
- Prizadetost obeh
- Pozno reproduktivno obdobje.

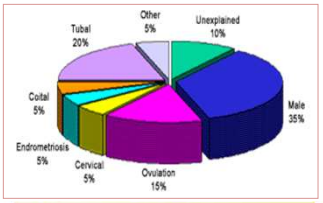

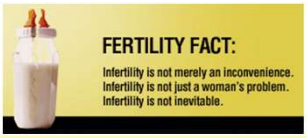

4

Diagnostic workup of infertile couple

- History
- Spermiogram (WHO)
  - Volumen: ≥ 1.5 ml
  - concentration: ≥ 15 mil/ml
  - sperm count: ≥ 39 mil
  - mobility: ≥ 40% mobile, ≥ 32 % progresivly mobile,
  - viability: ≥ 58%
  - morphology ≥ 4 %.

- Endocrinological profile (progesteron, PRL, TSH)
- Ovarian reserve testing (**AFC**, AMH)
- **Imaging,**
- **Invasive diagnostics (hysteroscopy, laparoscopy).**

5

The role of transvaginal ultrasound in reproductive medicine

- Evaluation of anatomy and physiology of the reproductive tract,
- Diagnosing abnormalities,
- Treatment.

6

Zgodovina vaginosonografije

- Kratochwill 1972: vizualizacija folikla s statičnim b-modom

Alfred Kratochwil
c. 1966

Vaginal A-scan from KretzTechnik circa 1968

- Hackeloer, 70.leta: spremljanje razvoja folikla

P. Kemeter, W. Feichtinger

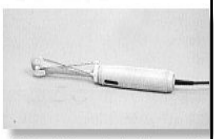
Kretztechnik's mechanical rotary vaginal scanner in 1985 with puncture attachment

7

Temeljna ultrazvočna preiskava pri obravnavi neplodnosti: struktura in funkcija

Med 10. in 12. dmc: **one-stop fertility clinic**

- uterus;
- endometrij;
- jajčnika;
- dominantni folikel;
- jajcevodi;
- Douglasov prostor;
- pretoki.

Nargund G. Ultrasound Obstet Gynecol 2002;20:107-11.

8

Uterus

- Lega, velikost, ehogenost, mobilnost,
- Nepravilnosti.

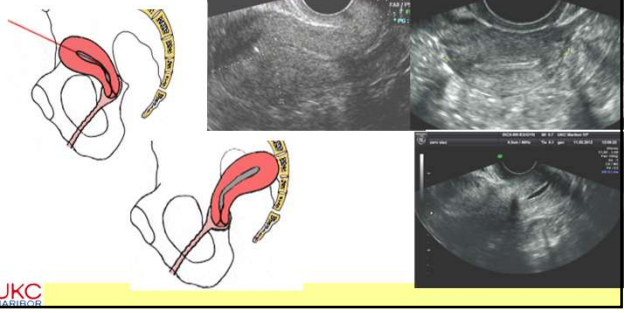

9

Endometrij

- > 7 mm, trislojen, dvojna debelina
- CD endometrija (spiralne arterije znotraj triple layer).

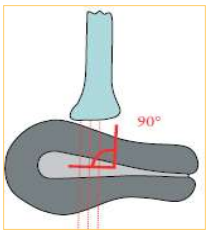

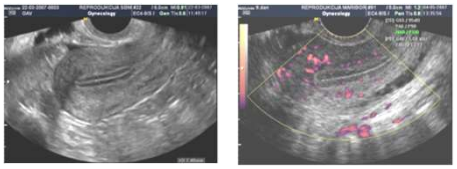

IETA Group

10

Nepravilnosti maternične votline – endometrijski polipi

- Hiperehogeni
- Ena žila

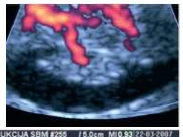

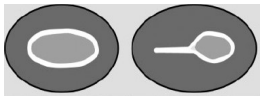

11

Endometrijski polipi

Uspešnost HS ablacije, RCT, 2x večji delež zanositve



Cochrane Database of Systematic Reviews 2013

Bosteels J in sod., Hum Reprod Update 2010

12

Nepravilnosti maternice - miomi

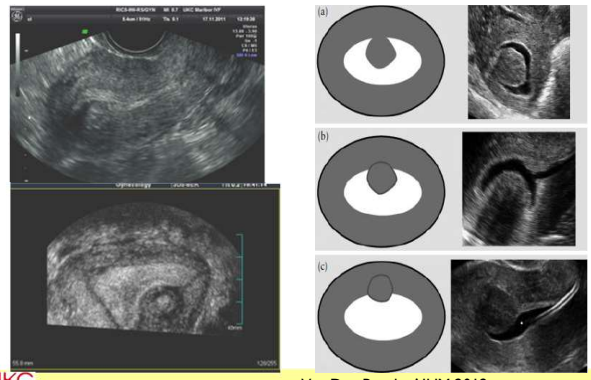

Van Den Bosch, AJUM 2012

13

Miomi in zanositev

RCT; HS op vs. ekspektativni pristop, malo število, nejasna definicija

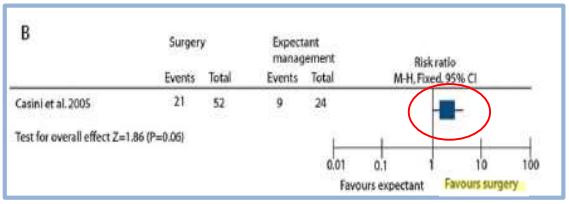

Bosteels J in sod., Hum Reprod Update 2010, Cochrane Database of Systematic Reviews 2013

14

Adenomioza in UZ

Ultrasound Obstet Gynecol 2015; 46: 284–298
Published online 10 August 2015 in Wiley Online Library (wileyonlinelibrary.com). DOI: 10.1002/uog.14806

Terms, definitions and measurements to describe sonographic features of myometrium and uterine masses: a consensus opinion from the Morphological Uterus Sonographic Assessment (MUSA) group

T. VAN DEN BOSCH*#, M. DUEHOLM†#, F. P. G. LEONE‡, L. VALENTIN§, C. K. RASMUSSEN†, A. VOTINO¶, D. VAN SCHOUBROECK*, C. LANDOLFO**, A. J. F. INSTALLÉ†††‡, S. GUERRIERO§§, C. EXACOUSTOS¶¶, S. GORDTS***, B. BENACERRAF†††, T. D'HOOGHE‡‡‡, B. DE MOOR†††‡, H. BRÖLMANN§§§, S. GOLDSTEIN¶¶¶, E. EPSTEIN^, T. BOURNE*~ and D. TIMMERMAN*

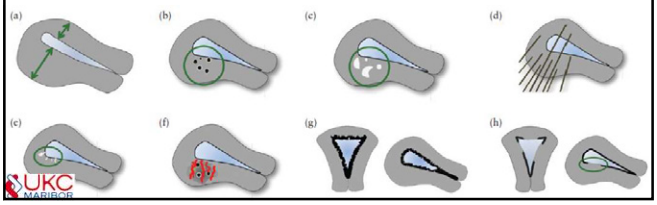

15

Adenomioza

- Asimetrična zadebelitev miometrija,
- paralelne sence,
- miometrijske ciste (**specifičnost 98%**),
- hiperehogeni otočki, nehomogen miometrij (**senzitivnost 88 %**),
- neostro omejene mase v miometriju.

Exacoustos in sod., 2011

16

Adenomioza in 3D UZ

- Povezana s spremembami v endometrijsko-miometrijski junctional zone (JZ);
- penetracija endometrijskih žlez globje od 2,5 mm ali ¼ JZ kaže na adenomiozo.

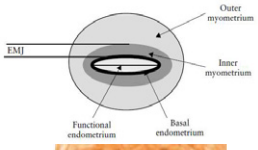

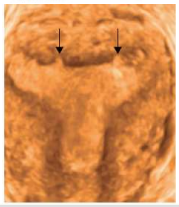

Naftalin, Jurkovic. *Ultrasound Obstet Gynecol 2009*

17

Prirojene nepravilnosti maternice

AFS, 1988

- Spontani splav,
- Prezgodnji porod,
- neplodnost.

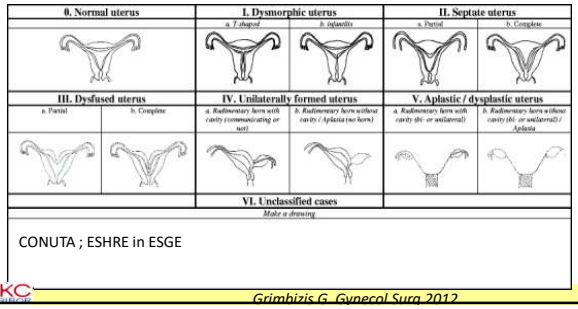

CONUTA ; ESHRE in ESGE

Grimbizis G. Gynecol Surg 2012

18

Prirojene nepravilnosti maternice - diagnostika

razred Ia (pravilna identifikacija in klasifikacija, **točnost > 90%)**
- Histeroskopija in laparoskopija
- SHG
- 3D US

razred Ib (točna identifikacija**(točnost > 90%)**, brez možnosti razporeditve v ustrezne podtipe)
- histeroskopija

razred II (točna identifikacija **(točnost < 90%)**
- HSG
- 2D US

razred III (negotova točnost)
- MRI
- Klinični pregled med nosečnostjo ali porodom.

Saravelos SH et al. , HRU 2008

19

Prirojene nepravilnosti maternice

Prevalenca ob uporabi optimalnih preiskavnih metod

- v neselekcionirani populaciji **5.5%**
- pri neplodnih ženskah **8%**
- pri ženskah s spontanimi splavi **13.3%**
- spontani splavi in neplodnost **24.5%**

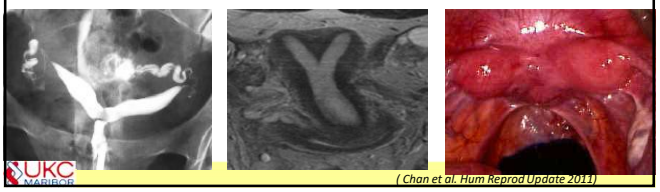

(Chan et al. Hum Reprod Update 2011)

20

Diagnosing congenital uterine anomalies

CONUTA recommendations:
- 2D US: screening in low risk patients,
- 3D US: in high risk patients (infertility, pregnancy loss, preterm labour),
- MRI in selected cases (complex anomalies).

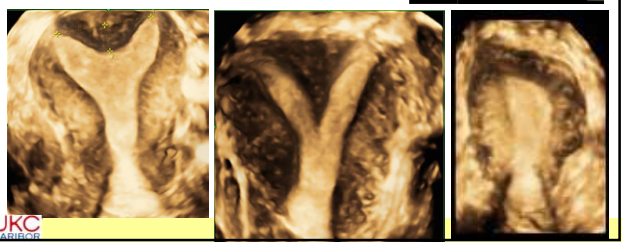

21

Intrauterine sinehije

- Trački tkiva z ehogenostjo miometrija,
- Niso pokriti z endometrijem,
- Podatkov o uspešnosti zdravljenja ni.

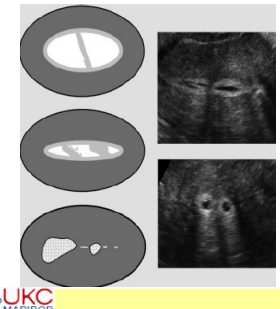

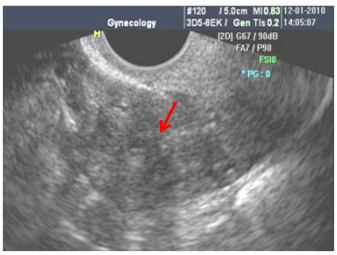

22

Istmokela (Caesarean scar defect, niche)

- Defekt v miometriju spodnjega uterinega segmenta;
- AUB, zmanjšana plodnost (↓ PR and LBR).

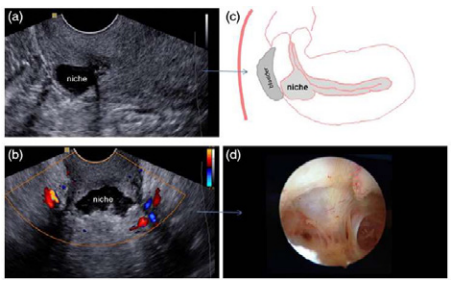

Vervoort et al, Human Reproduction 2015

23

Ultrasonographic anatomy of the ovaries

- Position
- Size (three diameters, volume)
- Morphology:
  - Dominant follicle,
  - Antral follicle count
- Mobility, tenderness

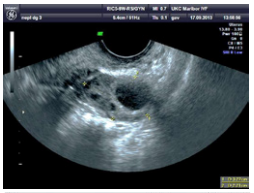

24

Funkcionalne in patološke spremembe v jajčnikih

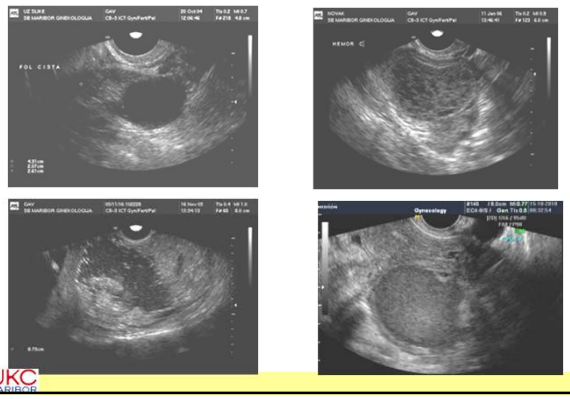

25

AFC (antral follicle count)

- Število vidnih foliklov (2 – 9 mm) pri TVUZ,
- Med 2. in 5. dmc.,
- AFC korelira z ovarijskim odgovorom na stimulacijo,
- majhna intericiklična in interobserver variabilnost.

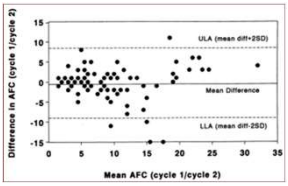

ACOG 2015

26

Antralni folikli in starost

Scheffer GJ et al. Fertil Steril 1999;72:845-51.

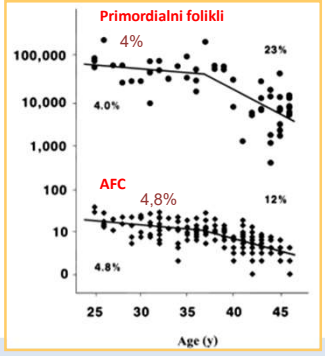

27

Ultrasound Obstet Gynecol 2018; 51: 10–20
Published online in Wiley Online Library (wileyonlinelibrary.com). DOI: 10.1002/uog.18945

Counting ovarian antral follicles by ultrasound: a practical guide

M. A. COELHO NETO[1], A. LUDWIN[2], A. BORRELL[3], B. BENACERRAF[4], D. DEWAILLY[5], F. DA SILVA COSTA[6], G. CONDOUS[7], J. L. ALCAZAR[8], L. JOKUBKIENE[9], S. GUERRIERO[10], T. VAN DEN BOSCH[11] and W. P. MARTINS[1,12]

Technique	*Characteristics*
Real-time 2D-US	- Standard use in routine clinical practice - Relatively quick - Allows assessment of whether structures 'slide' on application of pressure, and therefore discernment of intra- to paraovarian structures - Allows application of Doppler ultrasound; useful in case of doubt as to whether structure is follicle or vessel - Relatively long scan time - Does not allow offline analysis, which would be useful for training, to resolve uncertainties and for audit purposes
Cine-loop 2D-US	- Same characteristics as real-time 2D-US - Reduces scan time - Allows offline analysis
3D manual mode	- Better reproducibility compared with 2D methods - Requires specifically trained sonologists and particular ultrasound systems (less widely available and more expensive than standard machines) - Allows use of rendering mode with thin slice, which enhances contrast, making follicles easier to identify - Inversion mode allows complete view of all follicles within volume, but requires specifically trained sonologists and particular ultrasound systems (less widely available and more expensive than standard machines)
SonoAVC	- Semi-automatic method - Counts and measures all follicles - Frequently requires correction of problems by manual post-processing: e.g. to include follicles that have not been identified, to exclude extraovarian structures or tissue incorrectly identified as follicles, or to separate follicles incorrectly identified as being only one - Requires specifically trained sonologists and particular ultrasound systems (less widely available and more expensive than standard machines)

28

Ultrasound Obstet Gynecol 2018; 51: 10–20
Published online in Wiley Online Library (wileyonlinelibrary.com). DOI: 10.1002/uog.18945

Counting ovarian antral follicles by ultrasound: a practical guide

M. A. COELHO NETO[1], A. LUDWIN[2], A. BORRELL[3], B. BENACERRAF[4], D. DEWAILLY[5], F. DA SILVA COSTA[6], G. CONDOUS[7], J. L. ALCAZAR[8], L. JOKUBKIENE[9], S. GUERRIERO[10], T. VAN DEN BOSCH[11] and W. P. MARTINS[1,12]

Table 2 Suggestion of how to interpret follicle count in general gynecological practice and before ovarian stimulation in fertility centers

Nomenclature	*FNPO*	*Interpretation in clinical practice*
Oligofollicular or low follicle count	1–3	Low ovarian reserve and increased risk of menopause in next 7 years*
Normofollicular or normal follicular count	4–24	Normal follicle count for women of reproductive age
Multifollicular or high follicle count	≥ 25	High risk of hyperandrogenism
Nomenclature	*Total AFC*	*Interpretation for ovarian stimulation*
Very low functional ovarian reserve or very small number of recruitable follicles	0–4	Very high risk of poor response to ovarian stimulation and reduced chance of pregnancy
Low functional ovarian reserve or small number of recruitable follicles	5–8	High risk of poor response to ovarian stimulation
Normal functional ovarian reserve or normal number of recruitable follicles	9–19	Expected normal response to ovarian stimulation
High functional ovarian reserve or large number of recruitable follicles	≥ 20	High risk of excessive ovarian response and OHSS

29

International evidence-based guideline for the assessment and management of polycystic ovary syndrome 2018

Rotterdamski kriteriji za PCOS, 2003:

1. Oligo/amenoreja,
2. Hiperandrogenizem,
3. PCOM: ~~≥12 foliklov premera 2-9 mm ali volumen jajčnika ≥ 10cm³~~.

≥ 20 foliklov premera 2-9 mm
ali volumen jajčnika ≥ 10cm³

30

PCOM (polycystic ovarian morphology)

- UZ se naj ne uporablja za diagnozo PCOS ob ginekološki starosti < 8 let, zaradi velike incidence multifolikularnih jajčnikov v tej starosti;
- Prag za postavljanje diagnoze PCOM se mora spreminjati glede na razvoj UZ tehnologije, potrebno določiti starostno specifične vrednosti za PCOM;
- Transvaginalni pristop je zaželen;
- **Vaginalna sonda 8 MHz, število foliklov na jajčnik > 20 (FNPO) ali volumen jajčnika > 10 ml, ob odsotnosti CL, dominantnega folikla ali cist;**
- Starejša UZ tehnologija ali transabdominalni UZ: volumen jajčnika.

International evidence-based guideline for the assessment and management of polycystic ovary syndrome 2018

31

PCOM (polycystic ovarian morphology)

Ni zadostnih dokazov za uporabo drugih UZ parametrov za postavljanje diagnoze PCOS, npr.

- Obseg jajčnika,
- Maksimalno število foliklov v eni ravnini,
- Periferna distribucija foliklov,
- Ehogenost strome,
- Kombinacija velikosti foliklov in volumna jajčnikov....

International evidence-based guideline for the assessment and management of polycystic ovary syndrome 2018

32

FSH 24 IE/L 2. dmc

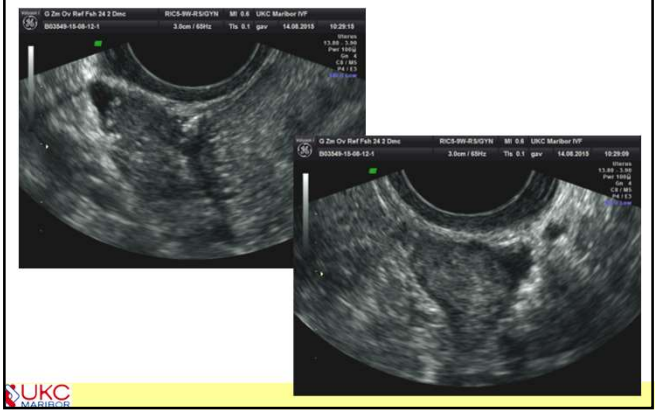

33

Ultrazvočna preiskava jajcevodov

Vidni ko

- so obdani s tekočino

- napolnjeni stekočino - hidrosalpinksi
  - predstavljajo 26 % - 30 % tubarne neplodnosti;
  - manj kot 50 % se jih odkrije z UZ.

34

Hystero-Salpingo-Foam Sonography

- Saline Uterine cavity
- Hyperchogenic contrast (Exem pena)

- Diagnostic aacuracy of HyFoSy compared to laparoscopy and chrome dye pertubation was between **92,6% - 95,8%.**

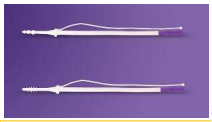

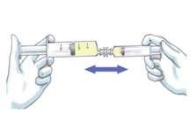

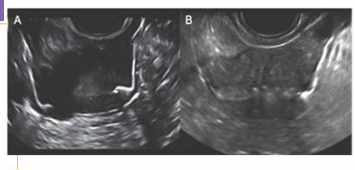

Ludwin et al. Hum Reprod 2018

35

Hidrosalpinksi in zdravljenje

Kirurška korekcija : odvisna od morfoloških značilnosti (14 % – 51 %)

Zunajtelesna oploditev

- Laparoskopska salpingektomija ⇒
  verjetnost za zanositev OR 2.31, 95% CI 1.48- 3.62
  verjetnost za nosečnost OR 2.14, 95% CI1.23 – 3.73
- Laparoskopska proksimalna okluzija
  verjetnost za klinično nosečnost 4.66, 95% CI2.47 – 10.01
- Aspiracija tekočine ?

Cochrane Database of Systematic Reviews 2010.

36

Douglasov prostor

Tekočina

- Pri ženskah v reproduktivni dobi je v Douglasovem prostoru 15 – 25 ml tekočine,
- Zarastline.

37

Ultrasound Obstet Gynecol 2016; 48: 318–332
Published online 28 June 2016 in Wiley Online Library (wileyonlinelibrary.com). DOI: 10.1002/uog.15955

Systematic approach to sonographic evaluation of the pelvis in women with suspected endometriosis, including terms, definitions and measurements: a consensus opinion from the International Deep Endometriosis Analysis (IDEA) group

Dynamic ultrasonography	Routine evaluation of uterus and adnexa (+ sonographic signs of adenomyosis/presence or absence of endometrioma)	First step
	Evaluation of transvaginal sonographic 'soft markers' (i.e. site-specific tenderness and ovarian mobility)	Second step
	Assessment of status of POD using real-time ultrasound-based 'sliding sign'	Third step
	Assessment for DIE nodules in anterior and posterior compartments	Fourth step

38

UZ preiskava sprednjega in zadnjega kompartmenta

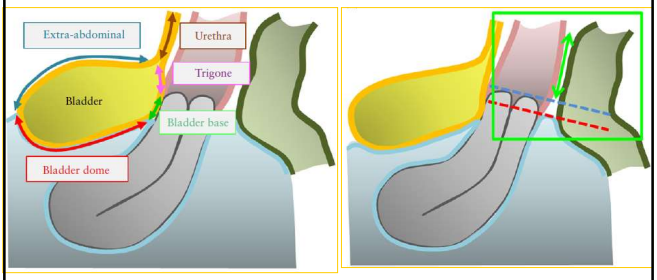

Guerriero and Condous et al. *Ultrasound Obstet Gynecol* 2016; 48: 318–332.

39

UZ preiskava sprednjega in zadnjega kompartmenta

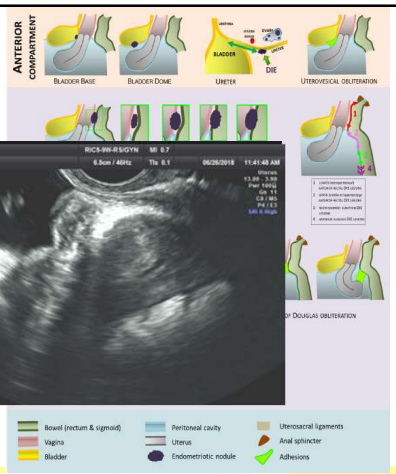

Guerriero and Condous et al. *Ultrasound Obstet Gynecol* 2016; 48: 318–332.

40

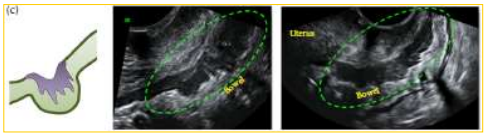

Guerriero and Condous et al. *Ultrasound Obstet Gynecol* 2016; 48: 318–332.

41

Role of US in infertility treatment

- Monitoring of follicular development in
  - natural cycle,
  - Ovarian stimulation in anovulatoty patients,
- ART
  - Controlled ovarian hyperstimulation,
  - Follicular aspiration,
  - Embryo transfer,
  - Diagnostics and management of complications of ART.

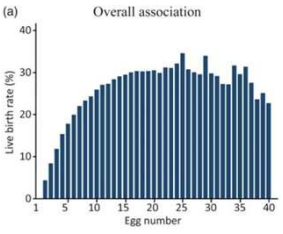

Sunkara et al, Hum Reprod 2011

42

Ultrazvočno spremljanje hormonsko vzpodbujanega ciklusa - začetek

- folikli < 10 mm;
- folikularne ciste (GnRH agonists);
- AFC,
- endometrij.

43

Ultrazvočno spremljanje hormonsko vzpodbujanega ciklusa: dan 6 – 8

- Premer foliklov,
- Število foliklov,
- Debelina endometrija,
- Ehografski tip endometrija,
- Serumska koncentracija estradiola,
- Dnevna rast premera folikla.

- Stimulacija s klomifen citratom

Vlaisavljevic V in sod., Int J Gynecol Obstet 1992;39:227-31.

44

Kriteriji za aplikacijo hCG

- Optimalni delež uspešnih aspiracij, delež oploditev in razvoja zarodka pri premerih > 12 – ≤ 24 mm;
  (*Wittmaack et al. Fertil Steril 1994)*
- Trije folikli 15 -19 mm (a GnRH) *(Devroey P et al. Hum Reprod 2009*)
- Število foliklov primerne velikosti izgleda bolj pomembno kot velikost vodilnega folikla
- **Prepoznava bolnic z velikim tveganjem za OHSS**

45

Aspiracija foliklov

- 36 ur po aplikaciji hCG,
- analgezija, anestezija,
- profilaktična uporaba antibiotikov.

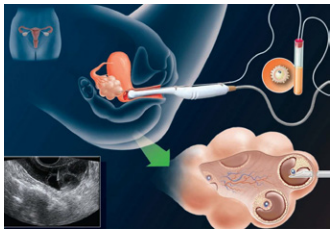

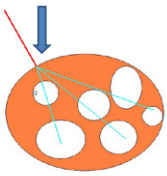

46

Prenos zarodkov

- Najmanj preučevan
- Težek ET: subjektivna ocena, krči, kri na katetru,
- Napovedni dejavnik za slab izid (PR težek vs lahek ET 22,3 % vs 31,6 %).

- Clinical touch ET;
- Ultrazvočno voden (ultrasound-guided ET),
- Večji delež nosečnosti po UGET (C.ochrane Database of Syst. Rev 2010)

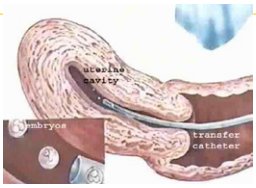

47

Ohranitev reproduktivne sposobnosti

- Pred zdravljenjem rakavih bolezni (KT, RT);
- Kronične napredujoče bolezni (endometrioza),
- **Social freezing**

- Vitrifikacija zarodkov,
- vitrifikacija jajčnih celic,
- Zamrzovanje tkiva jajčnika.

48

Treatment of ART complications

- Complications of OPU (intraabdominal bleeding),
- Ovarian torsion,
- OHSS (assessment of ascites, pleural effusion and pericardial effusion),
- Diagnosing multiple, heterotopic or ectopic pregnancy,
- Reduction of multiple pregnancy.



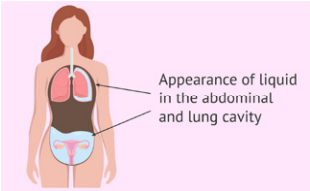

49

- Potrditev nosečnosti

"No, you weren't downloaded. Your were born."

50

ULTRAZVOČNI PREGLED NORMALNE NOSEČNOSTI

Doc. dr. Vilma Kovač, dr. med.

Ultrazvočni pregled normalne zgodnje nosečnosti

Vilma Kovač
Oddelek za reproduktivno medicino in ginekološko endokrinologijo
Klinika za ginekologijo in perinatologijo
UKC Maribor

1

TRANSVAGINALNA ULTRAZVOČNA PREISKAVA DO 12. TEDNA NOSEČNOSTI

- Zaradi vedno večje tehnološke dovršenosti in visoke ločljivosti tipal omogoča transvaginalna UZ preiskava diagnozo nosečnosti in pregled anatomskih struktur ter meritve zarodka že v zgodnji nosečnosti.
- Nosečnost v prvem tromesečju predstavlja most med področjem ginekologije in področjem porodništva.

2

INDIKACIJE ZA TV UZ PREISKAVO V ZGODNJI NOSEČNOSTI

1. Diagnoza nosečnosti
2. Diagnoza intrauterine ali ekstrauterine nosečnosti
3. Potrditev vitalnosti ploda (srčna akcija, gibi)
4. Osnovna biometrija in določitev gestacijske starosti
5. Razlikovanje enoplodne in večplodne nosečnosti
6. Odkrivanje komplikacij in znamenj spontanega splava
7. Diagnoza zgodnjih pokazateljev kromosomopatij in malformacij ploda

3

- V 3. tednu se blastocista površinsko implantira v endometrij
- V 4. tednu se implantacija konča, endometrij postane decidua.
- Primarni RM izgine
- 27. -28. dan mc nastane sekundarni RM.

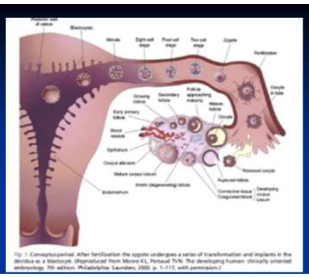

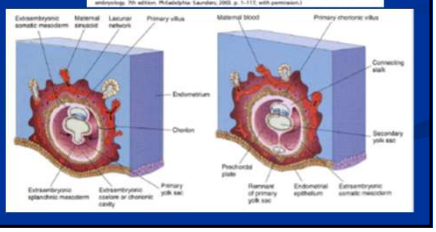

4

4. IN 5. TEDEN NOSEČNOSTI

- Gestacijska vrečka (obroček, GO) znotraj decidualno spremenjenega endometrija, ki izpolnjuje maternično votlino, je najzgodnejši UZ znak normalne nosečnosti!
- GO lahko vidimo že pri 4 ½ tedna, zagotovo pa že v začetku 5. tedna amenoreje.
- GO je hipoehogena, ovalna struktura, omejena je s hiperehogenim robom in je običajno lokaliziran asimetrično v maternični votlini – v sprednjem ali zadnjem listu endometrija.
- Ima enako obliko pri pregledu v dveh ravninah!

5

- Sonolucentni center GO je horionska votlina izpolnjena s tekočino.
- Vsebuje že amnion, embrionalni disk, rumenjakov mehurček. (ne vidimo)
- V zgodnji gestaciji je celoten GO obdan s primarnimi resicami, ki so locirane asimetrično. Resice na embrionalnem polu rastejo in se razvejijo v sekundarne in terciarne resice in razvije se horion frondosum (placenta), preostale primarne resice regredirajo in postanejo horion laeve.

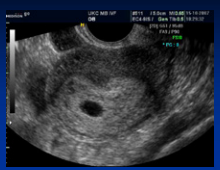

6

ZNAČILNOSTI GO

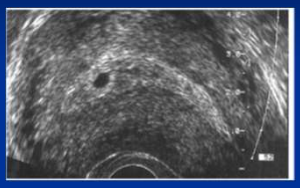

- Ehogenost roba mora biti večja od ehogenosti miometrija!
- GO se nahaja bodisi v fundusu bodisi v srednjem ali zgornjem delu uterusa in ni v endometrijskem kanalu

7

- Hiperehogeni rob okrog GO je sestavljen iz dveh koncentričnih obročev (horion, decidua) - *horionsko – decidualni kompleks.*
- **Znak dvojnega decidualnega obroča - *double decidual sac sign*,** ki omogoča razlikovaje med psevdo GO. Med dvema plastema decidue se nahaja prosta tekočina.
- V tem času se pojavi RM!
- V petem tednu amenoreje je GO velik 5 mm in raste 1- 2 mm dnevno.

8

Double decidual sac sign

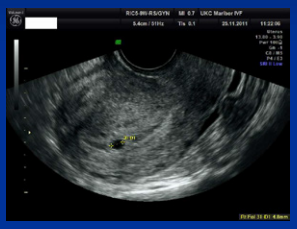

Fig. 5. Double decidual sac sign. Two layers of decidua are separated by fluid in the uterine cavity. The decidua capsularis (*short arrow*) surrounds the developing gestational sac, and the decidua parietalis (*long arrow*) is seen on the opposite wall of the uterus.

9

Intradecidual sign

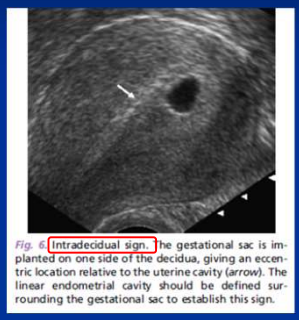

Fig. 6. Intradecidual sign. The gestational sac is implanted on one side of the decidua, giving an eccentric location relative to the uterine cavity (*arrow*). The linear endometrial cavity should be defined surrounding the gestational sac to establish this sign.

- Označuje področje, kjer je blastocista potopljena v zadebeljeno deciduo.
- Ekscentrična lega je posledica vraščanja GO v deciduo in vspostavljanja oskrbe s krvjo.
- Prava MV je ločena od GO in vidna kot linearni trak.
- Psevdo GO se nahaja v MV!
- **Intradecidualni znak se pojavi prej kot znak dvojnega obroča (že 25. dan mc) in je bolj zanesljiv znak za potrditev IUN!**
- Pri pregledu v večih ravninah ima enako obliko
- βhCG 2000, premer GO >3mm

10

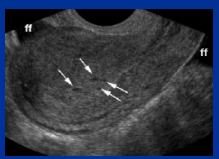

GO moramo ločiti od:

- Ovula Nabothi v zgornjem delu cerviksa
- Decidualnih cist – lahko so v endom. kanalu, jih je več
- Kolekcije tekočine znotraj end. kanala, ki je obdana le z enim decidualnim slojem – psevdo GO.

11

Intrauterino nosečnost potrjujejo

- Double bleb sign
- **Intradecidual sign**
- **Double decidual sac sign**
- Odsotni pri 34 % nosečnosti, kar ne izključuje normalne nosečnosti!

12

5. IN 6. TEDEN NOSEČNOSTI

- Znotraj GO najprej opazimo sekundarni rumenjakov mehurček (RM) in amnijsko vrečko.
- Obdaja ju eksocelomska votlina, ki predstavlja največji del GO.
- RM praviloma vidimo pri velikosti GO 8-10 mm.
- Max. Premer RM je med 5. in 10. tednom **5.6 mm!**
- Število RM določa število amnijski vrečk.

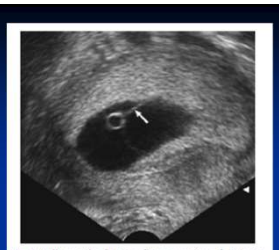

Fig. 8. Yolk sac. The first confirmatory sign of an intrauterine gestation is the visualization of the secondary yolk sac, which is often seen attached to a stalk (*arrow*).

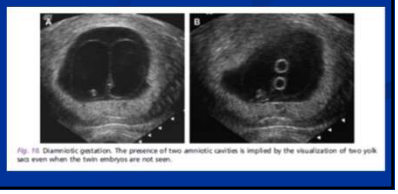

13

RUMENJAKOV MEHURČEK

- Je najzgodnejša UZ vidna struktura znotraj GO!
- Vidimo ga kot hiperehogeno, okroglo strukturo.
- Ima nutritivno, metabolično, hematopoetsko, endokrino in ekskrecijsko funkcijo.
- RM potrjuje intrauterino nosečnost, izključimo lahko pdevdo GO pri GEU
- RM je anatomski pokazatel za lokacijo embrionalnega diska in detekcijo PSU.

14

- RM je z vitelinskim duktusom povezan z embrijem
- Linearno raste do 10.tedna (6mm, notranji premer), nato sledi faza regresije, po 12. tednu ga ne prikažemo več.
- Hiperehogenost RM, premer večji kot 6 mm in manjši kot 2 mm, nepravilna oblika so lahko znamenja za slab izhod nosečnosti (spontani splav) ali za kromosomopatijo.

15

16

Double bleb sign

Fig. 11. Double bleb sign. The yolk sac (*arrow*) and the enlarging amniotic cavity (*double arrows*) form the two blebs that surround the embryo in this 6-week gestation.

- RM in amnij tvorita dva „mehurčka“ med katerima je embrionalni disk.
- Je prehoden fenomen!

17

6. IN 7. TEDEN NOSEČNOSTI

- Konec 5.tedna se na robu RM prikaže embrionalni disk kot manjše hiperehogeno področje.
- PSU lahko zaznamo že pri velikosti embrija 1-2 mm, 34. dan mc.
- V začetku 6. tedna se zgodijo večje spremebe v telesu zarodka. V embrionalnem obdobju se razvijejo vse notranje in zunanje strukture telesa.
- Ko meritev CRL (crown to rump lenght) doseže 5 mm PSU jasno vidimo.
- Od 7. tedna zarodek raste 1 mm dnevno
- Pri CRL 12 mm že jasno vidimo glavico.
- Pri velikosti GO 25 mm zarodek praviloma vidimo!

18

- Zarodek leži v amnijski votlini, RM pa leži v horionski votlini!
- Amnij je jasno viden šele od 7. tedna dalje!
- Horionska votlina, amnijska votlina in CRL rastejo proporcialno do 10. tedna, ko se prične produkcija urina pri plodu, kar poveča amnijsko votlino!
- Amnijska in horionska votlina se „zlijeta“ med 14. in 16. tednom gestacije.

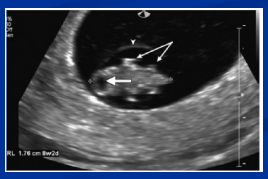

19

Srčni utripi zarodka

- Zaznamo že pri CRL 1-2 mm, v 6. tednu gestacije.
- Pri CRL ≥ 7 mm praviloma moramo videti PSU!
- Frekvenca PSU narašča med 6. in 8. tednom gestacije:
  - 100/min v 6,2.tednu
  - 120/min v 6,3 -7. tednu gestacije.

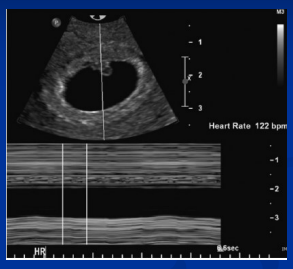

20

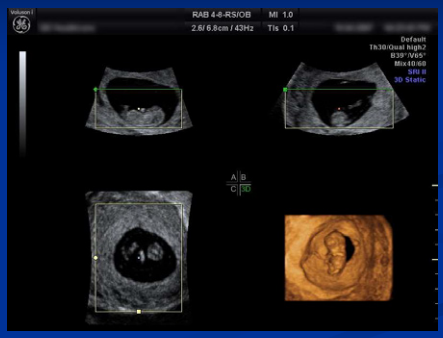

21

8. IN 9. DEVETI TEDEN NOSEČNOSTI

- V 8. tednu praviloma pri plodu opazujemo sekundarne možganske mešičke, hbrtenico, jetra in zasnove za ekstremitete.
- V 8. tednu nosečnosti je CRL 15-20 mm.
- Pri dorzalnem koronarnem preseku v področju hrbta lahko vidimo osifikacijska jedra bodoče hrbtenice in nevralne cevi.
- Ob trupu vidimo hiperehogene strukture, ki predstavljajo ude.

22

- CŽS je v tem času sestavljen iz 5 primarnih možganskuh mehurčkov (prozencefalon, mezencefalon, rombencefalon, telencefalon, diencefalon).
- Najlaže prepoznamo rombencefalni mehurček.

23

Odprt rhombencefalon

- Viden v 8. – 12. tednu kot cistična struktura (3-4 mm) kranialno posteriorno.
- V 9.tednu se razvije v 4. ventrikel.
- Odprt rhombencefalon je normalen pojav!
- Ob koncu prvega tromesečja izgine, pojavijo se mali možgani.

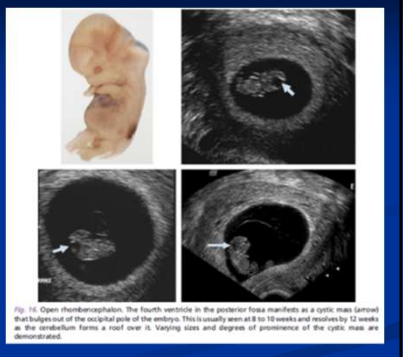

24

- V 9. tednu zarodek meri več kot 20 mm
- Možna je diagnoza akranije, amelije in nuhalno kopičenje tekočine.
- Želodec lahko prvič vidimo v 9. tednu!
- Fiziološko hernijo (v sprednji trebušni steni na izstopišču popkovnice) lahko vidimo od 8. do 12. tedna, šele po tem je možna diagnoza nepravilnosti trebušne stene.
- Največji organ znotraj abdomna so jetra.

25

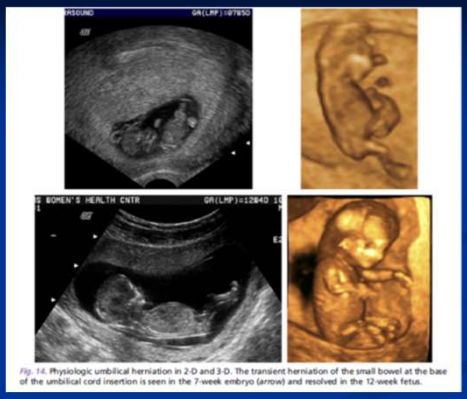

Fig. 14. Physiologic umbilical herniation in 2-D and 3-D. The transient herniation of the small bowel at the base of the umbilical cord insertion is seen in the 7-week embryo (arrow) and resolved in the 12-week fetus.

26

10. – 12. TEDEN NOSEČNOSTI

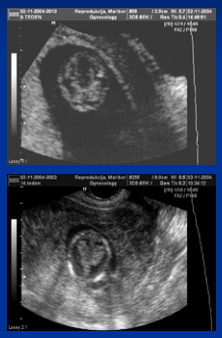

- V začetku 10. tedna velik del CRL predstavlja glava. Nato se rast telesa pospeši, ob koncu 12. tedna se dolžina telesa podvoji.
- V 10. tednu vidimo lateralne ventrikle izpolnjene s hiperehogenim horioidnim pleksusom, ki so ločeni s falksom
- Vidimo zadnjo lobanjsko votlino z malimi možgani

27

- V 11. tednu meri CRL 40 mm in zarodek dobi povsem humano obličje
- Prepoznamo ude, osifikacijska jedra omogočajo prepoznavo vseh kosti udov, hrbtenice, glave.
- Na frontalnem prerezu v predelu obraza vidimo frontalno kost, orbite, bulbuse, kosti lic in spodnjo čeljustnico
- Ustno nebo se združi med 8. in 12. tednom

28

- Po 12. tednu se prične fetalni razvoj
- Ledvici in sečni mehur prikažemo konec 12. tedna
- Konec 12. tedna prikažemo tudi: jetra, želodec in tanko črevo
- Večino fetalnih organov lahko prikažemo že pred 13. tednom.

29

OSNOVNE MERITVE

- **GESTACIJSKI OBROČEK**
  - Je najzgodnejši znak normalne znotrajmaternične nosečnoti
  - Za meritve ga uporabljamo od 5. do 7. tedna nosečnosti
  - V 6. tednu premer GO ni večji kot 1 cm, po tem raste približno 1cm na teden
  - Raste 1 mm dnevno
- **NAČIN MERJENJA**
  - **Srednji premer** izračunamo po formuli $\frac{a + b + c}{3}$
  - **Gestacijska starost v dnevih** = srednji premer + 30

30

OSNOVNE MERITVE

- **ODDALJENOST TEME – TRTICA (CRL)**
  - Za meritve jo uporabljamo od 7. do 12. tedna nosečnosti
  - Po 12. tednu zanesljivost pade, saj plod običajno ni popolnoma iztegnjen
  - Ima velik pomen za določitev gestacije
- **NAČIN MERJENJA**
  - Od vrha glave (teme) do trtice, ne smemo vključiti RM ali nog!
  - Meritev večkrat ponovimo z namenom, da dobimo največjo vrednost.

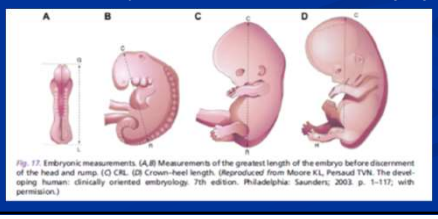

Fig. 17. Embryonic measurements. (*A,B*) Measurements of the greatest length of the embryo before discernment of the head and rump. (*C*) CRL. (*D*) Crown-heel length. (*Reproduced from* Moore KL, Persaud TVN. The developing human: clinically oriented embryology. 7th edition. Philadelphia: Saunders; 2003. p. 1–117; with permission.)

31

RadioGraphics

Table 1: Timeline of Normal Early Pregnancy Development

Time Period	Developmental Milestone (Threshold)
Week 0	Patient has last menstrual period
Week 2	Conception occurs
Week 4.5–5.0	Gestational sac appears
Week 5.0–5.5	Yolk sac appears
Week 6.0	Embryo appears; cardiac pulsation begins, with a lower limit of 100 beats/min
Week 6.5–7.0	Amniotic membrane appears; cardiac pulsation lower limit is 120 beats/min
Week 7–8	Spine develops
Week 8	Head curvature separates from the body; four limb buds appear
Week 8.0–8.5	Intrinsic motion of the embryo occurs
Weeks 8–10	Rhombencephalon develops

Rodgers SK et al., 2015

32

Table 2. Findings diagnostic of and suspicious for pregnancy failure

Finding	Diagnostic of pregnancy failure	Suspicious for pregnancy failure
Absent fetal cardiac activity by the time CRL is a certain size	CRL ≥7 mm	CRL <7 mm
Absent embryo by the time the gestational sac is a certain size	MSD ≥25 mm	MSD 16–24 mm
Absent embryo in two consecutive exams separated by time	Nonvisualization of an embryo with fetal heart rate 2 wk after identification of gestational sac without yolk sac	Nonvisualization of an embryo with fetal heart rate 7–10 days after US showed gestational sac with yolk sac
	Nonvisualization of an embryo with fetal heart rate 11 or more days after identification of a gestational sac with yolk sac	Nonvisualization of embryo 6 wk after LMP
Abnormal morphology of the gestational sac, amnion, and yolk sac	–	Amnion seen adjacent to yolk sac with no visible embryo (empty amnion)
	–	Yolk sac >7 mm
	–	Disproportionately small gestational sac (in relation to size of embryo, <5 mm difference in size between MSD and CRL)

CRL, crown-rump length; MSD, mean sac diameter; US, ultrasonography; LMP, last menstrual period.

Murugan VA et al., 2020

33

ULTRAZVOČNI IZVIDI PRI SPONTANIH SPLAVIH

Doc. dr. Jure Knez, dr. med.

ULTRAZVOČNI IZVIDI PRI SPONTANIH SPLAVIH

Jure Knez

1

1. Vloga ultrazvočne preiskave pri krvavitvi in bolečinah v zgodnji nosečnosti.
2. Ultrazvočna diagnostika v poteku spontanega splava.
3. Vloga ultrazvočne diagnostike pri diagnostiki nepravilnih molarnih nosečnosti.

2

KRVAVITEV IN BOLEČINA POVEZANA Z ZGODNJO NOSEČNOSTJO

- Najpogostejši simptom možnih zapletov v zgodnji nosečnosti.
- 20% nosečnic v prvem trimestru.[1]
  - V 50% nosečnost poteka naprej normalno. [2]
- 10-15% ektopična nosečnost. [3]

1. NICE, 2012
2. Everret, BMJ 1997
3. Rosevar et al., 2003

3

„KLASIČNA“ DIAGNOSTIKA SPLAVA

- Grozeč splav („Ab imminens“)
- Splav v teku („Ab in tractu“)
- Nepopoln splav („Ab incompletus“)
- Popoln splav („Ab completus“)[1]

Klinična diagnoza na podlagi anamneze in kliničnega pregleda je napačna v >50%! [2]

Za postavitev diagnoze je nujno potrebna UZ preiskava.

1. Howie HJ, 1986
2. Wieringa-de Waard et al, 2002

4

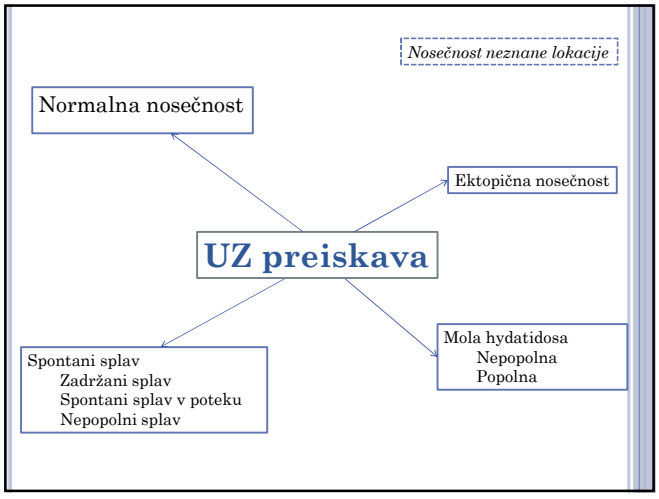

5

UZ V ZGODNJI NOSEČNOSTI

- Pomembno je določiti:
  - *Lokacijo* nosečnosti,
  - *viabilnost* nosečnosti,
  - gestacijsko starost.

6

GROZEČ SPLAV – VLOGA UZ

- Diagnostika izvora krvavitve.
- Ob potrditvi intrauterine nosečnosti primerne gestacijski starosti:
  - V primeru povečane krvavitve ali vztrajanja krvavitve dlje od 14 dni ponovna kontrola.
  - V primeru spontanega prenehanja krvavitve, nadaljevanja z rednimi kontrolami. [1]
  - *Terapija z gestageni??* [2]

[1] NICE, 2012
[2] Coomarasamy et al, N Engl J Med, 2015

7

KRVAVITEV V 1. TRIMESTRU OB INTRAUTERINI NOSEČNOSTI

- Možnost intrauterinega in ekstrauterinega izvora.
- Krvavitev intrauterinega izvora:
  - V večini primerov iz maternalnih žil decidue.
  - V 18-39% viden subhorialni hematom.
- Pogost vzrok anksioznosti pri nosečnicah.

8

INTRAUTERINA KRVAVITEV V ZGODNJI NOSEČNOSTI

- Zgodnji zaplet:
  - Spontani splav
- Pozni zapleti povezani s fokalnim oksidativnim stresom. [1]
  - Prezgodnji porod
  - PPROM, prezgodnji porod
  - Nizka porodna teža
  - Intrauterina smrt ploda

1. Jauniaux et al., HR Update 2006

9

SPONTANI SPLAV

- 12-24% vseh nosečnosti. [1]

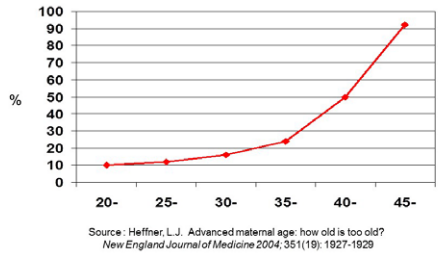

Source: Heffner, L.J. Advanced maternal age: how old is too old? *New England Journal of Medicine 2004*; 351(19): 1927-1929

1. Prendeville, 1997
2. Tummers et al., HR 2003

10

ZADRŽAN SPLAV

- „Missed ab“, „Blighted ovum“ – izrazi označujejo isto stanje.
- Zgodnja stopnja v poteku spontanega splava.
- Gestacijska vrečka
  - Brez vidnega zarodka ali
  - Zarodek brez srčne akcije

11

ZADRŽAN SPLAV – POMEMBNA POZORNOST

- Bistvo diagnostike je *razlikovanje* med zadržanim splavom in normalno nosečnostjo!
- Diagnoza temelji na negativnih kazalcih
  - Velika možnost za napako v diagnostiki
- Nosečnice z nezanesljivim LMP, nerednim menstruacijskim ciklom.
- Zanositev med jemanjem OHKC.
- Zanositev zgodaj po prejšnji nosečnosti (<3 cikli).
- Pomanjkanje dokazov za zanesljivo diagnostiko zadržanega splava. [1]

1. Jeve et al., UOG 2011

12

DIAGNOSTIKA ZADRŽANEGA SPLAVA

- NICE smernice:
  - CRL > 7 mm brez vidne srčne akcije
  - GO > 25 mm brez vidnega zarodka
- Potrditev diagnoze vsaj 2 neodvisnih preiskovalcev ali čez 7-14 dni!
- Jasno izmeriti CRL (ločiti od RM).
- Uporaba barvnega Dopplerja samo z namenom potrditve odsotnosti srčnih utripov.

NICE, 2012

13

ZNAKI POVIŠANEGA TVEGANJA ZA SPONTANI SPLAV

- Vidna amnijska in rumenjakova vrečka brez vidnega zarodka.
- Gestacijska vrečka nepravilne oblike s tankim slojem trofoblasta.
- Velik rumenjakov mehurček.
- Zgodnji zastoj v rasti. [1]
- Nesorazmerje med velikostjo gestacijske vrečke in zarodka. [2,3]
- Fetalna bradikardija (< 5. centilo) [4]

NISO DIAGNOSTIČNI!

1. Reljič, UOG 2001
2. Dickey et al., Obstet Gynecol 1992
3. Nazari et al., Obstet Gynecol 1991
4. Laboda et al., J Ultrasound Med 1989

14

SRČNA AKCIJA PLODA GLEDE NA GESTACIJO

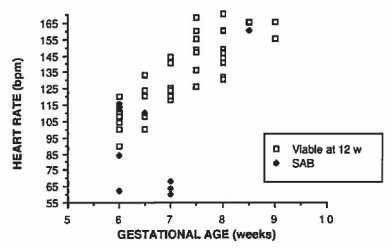

Laboda et al., J Ultrasound Med, 1989

15

NEPOPOLNI SPLAV

- Prisotnost zaostalega trofoblastnega tkiva ter odsotnost gestacijske vrečke.
- Diagnoza pogosto težavna – ločiti med trofoblastnim tkivom in koaguli.
- Neenotni kriteriji
- Debelina endometrija ni zanesljiv kazalec [1]
  - Meje v literaturi med 5 in 25 mm
- Subjektivna ocena morfološke strukture v kombinaciji z Doppler oceno vaskularizacije. [2]

1. Sawyer et al., UOG 2007
2. Luise et al., UOG 2002

16

POPOLNI SPLAV

- Ni vidnih znakov trofoblastnega tkiva v uterusu.
- Diagnoza je zanesljiva samo pri ženskah z jasno diagnozo intrauterine nosečnosti ob prejšnjih pregledih.
- Sicer moramo nosečnost obravnavati kot „*nosečnost neznane lokacije*“.
  - Sledenje s serijskimi meritvami ß-HCG (v kombinaciji s progesteronom).

17

VLOGA BIOKEMIJSKIH MARKERJEV

- Niso uporabni za diagnostiko spontanega splava ob ultrazvočno vidnih znakih nosečnosti.
  - hCG
    - Koncentracija v serumu se podvoji v:
    - Od detekcije do 35. dneva nosečnosti v 1.4-1.6 dneva
    - Od 35.-42. dneva noisečnosti v 2.0-2.7 dneva
    - Upad >13% v 48 urah nakazuje na nosečnost v regresiji.[1]
  - Progesteron
    - V kombinaciji s hCG lahko določimo viabilnost nosečnosti s samo 1 meritvijo v serumu.[2]

1. Kirk et al., 2007
2. Day et al., 2009

18

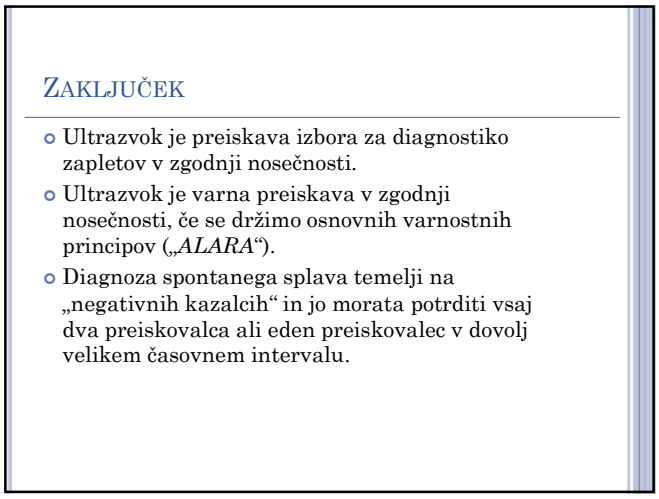
ZAKLJUČEK
Ultrazvok je preiskava izbora za diagnostiko zapletov v zgodnji nosečnosti.
Ultrazvok je varna preiskava v zgodnji nosečnosti, če se držimo osnovnih varnostnih principov („ALARA“).
Diagnoza spontanega splava temelji na „negativnih kazalcih“ in jo morata potrditi vsaj dva preiskovalca ali eden preiskovalec v dovolj velikem časovnem intervalu.

19

ZUNAJMATERNIČNA NOSEČNOST. NOSEČNOST NEZNANE LEGE.

Doc. dr. Jure Knez, dr. med.

ZUNAJMATERNIČNA NOSEČNOST. NOSEČNOST NEZNANE LEGE.

Jure Knez

1

1. Vloga ultrazvočne preiskave pri diagnostiki izvenmaternične nosečnosti
2. Obravnava nosečnosti neznane lege.

2

DIAGNOZA ZAPLETOV V ZGODNJI NOSEČNOSTI

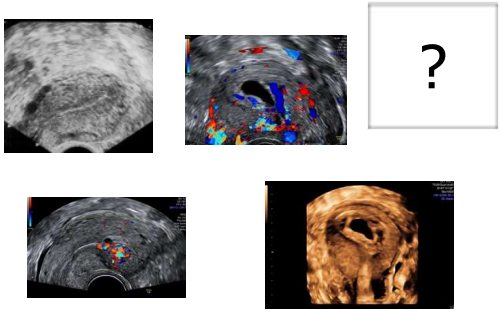

3

IZVENMATERNIČNA NOSEČNOST

- Vgnezditev zarodka izven maternične votline.
- Prevalenca 1-2%
- Zapleti povezani predvsem s zakasnelo diagnostiko.

4

TUBARNA NOSEČNOST

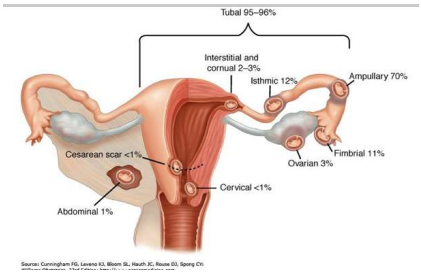

5

NARAVNI POTEK TUBARNE NOSEČNOSTI

1. Resolucija in spontana regresija nosečnosti
2. Tubarni splav
   1. Pogosto v poteku ambularne nosečnosti
3. Ruptura jajcevoda

6

DEJAVNIKI TVEGANJA

- Starost nosečnice
- Anamneza pelvičnega vnetja
- Neplodnost
- Kajenje

- Predhodna izvenmaternična nosečnost
- Kirurški posegi na jajcevodu.
- Patologija jajcevoda
- "In-utero" izpostavljenost DES

Ankum et al., Fertil Steril 1996
Bouyer et al., Am J Epidemiol 2003

7

KLINIČNA SLIKA

- Klasična 'triada':
  - Amenoreja
  - Krvavkast izcedek
  - Bolečine v spodnjem delu trebuha

- 10-20% brez krvavitve
- Bolečina se pojavi relativno pozno – tubarni splav, ruptura jajcevoda

8

UZ DIAGNOSTIKA IZVENMATERNIČNE NOSEČNOSTI

- Prva UZ diagnostika GEU leta 1969 (Kobayashi).

Indirektni znaki ⟶ direkten prikaz GEU

- Primarna metoda diagnostike: TVS
  - Senzitivnost TVS: 84.4%
  - Specifičnost TVS: 98.9%
- V primeru nediagnostičnega UZ izvida ⟶ biokemija (hCG, P)

Brown et al., J Ultrasound Med 1994

9

TUBARNA NOSEČNOST – KAKO JO IZMERITI?

- Drugačne reference glede na intrauterino nosečnost.

Table 5: Association between ultrasound measurements and reported size of ectopic pregnancy at surgery in women with different morphological types of tubal ectopic pregnancy

Morphological type of tubal ectopic	N	Variable	Ratio (95% CI) (*)	P-value
Gestational sac with haematosalpinx	14	Mean trophoblastic ring diameter	0.99 (0.85, 1.15)	0.89
		Mean coelomic cavity diameter	0.92 (0.76, 1.12)	0.38
		Mean haematosalpinx diameter	1.22 (1.10, 1.35)	**0.001**
Solid swelling with haematosalpinx	24	Mean outer diameter	0.98 (0.89, 1.07)	0.62
		Mean haematosalpinx diameter	1.19 (1.12, 1.27)	**<0.001**
Gestational sac without haematosalpinx	47	Mean trophoblastic ring diameter	1.37 (1.21, 1.56)	**<0.001**
		Mean coelomic cavity diameter	0.87 (0.75, 1.02)	0.08

(*) Ratios given for a 5-unit increase in each parameter

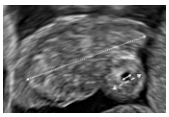

Rajah et al., UOG 2018

10

ZDRAVLJENJE TUBARNE NOSEČNOSTI

- Kirurško zdravljenje
  - Salpingektomija
  - Salpingotomija
- Sistemsko zdravljenje z metotreksatom
  - Klinično stabilne ženske
  - Diameter <35 mm
  - hCG < 1,500 IU/l
- Morda aktivno zdravljenje ni potrebno??

NICE, 2012

11

EKSPEKTATIVEN PRISTOP?

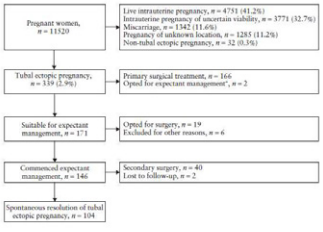

- 49.6% žensk s tubarno nosečnostjo vključenih
- 88.5% ekspektativen pristop
- 71% uspešnost

Mavrelos et al, UOG 2013

12

KANDIDATKE ZA EKSPEKTATIVEN PRISTOP

- Klinično stabilne pacientke
- Nevitalna izvenmaternična nosečnost
- Brez pomembnega hematoperitoneja
- hCG < 1,500 IU/L

13

KDAJ VIDIMO GEU NA ULTRAZVOKU?

- Prospektivna raziskava 383 pacientk
- Prevalenca izvenmaternične nosečnosti 27%
- Odsotnost GO pri hCG >6,500 IU je diagnostična za ekstrauterino nosečnost (senzitivnost 100%, specifičnost 96%).
- Zaključki:
  - Pozitivna identifikacija GEU je redka
  - Viden GO pri nižjih vrednostih hCG je povezan s spontanim splavom v 65%.

Green Journal, 1985

14

DETEKCIJA GEU NA PRVEM UZ PREGLEDU

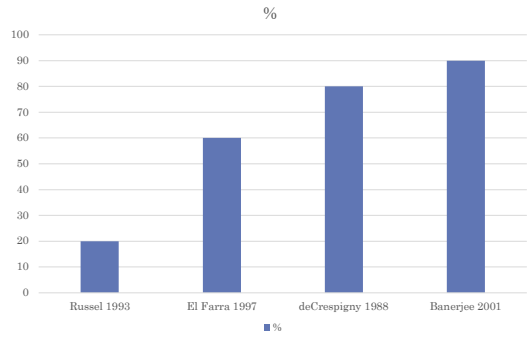

15

NOSEČNOST NEZNANE LOKACIJE (NNL)

- Ni vidne intra- ali ekstrauterine nosečnosti pri klinično stabilni ženski ob pozitivnem nosečnostnem testu.
- Koncept NNL je uporaben samo v zgodnji nosečnosti kjer za diagnostiko uporabljamo tranvaginalni UZ.
- Namen definicije je alternativa diagnozi "suspektni GEU" zaradi relativno nizkega tveganja neželenega izzida.

16

NNL – ZAKAJ?

- Prezgodaj

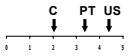

- Prepozno
- Pretežko
- Preslabo

17

NAMEN DIAGNOSTIKE NNL

- Diagnoza normalne nosečnosti
- Identifikacija neuspelih nosečnosti v regresiji
- Diagnoza spontanega splava
- Določitev lokacije nosečnosti
- Oceniti tveganje nujne intervencije
- Presejanje izvenmaternične nosečnosti
- Diagnoza izvenmaternične nosečnosti

18

CILJI OBRAVNAVE NNL

- Omejiti število kontrolnih pregledov.
- Čimmanj nujnih interventnih posegov.
- Čimmanj zapletov.

19

NNL – ISUOG 2006 STATEMENT

- Incidenca NNL je odvisna od kakovosti ultrazvočne diagnostike.
- Klinično stabilne ženske z NNL je potrebno obravnavati konzervativno.
- Pomen biokemijskih kazalcev in matematičnih modelov je potrebno dokazati v RCTs.
- V procesu diagnostike ni mesta za D&C.
- En obisk ni dovolj.

Condous et al, 2006

20

TRENUTNI KONCEPT

- Diagnostika GEU čimprej v poteku.

- Identifikacija pacientk s
  - patološko nosečnostjo, ki potrebujejo aktivno zdravljenje,
  - Patološko nosečnostjo, ki bo regredirala spontano,
  - Normalno nosečnostjo.

21

DINAMIKA HCG

- Nenormalna dinamika hCG je značilnost GEU.

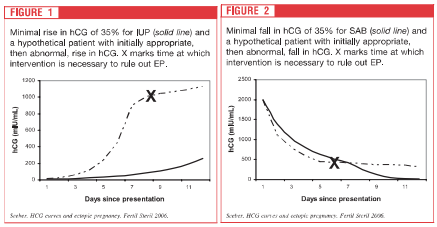

Seeber et al, 2006

22

NARAVEN POTEK SPONTANEGA SPLAVA

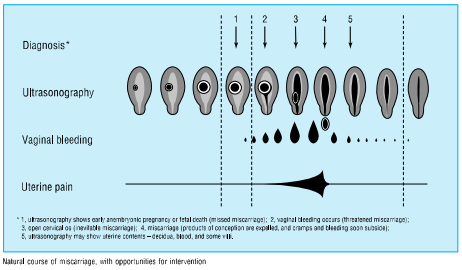

Natural course of miscarriage, with opportunities for intervention

Ankum et al., 2001

23

NNL – NAPOVED SPONTANE RESOLUCIJE

- Progesteron < 20 nmol/L
- Dnevni upad hCG > -5%

- Senzitivnost 73%
- Specifičnost 97%
- PPV 97%

Hahlin et al., 1995

24

UPORABA PROGESTERONA

Serum marker			
Progesterone (nmol/L)	*β-hCG (IU/L)*	*Likely diagnosis*	*Management*
< 20	> 25	Spontaneously resolving pregnancy	Check urine or serum β-hCG in 7 days
20–60	> 25	Miscarriage or ectopic pregnancy with moderate risk of requiring intervention	Check serum β-hCG in 2 days
> 60	< 1000	Normal intrauterine pregnancy	Repeat scan when β-hCG expected > 1000
> 60	> 1000	Ectopic pregnancy with high risk of requiring intervention	Repeat scan same day by a senior examiner

β-hCG, β-human chorionic gonadotropin.

Day et al., 2009

25

"SINGLE-VISIT" PROTOKOL

Table 1. Modified protocol for the management of patients with PUL

Progesterone (nmol/l)	hCG (iu/l)	Likely diagnosis	Follow-up
≤10	>25	Spontaneous resolution	Discharge. To return if in pain or experiencing prolonged bleeding.
>10–20	>25	Failing pregnancy	Pregnancy test in 1 week. Repeat hCG if positive.
>20–60	>25	High risk of intervention	hCG in 2 days.
>60	<1000	Normal intrauterine pregnancy	Repeat ultrasound scan when predicted hCG ≥ 1000 iu/l.
>60	≥1000	Missed ectopic pregnancy	Repeat ultrasound scan by senior examiner as soon as possible.

- 252/676 (37%) je imelo P<10
  - Telefonski FU čez 4 tedne
  - 212/227 (93.4%) spontano resolucija nosečnosti
  - 4/227 (1.7%) je potrebovalo kirurško intervencijo

Cordina et al., 2011

26

RACIONALIZACIJA SPREMLJANJA NNL GLEDE NA RAZMERJE HCG

- 220/363 (60.6%) klasificiranih kot nosečnost v resoluciji po 2. določitvni hormonov
- 6/23 nosečnosti je bilo razvrščenih napačno, vendar sta bili le 2 (9%) odpuščenih kot nosečnosti v resoluciji.
- Ni bilo intervencij pri ženskah s spontanimi splavi.
- Vključene samo žensko s hCG < 10000
- Vse ženske z hCG >1000 so imele ponovljen UZ v roku 24 ur.

Kirk et al., 2007

27

ZAKLJUČKI

- Posodobitev ultrazvočne opreme in izobraževanje ultrazvočistov.
- Določanje serumskega P minimizira potrebo po kontrolnih pregledih.
- Klinični pregled in UZ izvid naj narekuje potrebo po intervenciji namesto meritev serumskega hCG.

28

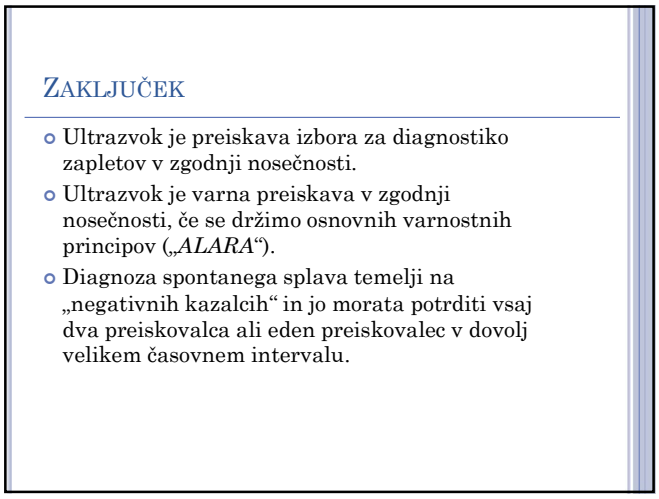
ZAKLJUČEK
Ultrazvok je preiskava izbora za diagnostiko zapletov v zgodnji nosečnosti.
Ultrazvok je varna preiskava v zgodnji nosečnosti, če se držimo osnovnih varnostnih principov („ALARA“).
Diagnoza spontanega splava temelji na „negativnih kazalcih“ in jo morata potrditi vsaj dva preiskovalca ali eden preiskovalec v dovolj velikem časovnem intervalu.

19

ULTRAZVOČNA PREISKAVA DOJK

Bojana Crnobrnja, dr. med.

ULTRAZVOČNI PREGLED DOJK

BOJANA CRNOBRNJA

Ultrazvočni pregled dojk

- Ultrazvočni aparat z visoko resolucijsko linearno sondo, na frekvenci od 7.5 - 15 MHZ s penetracijo 6 cm
- Ultrazvočni pregled delamo med 8. in 10. dnem menstrualnega ciklusa
- Pacientka leži na hrbtu z rokami dvignjenimi nad glavo

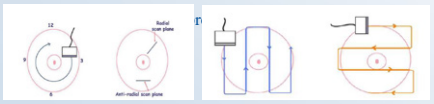

Indikacije za ultrazvočni pregled dojk

- Pregled tipnih tumorjev v dojkah in v področju pazduhe
- Pregled netipnih tumorjev (korelacija z MG in MR)
- Mamografske nepravilnosti
- Spremljanje že znanih lezij v dojkah
- Mastalgije
- Izcedek iz bradavice
- Infekcije in mastitisi
- Ultrazvočno vodeni posegi (tanko in debelo - igelna biopsija, vakuumska biopsija, kirurška biopsija in operativno zdravljenje netipnih lezij)
- Predoperativna ocena pazdušnih bezgavk na strani ugotovljenega raka
- Spremljanje učinkovitosti terapije med neoadjuvantnim zdravljenjem

Kontraindikacije in omejitve UZ preiskave

- Kontraindikacije – neizkušenost pregledovalcev
- Omejitve:

-Izjemno velike, mobilne prsi je težko natančno pregledati.

-Poškodbe, hematomi po poškodbah, brazgotine po kirurških posegih ali biopsijah zmanjšajo preglednost dojk in lahko prikrijejo patologijo.

ZDRAVA DOJKA V REPRODUKTIVNEM OBDOBJU

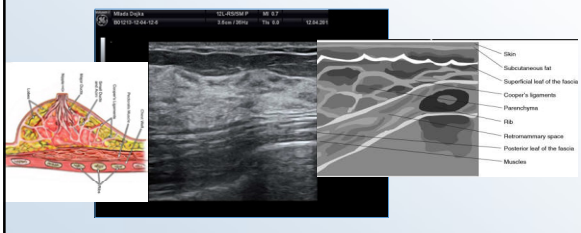

(Colan-Georges,2016)

ZDRAVA DOJKA V REPRODUKTIVNEM OBDOBJU

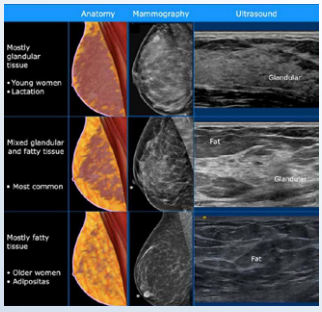

Radiopaedia.org

ULTRAZVOČNI IZVID

- podatki o številu, velikosti in legi sprememb (lega opisana s številkami ure, oddaljenost od prsne bradavice, od kože in pektoralne mišice)
- spremembe v dojki (struktura, velikost, lokalizacija, robovi, razmejitev)
- ocena asimetrične zgostitve in strukturnih motenj
- ocena ipsilateralnih pazdušnih bezgavk
- ocena sumljivosti lezij po BIRADS
- Prisotnost implantov, tujkov, intramamrne bezgavke
- Spremembe kože, podkožne abscese

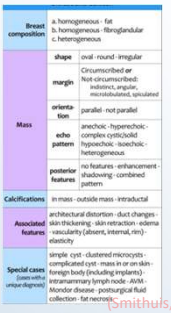

(Smithuis, 2013)

ULTRAZVOČNA OCENA LEZIJ PO BI-RADS

1. BI-RADS 0 – MG NI ZADOSTNA
2. BI-RADS 1 –NORMALNI IZVID
3. BI-RADS 2 – BENIGNE SPREMEMBE
4. BI-RADS 3 – VERJETNO BENIGNA SPREMEMBA
5. BI-RADS 4 – SUSPEKTNA BENIGNA SPREMEMBA
6. BI-RADS 5 – MALIGNA SPREMEMBA
7. BI-RADS 6 – Z BIOPSIJO DOKAZANA MALIGNA LEZIJA

(Seul, 2012)

ULTRAZVOK TIPNIH LEZIJ

- BENIGNE LEZIJE

ENOSTAVNA CISTA

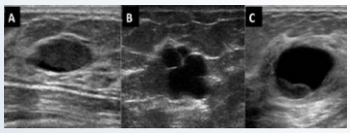

KOMPLEKSNA CISTE

ULTRAZVOK BENIGNIH LEZIJ

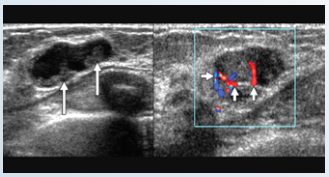

Papilarne lezije

(Muradali, 2012)

ULTRAZVOK BENIGNIH LEZIJ

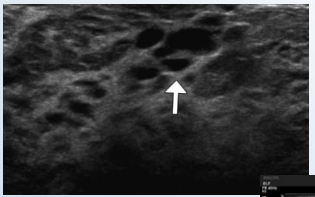

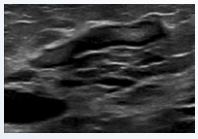

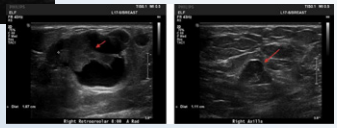

Duktalna ekstazija

ULTRAZVOK BENIGNIH LEZIJ

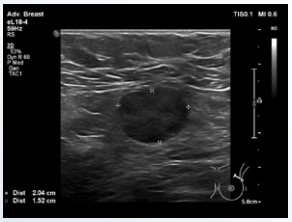

Fibroadenom

ULTRAZVOK BENIGNIH LEZIJ

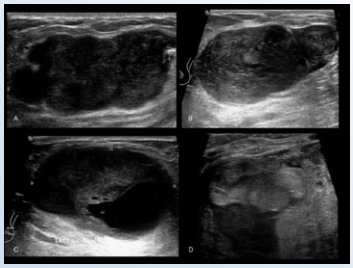

A. BENIGNI FT
B. MEJNOMALIGNI PT
C. MALIGNIPT
D. Malignant PT

ULTRAZVOK BENIGNIH LEZIJ

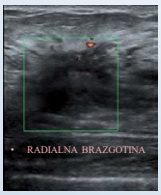

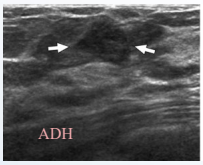

ULTRAZVOK BENIGNIH LEZIJ

Vnetne spremembe dojk

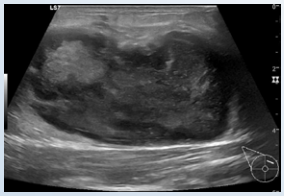

O'Connell, 2021

ULTRAZVOK BENIGNIH LEZIJ

Granulomatozno vnetje dojke

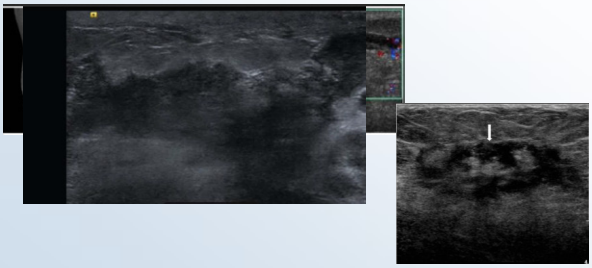

Maligne lezije

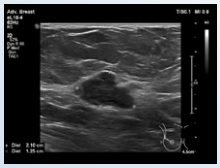

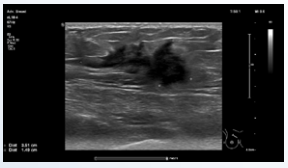

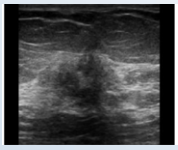

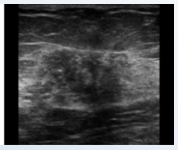

Razlika med benigno in maligno lezijo

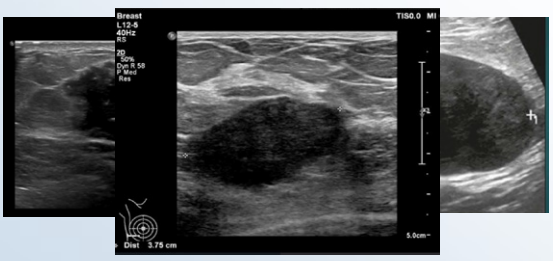

Uporaba v onkologiji

- Spremljanje odgovora na NAHT in NAKT
- Označevanje tumorja in bezgavk
- Punkcija na novo nastalih metastaz na koži, vratu in v prsnem košu

(Kurtmanz, 2008)

ULTRAZVOK PAZDUHE

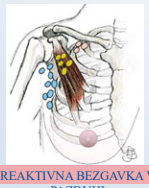

REAKTIVNA BEZGAVKA V PAZDUHI

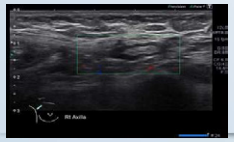

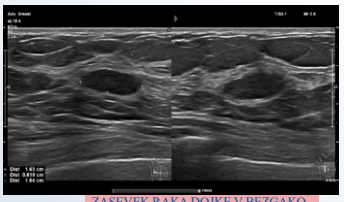

ZASEVEK RAKA DOJKE V BEZGAKO PAZDUHE

UZ pregled pri F/U

- Pooperativne spremembe
- Seromi
- Hematomi
- Lokalni recidiv

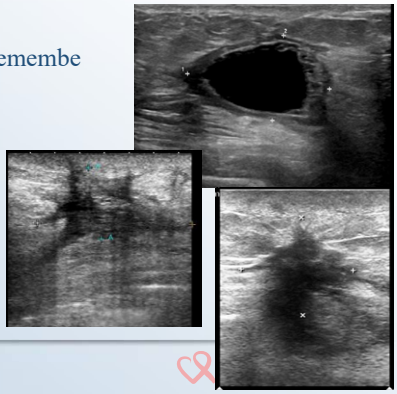

UZ vodeni posegi

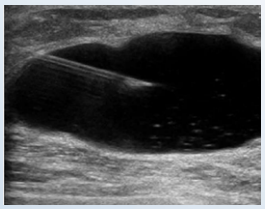

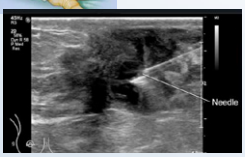

UZ PREGLED DOJK PRI OTROCIH

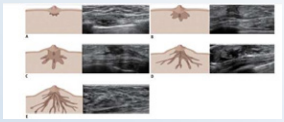

Tannerove stadiji razvoja dojk

Tanner V stadij

Wagner, 2005

Delovna diagnoza?

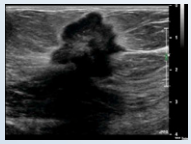

RAK

ZAKLJUČEK

- UZ je koristno orodje za ocenjevanje tipnih / netipnih sprememb v dojki (poceni in pacientkam prijazna metoda)
- Premalo občutljiva metoda, da bi lahko bila del presejalnega programa (občutljivost 60–88 %, specifičnost 89–93 %)
- Izredno uporabna kot dopolnilna diagnostična metoda mamografiji (za 1,9 - 4,2 % povečuje možnost odkrivanja zgodnje oblike raka)
- Skupaj z mamografijo ima 100% negativno napovedno vrednost pri tipnih lezijah
- Pomembna pri pacientkah mlajših od 45 let – večja občutljivost (72,6 %) in specifičnost (88,5 %) v primerjavi z mamografijo
- Zelo pomembna v spremljanju odgovora na neoadjuvantno zdravljenje

UKC MARIBOR | Univerzitetni klinični center Maribor
ODDELEK ZA GINEKOLOŠKO ONKOLOGIJO IN ONKOLOGIJO DOJK

Hvala za pozornost !

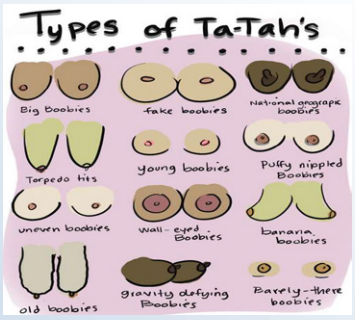

UKC MARIBOR | Univerzitetni klinični center Maribor
ODDELEK ZA GINEKOLOŠKO ONKOLOGIJO IN ONKOLOGIJO DOJK

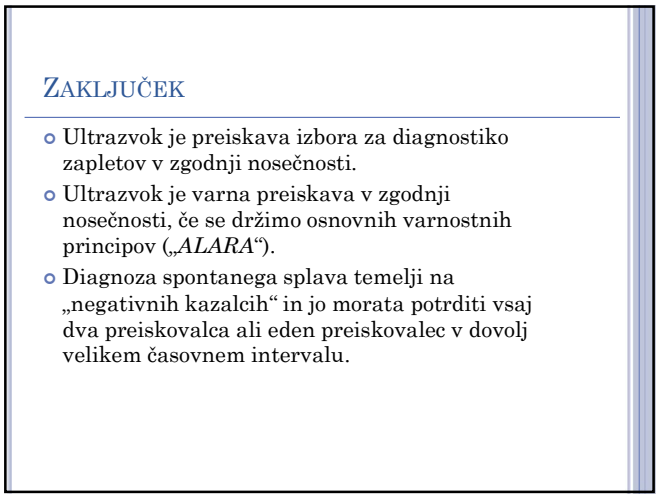
ZAKLJUČEK
Ultrazvok je preiskava izbora za diagnostiko zapletov v zgodnji nosečnosti.
Ultrazvok je varna preiskava v zgodnji nosečnosti, če se držimo osnovnih varnostnih principov („ALARA“).
Diagnoza spontanega splava temelji na „negativnih kazalcih“ in jo morata potrditi vsaj dva preiskovalca ali eden preiskovalec v dovolj velikem časovnem intervalu.

19

ULTRAZVOČNA PREISKAVA V 1. TRIMESTRU NOSEČNOSTI. PREGLED NUHALNE SVETLINE, LICENCIRANJE

Veronika Anzeljc, dr. med.

7. MARIBORSKA ŠOLA PRAKTIČNE ULTRAZVOČNE DIAGNOSTIKE V GINEKOLOGIJI IN PERINATOLOGIJI

Maribor, 7. 6. 2022

ULTRAZVOČNA PREISKAVA V 1. TRIMESTRU NOSEČNOSTI. PREGLED NUHALNE SVETLINE, LICENCIRANJE

Veronika Anzeljc

UKC Maribor
Klinika za ginekologijo in perinatologijo
Oddelek za perinatologijo

NUHALNA SVETLINA

ZGODNJA MORFOLOGIJA

ULTRAZVOČNI OZNAČEVALCI

STANDARDIZIRAN UZ PREGLED v 1. trimesečju

Na ta način je prenatalna stopnja zaznavanja kromosomskih, genetskih in strukturnih nepravilnosti najvišja.

Trisomija 21

- povprečna NS 3,4 mm
- ↑ β–hCG, ↓ PAPP–A
- NS = 75 % – 80 % plodov s T21
- NS + DHT = 85 % – 95 % plodov s T21
- Delež lažno pozitivnih rezultatov = 5 %

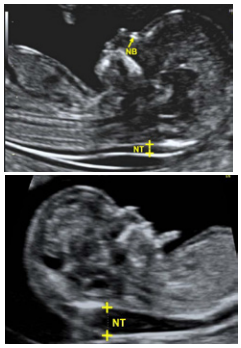

Ultrazvočni označevalci za ugotavljanje T21 v prvem trimesečju

- odsotna ali hipoplastična nosna kost,
- srčne nepravilnosti z ali brez generaliziranega edema (atrioventrikularni septum defekt, tetralogija Fallot in druge)
- trikuspidalna regurgitacija, aberantna desna arterija subklavija, ehogeni fokus v srcu
- obratni pretoki v diastoli ali povečana impedanca pretoka v ductus venosus,
- povečan frontomaksilarni obrazni kot,
- krajša maksila kot posledica hipoplazije obraza,
- ehogeno črevesje, dilatiran votli sistem ledvic in drugi

Ultrazvočni označevalci za ugotavljanje T21

→ odsotna nosna kost, kratka zgornja čeljust in povečan frontomaksilarni obrazni kot

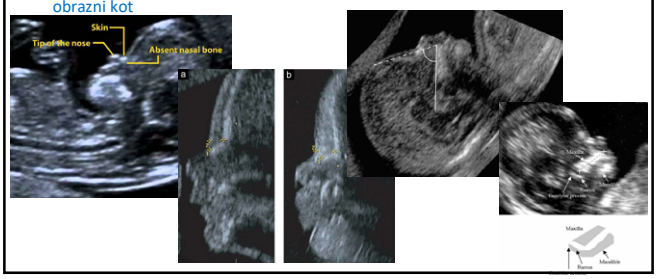

→ srčne napake

- Najboljšo napovedno vrednost ima kombinacija NS nad 99. centilo, nenormalni pretok skozi ductus venosus in trikuspidalna regurgitacija s stopnjo zaznavanja 52 %.
- povečana NS – sum na srčno napako! → eksponentna povezava med debelino NS in srčnimi napakami
- 20% srčnih napak, odkritih v 1. trimesečju, je povezanih s kromosomopatijami
- S srčnimi napakami v prvem trimesečju so povezane T21, T18, T13, Turnerjev sindrom in triploidije.

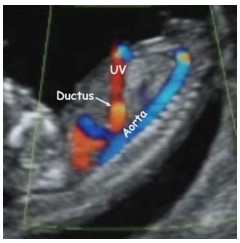

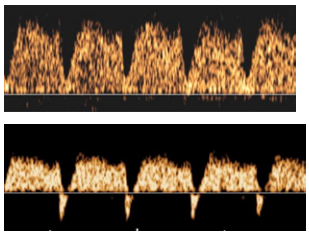

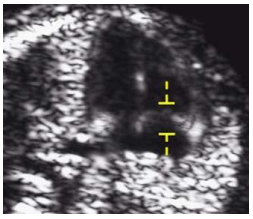

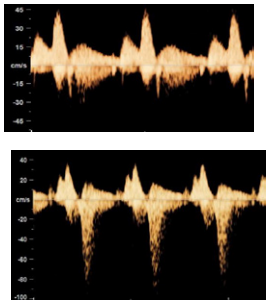

Trisomija 18 in 13

- povprečna NS = 5,5 in 4,0 mm
- ↓ β–hCG, ↓ PAPP–A
- UZ dober presejalni test za T18!
- prirojena srčna napaka v 70,3 % pri plodovih s T18 in v 0,5 % pri zdravih plodovih
- druge malformacije v 35,1 % s T18

- S T18 povezani ultrazvočni označevalci so:

odsotna ali hipoplastična nosna kost, dilatiran četrti ventrikel in nepravilnosti posteriorne kotanje, megacista, spina bifida, srčne nepravilnosti, manjša omfalokela, nepravilnosti okončin, manjši plod, ena popkovnična arterija, čeljustna vrzel, hidrops oziroma cistični higrom.

- Za plodove s T13 so značilni ultrazvočni označevalci:

kraniofacialne nepravilnosti, razcep ustnic in neba, polidaktilija, srčne nepravilnosti, nepravilnosti v razvoju ledvic in popkovnice.

Čeljustna vrzel

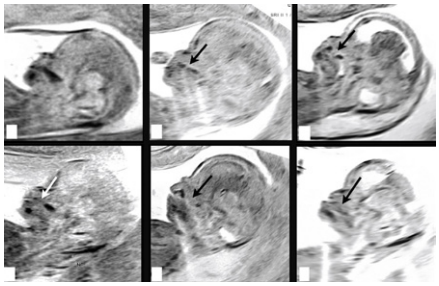

Monosomija X – Turnerjev sindrom

- povprečna NS = 7,8 – 8,8 mm – cistični higrom
- ni povezana s starostjo nosečnice
- nosna kost je običajno prisotna
- β–hCG normalen, ↓ PAPP–A
- Značilni ultrazvočni označevalci so znaki za srčne nepravilnosti, nepravilnosti ledvic (dilatacija votlega sistema, podkvasta ledvica), nepravilnosti v pretoku skozi ductus venosus

Cistični higrom

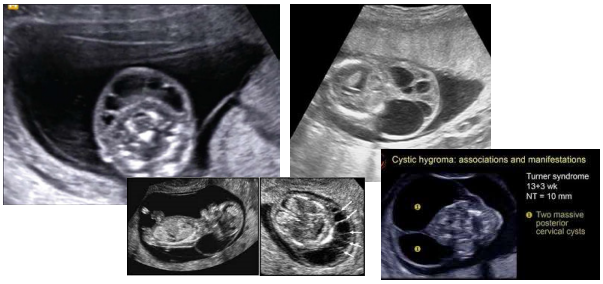

Triploidije

- celoten dodatni haploidni set kromosomov (69 kromosomov)
- NS je lahko povečana, ni nujno
- Diandrična triploidija (očetov tip):
  - molarna posteljica, normalan rast ploda
  - ↑ β–hCG, blago ↓ PAPP–A
- Diginična oblika (materin tip)
  - manjša, nemolarna posteljica, hud zastoj v rasti ploda (krajši CRL V 95%)
  - močno ↓ β–hCG in ↓ PAPP–A

Pomen odkrivanja strukturnih nepravilnosti v prvem trimesečju

- Za optimalno prenatalno odkrivanje genetskih, kromosomskih in strukturnih nepravilnosti je zelo pomemben natančen ultrazvočni pregled v prvem trimesečju.
- 50 % prenatalno diagnosticiranih strukturnih anomalij in do 100 % tistih, za katere pričakujemo, da jih lahko zaznamo v tem času
- Mednarodni protokoli s standardiziranimi anatomskimi preseki

Za zaključek – ultrazvok ostaja…

- 3,5 % nosečnic z negativnim testom s prostocelično DNA ima na UZ ugotovljene strukturne nepravilnosti
- Povečana NS → povečano tveganje za strukturne in genetske nepravilnosti kljub odsotnim kromosomskim nepravilnostim
- NS nad 95. centilo → 7 % UZ ugotovljeno večjo strukturno nepravilnost

Strukturne nepravilnosti, ki niso povezane z najpogostejšimi trisomijami, lahko zgrešimo, če uporabimo samo test s prostocelično DNA brez ultrazvočnega pregleda v prvem trimesečju.

HVALA

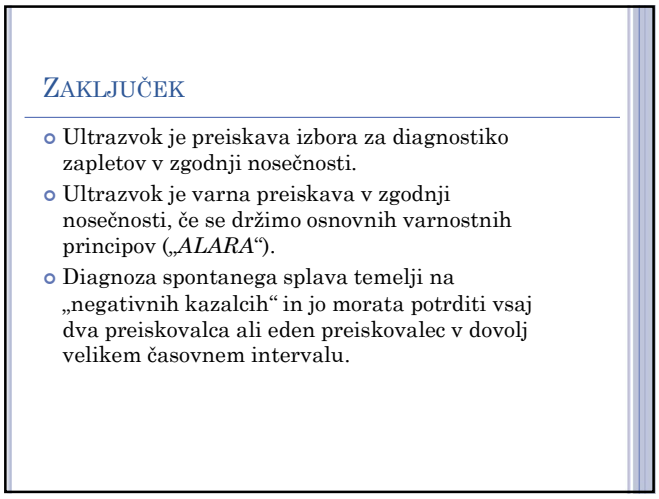
ZAKLJUČEK
Ultrazvok je preiskava izbora za diagnostiko zapletov v zgodnji nosečnosti.
Ultrazvok je varna preiskava v zgodnji nosečnosti, če se držimo osnovnih varnostnih principov („ALARA“).
Diagnoza spontanega splava temelji na „negativnih kazalcih“ in jo morata potrditi vsaj dva preiskovalca ali eden preiskovalec v dovolj velikem časovnem intervalu.

19

ULTRAZVOČNA PREISKAVA V 2. TRIMESTRU NOSEČNOSTI

Prim. dr. Ksenija Ogrizek Pelkič, dr. med.

Ultrazvočna preiskava v 2.trimestru nosečnosti

Prim. dr. Ksenija Ogrizek Pelkič, dr.med.

7. MARIBORSKA ŠOLA PRAKTIČNE ULTRAZVOČNE DIAGNOSTIKE
V GINEKOLOGIJI IN PERINATOLOGIJI
Junij 2022

UZ preiskava v 2.trimestru nosečnosti

- Opravljamo ga med 20. in 24. tednom nosečnosti
- Ta UZ pregled je eden od dveh, ki sta priporočena v Uradnem listu (Ur.l.RS19/1998) in ga moramo ponuditi vsaki nosečnici
- Plačilo gre iz obveznega zavarovanja
- Opravljajo ga izbrani ginekologi

UZ preiskava v 2.trimestru nosečnosti
Kako ? , način ?

•Zanesljivost UZ diagnostičnega pregleda je pogojena z več dejavniki :

- *položaj ploda*
- *akustične lastnosti preiskovanke*
- *akustičnih lastnosti nepravilnosti*
- *tehnične zmogljivosti UZ aparature*
- *izkušenosti preiskovalca*

UZ je čutilo

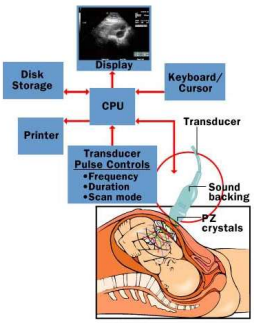

- ZNANJE - knowledge
- VEŠČINA - skills
- ODNOS –attitude
  mnenje, stališče

Znanje

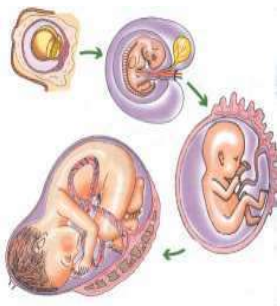

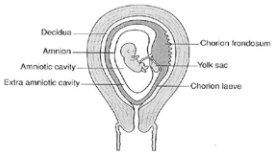

Odnos –attitude
mnenje, stališča

- Poznati moramo prednosti, možnosti - predvsem pa *pomankljivosti* ultrazvočne preiskovalne metode
- Ugotavljati moramo občutljivost in specifičnost naših UZ preiskav
- Vsako preiskavo bi morali dokumentirati, shraniti.

UZ preiskava v 2.trimestru nosečnosti
Kako ? , način ?

•Obveščenost nosečnice o UZ preiskavi

•Obrazec – tabela z možnostimi % odkritih nepravilnosti ?

UZ preiskava v 2.trimestru nosečnosti
Kako ? , način ?

•Osnovne preiskovalne ravnine :

Mediana ravnina : navpična anteroposteriorna ravnina skozi sredino telesa. Ta ravnina ter njej vzporedne so *sagitalne in parasagitalne ravnine*

Koronarne ravnine : so pravokotne na mediano ravnino. Vodoravne ravnine navadno imenujemo *prečne ali transverzalne*

UZ preiskava v 2.trimestru nosečnosti
Namen, cilji pregleda

- Ugotavljanje (potrditev) plodove *gestacijske starosti*
- Ocena plodove *rasti*
- Odkrivanje *razvojnih nepravilnosti ploda*
- Pregled *posteljice in popkovnice*
- Ocena *količine plodovnice*

Pogojno je namenjena tudi :
- Meritvi dolžine maternicnega vratu
- Meritvam pretoka krvi skozi maternične arterije

Potrditev gestacijske starosti ploda in ocena rasti ploda

- Rast ploda ugotavljamo na osnovi meritev posameznih delov plodovega telesa :
  - *biparietalni* premer glavice (BP)
  - obseg glavice (HC - head circumference)
  - obseg trebuha (AC-abdominal circumference)
  - dolžina stegnenice (FL – femur length)

Odkrivanje razvojnih nepravilnost ploda

- Plod izmerimo in pregledamo v standardnih presekih
- ***Na predpisanih presekih moramo videti točno določene strukture, da potrdimo normalen plodov razvoj***
- Če postavimo sum oz. odkrijemo nepravilnost – napotitev v terciarni center

Odkrivanje razvojnih nepravilnost ploda

Na predpisanih presekih moramo videti točno določene strukture, da potrdimo normalen plodov razvoj :

1. Oblika in notranje strukture glavice
2. Obraz in ustnice
3. Hrbtenica
4. Srce
5. Oblika in vsebina trebuha v višini želodca
6. Oblika in vsebina trebuha v višini ledvic in iztopišča popkovnice
7. Ledvični meh (manj kot 5 mm AP)
8. Vzdolžna os trebuh – prsni koš (trebušna prepona, sečni mehur)
9. Roki : tri kosti in dlan
10. Nogi : tri kosti in stopalo

UZ preiskava v 2.trimestru nosečnosti
Kako ? , način ?

- Ni pravila, po kakšnem vrstnem redu naj preiskujemo – ustvarimo si svoj „red“
- *Nasvet :* vsako preiskavo najbolje začnemo tako, da z UZ snopom prepotujemo vso maternico in se šele nato posvetimo določenim podrobnostim

Standardni preiskovalni preseki in meritve
Prečni presek glave

Prečni presek glave je presek na katerem vidimo :

- *falx cerebri*
- *cavum septi pellucidi* (leži med sprednjo in srednjo tretjino falksa) /od 17.t do 36.t/
- *plexus choroideus* – v stranskih ventriklih; vidi se sprednji in zadnji rog ventrikla
- thallamus - talamični jedri sta simetrično na vsaki strani falksa

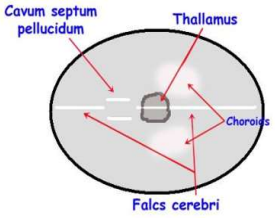

Standardni preiskovalni preseki in meritve
Prečni presek glave

BPD merimo:

• v transtalamični ravnini, pravokotno na sredinsko črto

•Od zunanjega roba do notranjega roba temenske kosti na najširšem delu

HC merimo po zunanjem robu kosti

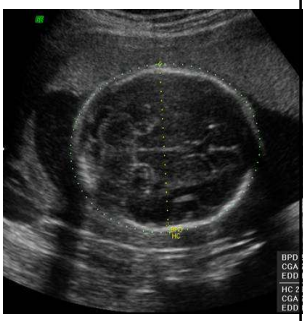

Standardni preiskovalni preseki in meritve
Presek preko malih možganov

- Pri transcerebelarnem preseku opazujemo strukture zadnje lobanjske kotanje:
  - *polobli malih možganov*
  - *vermis*
  - *cerebelomedularno cisterno* (CM)
- Izmerimo dolžino malih možganov (med skrajnimi robovi hemisfer)
- Anterio-posteriorno širino CM

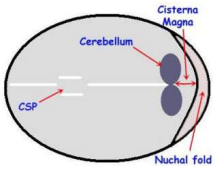

Standardni preiskovalni preseki in meritve
Presek preko malih možganov

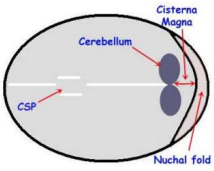

Standardni preiskovalni preseki in meritve
Možganski prekati- ventrikli

- V transventrikularni ravnini opazujemo *stranska možganska prekata*
- Viden *horoidni pletež*
- Izmerimo *premer zadnjega roga* stranskega ventrikla (manj kot 10 mm)

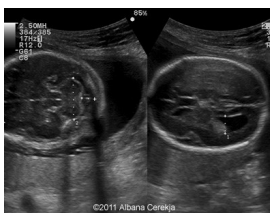

Standardni preiskovalni preseki in meritve
Obraz

Ogledamo si :

•*Očnici* - ocenimo lego in velikost orbit

(interorbitalni premer /IOD/ je enak premeru očnice /OD/)

•*Nos, nosnici*

•*Ustnice*

Standardni preiskovalni preseki in meritve
Obraz

Standardni preiskovalni preseki in meritve
Presek skozi prsni koš

- *Pljuča* (homogenost)
- *Srce* : (položaj, velikost, utrip)
  - pogled na štiri votline
  - iztok aorte iz levega prekata
  - iztok plučne art. iz desnega prekata
  - tri žile

Standardni preiskovalni preseki in meritve
Presek skozi prsni koš

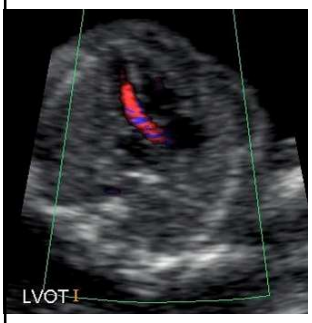

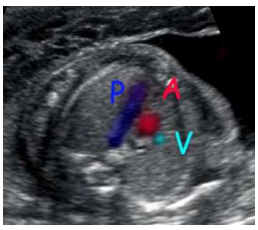

Standardni preiskovalni preseki in meritve
Presek skozi prsni koš

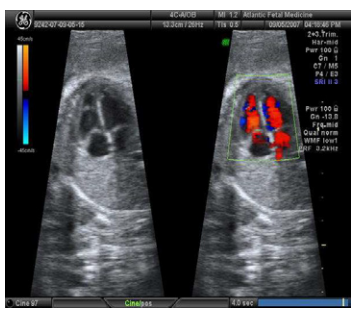

Standardni preiskovalni preseki in meritve
Vzdožni presek skozi prsni koš- trebuh

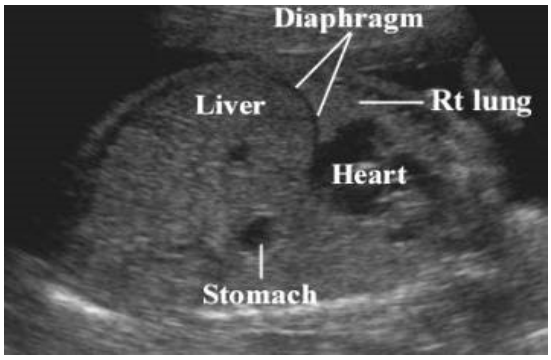

Standardni preiskovalni preseki in meritve
Presek skozi trebušno votlino

•**AC** obseg trebuha merimo :

- na prečnem preseku
- na nivoju želodca in intrahepatičnega dela popkovne vene
- vidne tri osifikacijska jedra hrbtenice

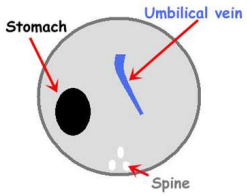

Standardni preiskovalni preseki in meritve
Presek skozi trebušno votlino

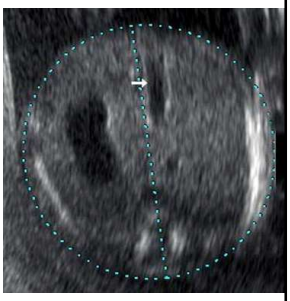

Standardni preiskovalni preseki in meritve
Presek skozi trebušno votlino

- Trebušno votlino pregledamo s premikanjem *v prečnih presekih*
- Videti moramo :
  - *želodec*
  - *iztopišče popkovnice*
  - *ledvici*
  - *mehur*
  - *preverimo, če je trebušna stena cela*

Standardni preiskovalni preseki in meritve
Presek skozi trebušno votlino

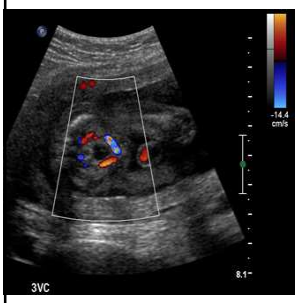

Standardni preiskovalni preseki in meritve
Hrbtenica

- Pregledamo *vzdolžno in prečno*
- Na vsakem preseku vidimo *3 zakostenitvena jedra*

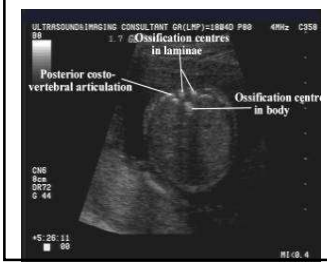

Standardni preiskovalni preseki in meritve
Pregled okončin

- Prikazati moramo vse 4 okončine
- V vseh moramo videti vse *tri dolge kosti*
- Prikazati si moramo tudi *dlani in stopala*

- **FL** merimo med obema končnima sredinskima točkama matafize

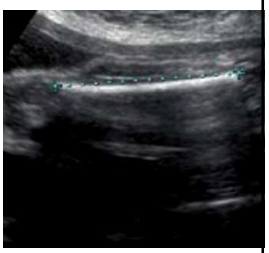

Standardni preiskovalni preseki in meritve
Pregled okončin

Standardni preiskovalni preseki in meritve
Spolovilo

- Spolovilo pregledamo zato, da se prepričamo, da je *pravilno razvito*

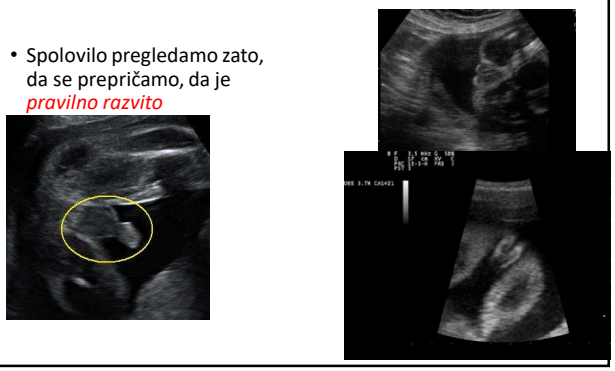

Standardni preiskovalni preseki in meritve
Posteljica

Opišemo :

- lego posteljice :

glede *na maternično steno*, na katero je priraščena

glede *na oddaljenost od NMU* (med 20.-24.t. ima okoli 5% za manj kot 3 cm oddaljeno od NMU)

- debelino posteljice (do 20.t debelina do 3 cm, po tem do 5 cm)

- ehogenost (lakune, kalcifikacije)

Standardni preiskovalni preseki in meritve
Popkovnica

- Opišemo število žil :

- 3 žile

- vstop v trebuh ploda

- vstop v posteljico

Standardni preiskovalni preseki in meritve
Plodovnica

- Merimo *količino* plodovnice

- najglobji žep plodovnice (3-8 cm normalno)

- Indeks (AFI) - je seštevek navpično izmerjenih najglobjih žepov plodovnice v 4 kvadrantih (10-20 cm normalna količina)

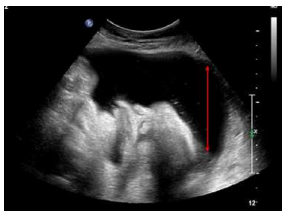

Standardni preiskovalni preseki in meritve
Večplodna nosečnost

- *Horionost – nujno določiti do 16.tedna nosečnosti*
- *Vsak otrok posebej*
- *Natačne meritve*
- *Pogostnost pregledov – glede na horionost in stanje*

ULTRAZVOČNA PREISKAVA V 3. TRIMESTRU NOSEČNOSTI

Asist. Maja Lampelj, dr. med.

Ultrazvočna preiskava v 3. trimesečju nosečnosti

Maja Lampelj

N A V O D I L O
o spremembah in dopolnitvah navodila za izvajanje preventivnega zdravstvenega varstva na primarni ravni
(Uradni list RS, št. 33/2002)

Prva ultrazvočna preiskava se opravi v obdobju med 8. in 12. tednom nosečnosti (izključitev oziroma potrditev večplodnih nosečnosti in horionosti, nepravilnosti maternice, nepravilnosti zgodnjih oblik nosečnosti, nepravilne tvorbe v spodnjem delu trebuha, ne obsega pa pregleda nuhalne svetline).
Druga ultrazvočna preiskava se opravi okrog 20. tedna nosečnosti (morfologija ploda, ocena plodove rasti).

Če pride nosečnica na prvi pregled po 24. tednu nosečnosti, se opravita dve ultrazvočni preiskavi (določitev pričakovanega datuma poroda in morfologija ploda, ocena plodove rasti).

Opomba: Pri obremenilni anamnezi oziroma kliničnem izvidu se opravi ultrazvočni pregled v 30. do 32. tednu nosečnosti in je del kurativne obravnave. Enako velja za ultrazvočno ugotavljanje lege posteljice oziroma vstave ploda, če obstaja klinični sum za nepravilnosti.

Indikacije za UZ preiskavo v 3. trimesečju nosečnosti

- *Kontrola rasti ploda*
- *Ocena kondicije ploda*
- *Lega ploda*
- *Večplodna nosečnost*
- *Pred- ali nizko ležeča posteljica / Predležeče žile*
- *Insuficienca materničnega vratu / Grozeč prezgodnji porod*
- *Kontrola predhodno ugotovljene ali suma na anomalijo pri plodu / kontrola UZ označevalcev (markerjev)*
- *Rizična nosečnost*
- *Simptomi nosečnice*

ORIENTACIJA

Število plodov

Lega ploda

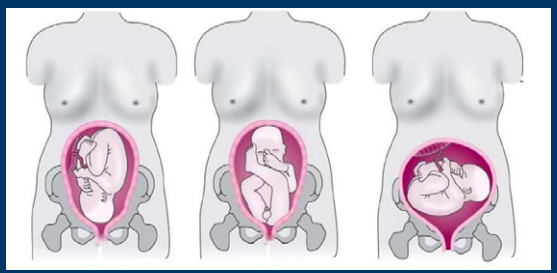

Lega ploda - ORIENTACIJA

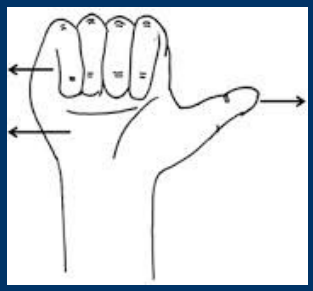

Indikacije za UZ preiskavo v 3. trimesečju nosečnosti

- ***Kontrola rasti ploda***
- ***Ocena kondicije ploda***
- ***Lega ploda***
- ***Večplodna nosečnost***
- ***Pred- ali nizko ležeča posteljica / Predležeče žile***
- ***Insuficienca maternične vratu / Grozeč prezgodnji porod***
- ***Kontrola predhodno ugotovljene ali suma na anomalijo pri plodu / kontrola UZ označevalcev (markerjev)***
- ***Rizična nosečnost***
- ***Simptomi nosečnice***

Kontrola rasti ploda

Biometrija ploda

Meritve ploda, na podlagi katerih se izračuna
„velikost“ ploda (OTT – EFW) in preveri
trajanje nosečnosti (GA) ter
predviden datum poroda (PDP, TP – EDD).

Kontrola rasti ploda

Biometrija ploda

- Biparietalni premer (BPD)
- Obseg glave (HC)
- Obseg trebuha (AC)
- Dolžina stegnenice (FL)

Biparietalni premer (BPD) in obseg glave (HC)

UZ slika prečnega preseka glave, s katero se prikaže
- talamus
- cavum septum pellucidum
- horoidni pletež.

Postavitev UZ sonde pravokotno na središčno os glave ploda za simetrični prikaz hemisfer in kalvarije.

Pregled morfologije ploda

- ***Glava ploda***
  - CŽS

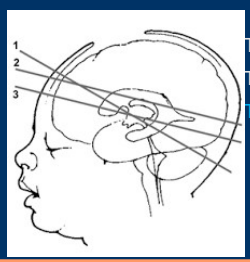

Transcerebelarna ravnina
Transventrikularna ravnina
Transtalamična ravnina

Biparietalni premer (BPD) in obseg glave (HC)

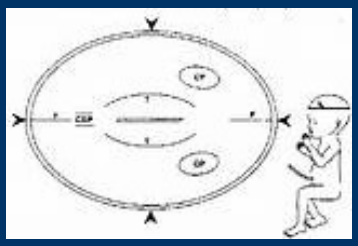

Biparietalni premer (BPD) in obseg glave (HC)

Meritev biparietalnega premera (BPD):
- zunanji rob kalvarije bliže UZ sondi
- notranji rob kalvarije dlje od UZ sonde

Meritev obsega glave (HC):
- elipsa okrog zunanjega roba kalvarije

Biparietalni premer (BPD) in obseg glave (HC)

Obseg trebuha (AC)

UZ slika prečnega preseka trebuha, s katero se prikaže
- želodec
- portalna vena
- vretence (in rebra).

Meritev obseg trebuha (AC):
- krog okrog površine kože trebuha

Obseg trebuha (AC)

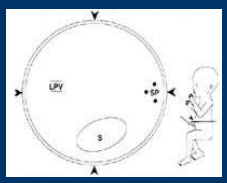

Dolžina stegnenice (FL)

Meritev dolžine stegnenice (FL):

- postavitev UZ sonde vzdolž dolge osi stegnenice
- UZ slika stegnenice ne sme biti pod večjim kotom od 30 stopinj glede na horizontalo
- konca prikazane stegnenice morata biti topa
- meritev sme zajeti le diafizo brez osifikacijskih jeder oziroma epifiz

Dolžina stegnenice (FL)

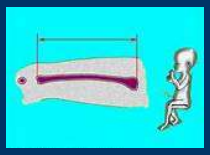

Kontrola rasti ploda

Krivulja rasti ploda

Kontrola rasti ploda

- **Normalno velik plod** (normosomija)
- **Velik plod** (makrosomija, LGA)
  >90 cenilo
  - GDM, prednosečnostna SB, predhodno LGA, debelost, poterminska nosečnost, starost in rodnost nosečnice
- **Zastoj plodove rasti v maternici** (IUGR ↔ SGA)

IUGR

Stanje ploda, ki ni dosegel svojega rastnega potenciala.

V Sloveniji sprejeta definicija IUGR je ocenjena telesna teža pod 10. centilo razporeditve plodovih tež za določeno gestacijsko starost.

Pomembnost odkrivanja je v povezanosti s smrtjo ploda v maternici ter obolevnostjo in umrljivostjo novorojenčkov.

IUGR

Etiologija:

- **Dejavniki ploda:** genetske napake, prirojene nepravilnosti, večplodne nosečnosti, okužbe
- **Dejavniki posteljice:** manjša velikost, nepravilnosti v razvoju uteroplacentarnih žil, abrupcija, intrauterine okužbe, infarkti in tromboze, nepravilnosti popkovnice z dvema žilama ali velamentozno insercijo, strukturne nepravilnosti, placenta previa, hemangiomi
- **Dejavniki matere:** PE, GH, SB, kronične pljučne bolezni, bolezni srca in ožilja, hematološke, imunološke bolezni, kajenje, alkohol, droge, toksini, razvojne nepravilnosti maternice, OBMP, starost matere

IUGR

Simetrični IUGR
- 20 do 30%
- vpliv škodljivega dejavnika zgodaj v nosečnosti
- genetske napake, prirojene nepravilnosti, sistemske bolezni matere, izpostavljenost toksinom, okužbe v maternici
- obsega glavice in trebuha ploda sorazmerno manjša

Asimetrični IUGR
- 70 do 80%
- vpliv škodljivega dejavnika kasneje v nosečnosti
- insuficienca posteljice
- obseg trebuha ploda nesorazmerno manjši od obsega glavice

IUGR

Biometrija ploda
↓
Sum ali diagnoza IUGR
↓

Ponovitve UZ biometrije ploda
Ocena kondicije ploda
- ocena biofizikalnega profila (BFP)
- Dopplerske preiskave
(meritve pretokov skozi popkovnično arterijo, srednjo možgansko arterijo ali ductus venosus)

Indikacije za UZ preiskavo v 3. trimesečju nosečnosti

- ***Kontrola rasti ploda***
- ***Ocena kondicije ploda***
- ***Lega ploda***
- ***Večplodna nosečnost***
- ***Pred- ali nizko ležeča posteljica / Predležeče žile***
- ***Insuficienca materničnega vratu / Grozeč prezgodnji porod***
- ***Kontrola predhodno ugotovljene ali suma na anomalijo pri plodu / kontrola UZ označevalcev (markerjev)***
- ***Rizična nosečnost***
- ***Simptomi nosečnice***

Ocena kondicije ploda

- Biofizikalni profil:

1. Plodovi „veliki“ gibi
2. Mišični tonus ploda
3. Dihalni gibi ploda
4. Količina plodovnice

5. CTG (NST)

- Dopplerske preiskave: meritev pretokov skozi popkovnično arterijo, srednjo možgansko arterijo ali ductus venosus

Indikacije za UZ preiskavo v 3. trimesečju nosečnosti

- ***Kontrola rasti ploda***
- ***Ocena kondicije ploda***
- ***Lega ploda***
- ***Večplodna nosečnost***
- ***Pred- ali nizko ležeča posteljica / Predležeče žile***
- ***Insuficienca materničnega vratu / Grozeč prezgodnji porod***
- ***Kontrola predhodno ugotovljene ali suma na anomalijo pri plodu / kontrola UZ označevalcev (markerjev)***
- ***Rizična nosečnost***
- ***Simptomi nosečnice***

Lega ploda

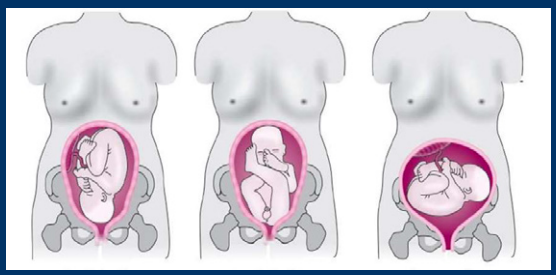

Lega ploda

Medenična vstava

- Zunanji obrat ploda
- Poskus vaginalnega poroda
- Carski rez

Indikacije za UZ preiskavo v 3. trimesečju nosečnosti

- *Kontrola rasti ploda*
- *Ocena kondicije ploda*
- *Lega ploda*
- *Večplodna nosečnost*
- *Pred- ali nizko ležeča posteljica / Predležeče žile*
- *Insuficienca materničnega vratu / Grozeč prezgodnji porod*
- *Kontrola predhodno ugotovljene ali suma na anomalijo pri plodu / kontrola UZ označevalcev (markerjev)*
- *Rizična nosečnost*
- *Simptomi nosečnice*

Večplodna nosečnost

Kontrola rasti plodov!

- Dvohorijski dvojčki: od 24. tedna nosečnosti / 4 tedne
  -II- z IUGR: / 2 tedna, meritev pretokov skozi popkovnično arterijo tedensko

- Monohorijski dvojčki: od 16. tedna nosečnosti / 2 tedna z meritvijo pretokov skozi popkovnično arterijo (TTTS - diskordantna rast, oligo-, polihidramnij)
  -II- brez zapleta: od 28. tedna / 3-4 tedne

Večplodna nosečnost

VAGINALNI POROD ?

AMNIONOST LEGA

Indikacije za UZ preiskavo v 3. trimesečju nosečnosti

- *Kontrola rasti ploda*
- *Ocena kondicije ploda*
- *Lega ploda*
- *Večplodna nosečnost*
- *Pred- ali nizko ležeča posteljica / Predležeče žile*
- *Insuficienca materničnega vratu / Grozeč prezgodnji porod*
- *Kontrola predhodno ugotovljene ali suma na anomalijo pri plodu / kontrola UZ označevalcev (markerjev)*
- *Rizična nosečnost*
- *Simptomi nosečnice*

Pred- ali nizko ležeča posteljica

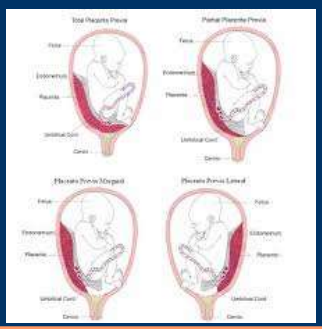

Predležeca posteljica – Placenta previa

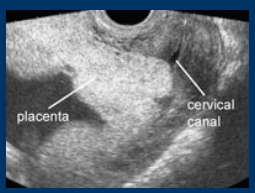

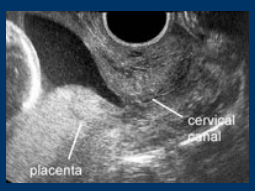

Pred- ali nizko ležeča posteljica

Transvaginalni UZ v 32. tednu nosečnosti

CARSKI REZ?

Predležeče žile – Vasa previa

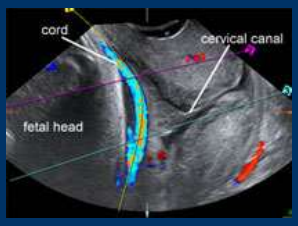

Indikacije za UZ preiskavo v 3. trimesečju nosečnosti

- ***Kontrola rasti ploda***
- ***Ocena kondicije ploda***
- ***Lega ploda***
- ***Večplodna nosečnost***
- ***Pred- ali nizko ležeča posteljica / Predležeče žile***
- ***Insuficienca materničnega vratu / Grozeč prezgodnji porod***
- ***Kontrola predhodno ugotovljene ali suma na anomalijo pri plodu / kontrola UZ označevalcev (markerjev)***
- ***Rizična nosečnost***
- ***Simptomi nosečnice***

Insuficienca materničnega vratu (ICI) / Grozeč prezgodnji porod (PPI)

- merimo razdaljo med notranjim in zunanjim materničnim ustjem
- meritev s transvaginalnim UZ pregledom ob praznem sečnem mehurju
- izmerimo dolžino MV <25 mm
- predvidimo verjetnost za prezgodnji porod

Insuficienca materničnega vratu (ICI) / Grozeč prezgodnji porod (PPI)

- dolžina MV <25 mm – 18% tveganje za prezgodnji porod
- dolžina MV <20 mm – 25% tveganje za prezgodnji porod
- dolžina MV <15 mm – 50% tveganje za prezgodnji porod

Indikacije za UZ preiskavo v 3. trimesečju nosečnosti

- ***Kontrola rasti ploda***
- ***Ocena kondicije ploda***
- ***Lega ploda***
- ***Večplodna nosečnost***
- ***Pred- ali nizko ležeča posteljica / Predležeče žile***
- ***Insuficienca materničnega vratu / Grozeč prezgodnji porod***
- ***Kontrola predhodno ugotovljene ali suma na anomalijo pri plodu / kontrola UZ označevalcev (markerjev)***
- ***Rizična nosečnost***
- ***Simptomi nosečnice***

Indikacije za UZ preiskavo v 3. trimesečju nosečnosti

- *Kontrola rasti ploda*
- *Ocena kondicije ploda*
- *Lega ploda*
- *Večplodna nosečnost*
- *Pred- ali nizko ležeča posteljica / Predležeče žile*
- *Insuficienca maternične vratu / Grozeč prezgodnji porod*
- *Kontrola predhodno ugotovljene ali suma na anomalijo pri plodu / kontrola UZ označevalcev (markerjev)*
- ***Rizična nosečnost*** *(PE, GDM, epilepsija, srčne, pljučne, ledvične in druge kronične bolezni,...)*
- *Simptomi nosečnice*

Indikacije za UZ preiskavo v 3. trimesečju nosečnosti

- *Kontrola rasti ploda*
- *Ocena kondicije ploda*
- *Lega ploda*
- *Večplodna nosečnost*
- *Pred- ali nizko ležeča posteljica / Predležeče žile*
- *Insuficienca maternične vratu / Grozeč prezgodnji porod*
- *Kontrola predhodno ugotovljene ali suma na anomalijo pri plodu / kontrola UZ označevalcev (markerjev)*
- *Rizična nosečnost*
- ***Simptomi nosečnice:*** *vaginalna krvavitev, abdominalna in pelvična bolečina, krči, redkost gibanja ploda / sum na MFIU*

HVALA!

„Na koncu bo vse dobro.
Če še ni dobro, še ni konec.“

(neznani avtor)

ULTRAZVOČNA PREISKAVA CENTRALNEGA ŽIVČNEGA SISTEMA PLODA

Izr. prof. dr. Faris Mujezinović, dr. med.

Ultrazvočna diagnostika CŽS ploda

Faris Mujezinović

Anatomija možganov

Prozencefalon (prednji možgani)
- Telencefalon
- Diencefalon

Mezencefalon (srednji možgani)
- Srednji možgani

Rombencefalon (zadnji možgani)
- Pons in cerebelum
- Podaljšana možganovina

Uvod

Incidenca 1-2/1000 rojenih

UZ preiskava - osnovni pregled in razširjen pregled (fetalna nevrosonografija)

Pregled opravimo čez trebuh ali skozi nožnico (abdominalna sonda 3-5 MHz in transvaginalna 5-10 MHz)

Cerebralne žile prikažemo z barvnim doplerjem

Uporabljamo še 3D ultrazvok in magnetno rezonanco

Osnovi prikazi možganov ploda

UZ preseki

transventrikularni

transtalamični

transcerebelarni presek

Plodovo hrbtenico pregledujemo v frontalnem in prečnem preseku

Transventrikularni presek

CSP se nahaja v sprednji polovici medialne linije.

Sprednji rog stranskega prekata je struktura v obliki vejice, ki medialno sloni na CSP.

V posteriornem delu stranskega prekata od 16. tedna nosečnosti razlikujemo atrium in okcipitalni rog.

Atrium v celoti izpolnjuje glomus horoidnega pleksusa, rog pa je izpolnjen z likovorjem.

Medialni in lateralni steni sta vzporedni na medialno linijo, ultrazvočno jih vidimo kot hiperehogeni liniji.

Transventrikularni presek

Kosti lobanje zabrišejo anatomske detalje bližje možganske hemisfere.

Meritev BPD, HC ter notranji premer atriuma

Kaliperji so na na notranjih robovih atriuma.

Translamični presek

Uporaben za meritev BPD proti koncu nosečnosti, ko težje prikažemo CSP, oz. transventrikularni presek.

Ocenimo sprednje rogove stranskega prekata, CSP, talamus in hipokampalne giruse.

Transcerebelarni presek

CSP

Sprednji rogovi stranskega prekata

Talamusi

Zadaj v posteriorni fosi cerebelum in cisterna magna

Plodova hrbtenica – prečni presek

V transverzalnem preseku od 14. tedna nosečnosti v vretencih vidimo tri osifikacijska jedra

eno v telesu vretenca

eno med lamino in pedikulusom na levi in desni strani.

Fetalni nevrosonogram

Fetalni nevrosonogram

Fetalni nevrosonogram predstavlja nadaljevanje osnovnega pregleda pri povišanem tveganju ali sumu na nepravilnosti CŽS.

Vključuje 4 koronarna in 3 sagitalna preseka. Za dober prikaz UZ sondo usmerimo proti fontanelam glavice bodisi transabdominalno oz. transfundalno (medenična vstava) ali transvaginalno.

Pri transfundalnem pristopu sondo postavimo vzporedno na trebuh nosečnice. Za boljši prikaz lahko nežno premikamo plod.

Transvaginalna sonda ima višjo frekfenco zaradi katere je prikaz anatomskih detaljev boljši. Poleg ocene anatomskih struktur ocenjujemo še konvolucije možganov, ki se skozi nosečnost spreminjajo.

Hrbtenico ocenjujemo s prečnimi, vzdolžnimi in koronarnimi preseki.

Transfrontalna raven

Pregled opravimo skozi sprednjo fontanelo na glavici ploda.

V medialni črti vidimo interhemisferično fissuro, ki je neprekinjena, ker se presek nahaja pred genusom korpusa kalosuma.

Na vsaki strani lateralno od fisure se nahajata sprednja rogova stranskega prekata.

Vidni so še sfenoidalna kost in orbiti.

Transkaudalna raven ali srednjekoronalna-1 raven

Kavum septi pellucidi kot anehogena trikotna struktura je viden pod korpus kalozumom.

Korpus kalozum (genus in sprednji del korpusa kalozuma) prekinja potek interhemisferičnih fisur.

Genus korpusa kalozuma je v koronarni ravni bolj hiperehogen kot telo korpusa kalozuma.

Lateralno od medialne črte je viden stranski prekat, še bolj lateralno pa Silvianova fisura.

Transtalamična raven ali srednjekoronalna-2 raven

Vidimo oba talamusa, med njimi v srednji črti včasih še tretji prekat z interventrikularnimi foramni in atriji lateralnih prekatov s horoidnimi pleksusi.

V kranialni bazi prikažemo žile Wilisovega obroča in optično hiazmo.

Transcerebelarna raven

Sondo postavimo na posteriorno fontanelo.

Vidni

okcipitalni rogovi stranski prekatov

interhemisferična fisura

obe cerebralni hemisferi

vermis

Sagitalni preseki

Poznamo midsagitalno raven in 2 parasagitalni ravni.

Midsagitalna ali mediana raven

Corpus callosum

Podaljšana hrbtenjača

Most (pons)

Vermis

Posteriorna fosa

Midsagitalna ali mediana raven

Sprednja cerebralna arterija

Arterija perikaloza z njenimi vejami

Galenova vena

Parasagitalna ali poševna raven

Prikaže v celoti

Stranske prekate

Horoidni pleksus

Periventrikularno tkivo

Skorjo

Pregled hrbtenice

Tri ravni se lahko uporabljajo. Običajno sta mogoči dve v odvisnosti od položaja hrbtenice.

Prečni pregled hrbtenice

Hrbtenico preiskujemo v transverzalni ravni po celi njeni dolžini

Prvo vratno vretence ima kvadratasto

Torakalna in lumbalna vretenca triangularno obliko

Sakralna vretenca pa so ravna

Sagitalni presek hrbtenice

Medularni konus v drugem in tretjem trimestru je na nivoju drugega lumbarnega vretenca.

Prikaz je mogoč, ker spinozni izrastki vretenc niso ovira ultrazvočnim žarkom, ker so brez osifikacije.

Osifikacijska jedra v telesu in zadnjimi lokovih vretenc pa tvorita navidezni vzporedni liniji, ki se spodaj združita v sakrum.

Koronalni preseki hrbtenice

Regularna porazdelitev osifikacijskih jeder vretenc izključuje nepravilnosti hrbtenice

Ocenimo višino medularnega konusa

Mehko tkivo v celoti pokriva hrbtenico

Bolezni

Ventrikulomegalija

Okvare nevralne cevi

Nepravilnosti v srednji liniji možganov

Destruktivne cerebralne lezije

Motnje proliferacije živčnih celic

Vaskularne nepravilnosti

Intrakranialne ciste

Ventrikulomegalija

Izraz pomeni povečevanje velikosti prekatov, večinoma stranskih. Ventrikularni sistem tvorita dva lateralna ventrikla, ki se najahaja v vsaki hemisferi. Vsaki lateralni ventrikl je povezan z tretjim ventriklom z formanom Monroe.

Dilatacija lateralnega ventrikal se imanuje ventrikulomegalija in je dg ko je atrijska širina večja od 10 mm v drugi polovici nosečnosti.

Pojavlja se pri enem plodu na 1000 porodov, incidenca je verjetno še večja.

Je nespecifični marker nepravilnega razvoja možganov, ker je prisoten pri večjem število cerebralnih nepravilnosti.

Za oceno širine prekatov uporabljamo prečni premer zadnjega roga na nivoju glomusa horodinega pleksusa, ki običajno sega do 10 mm in je pri fantih nekoliko širši kot pri deklicah (10 mm je 3,2 SD pri punčkah in 2.8 SD pri fantkih).

Ventrikulomegalija

Širina prekata med 10 mm in 15 mm kaže na blago ventrikulomegalijo, ki pri večini primerev predstavlja benigno spremembo, ki se vrne na normalno velikost v nadaljevanju nosečnosti.

Pri VMG več kot 12 mm, obstaja nevarnost, da stanje v napredovali nosečnosti vodi v razvoj hudih nepravilnosti kot je hidrocefalus, poškoba bele možganovine ali nepravilnosti možganske skorje.

Večje je tveganje tudi za cerebralne in ekstracerebralne nepravilnosti, anevploidija in okužbe. Zato to VMG od 13-15 mm nekateri avtorji označujejo kot VMG srednje stopnje, ker je povezana s slabšim izidom. To še posebej velja pri bilateralni spremembi pri punčkah.

Ventrikulomegalija

Huda ventrikulomegalija oz. tista s premerom prekata več kot 15 mm nakazuje hujše intrakranilane nepravilnosti pri plodu.

Nadaljni razvoj je odvisen od etiologije.

Pri izolirani hudi ventrikulomegalije je zaradi tega povečano tveganje za perinatalno smrt in hude nevrološke posledice.

Razširjeni prekati in celo hude oblike bolezni se lahko razvijejo pozno v nosečnosti, zaradi česar se lahko spregledajo pri antenatalnem ultrazvočnem pregledovanju.

Okvare nevralne cevi

Pojavi se pri 1-2 plodovih na 1000 porodov in povečuje tveganje za ponovitev bolezni v naslednji nosečnosti.

Anencefalija

Spina bifida

Cefalokela

Anencefalija

Bolezen se začne kot akranija pri kateri telencefalon zaradi toksičnega vpliva plodovnice počasi propade, ostanki podaljšane hrbtenjače in rombocefalične strukture pa pokrije vaskularna membrana.

Stanje spremlja tudi spina bifida, na obrazu se vidi razcep ustnice in mehkega nega, na trebuhu omfalokela, stopala pa so deformirana v pel valgus. Pojavi se tudi polihidramnij.

Zaradi opisane dinamike je ultrazvočna diagnoza otežena v prvem trimestru, kasneje pa z razvojem tipično obliko glavice in »žabjih oči«, stanje lažje prepoznamo.

Stanje se vedno zaključi s smrtnim izidom, zato po antenatalni diagnozi priporočamo zaključek nosečnosti.

Spina bifida – odprta oblika

Poznamo odprto in zaprto obliko.

Odprta oblika ima poleg defekta spinalnega kanala tudi popoln defekt kože, ki je lahko tudi različno velik. Tipično mesto okvare hrbtenice je lumbarno, torakolumbarno in sakrolumbarno področje.

Preko defekta v hrbtenici in koži v plodovnico izteka likvor zaradi katerega se zvišujejo vrednosti alfa fetoproteina (AFP) v plodovnici in maternalnem serumu.

Spina bifida – zaprta oblika

Za razliko od odprte oblike je defekt hrbtenice pri zaprti spini bifidi pokrit s kožo, ki je pogosto bolj pigmentirana, vdrta ali poraščena.

Občasno vidimo še meningokelo in lipom.

Pomembna razlika med odprto in zaprto obliko je ta, da so koncentracije AFP pri zaprti spini bifidi v mejah normale.

Spina bifida – Limona znak

Zelo je koristna UZ preiskava glavice, ki kaže »banana« in »limona« znak.

»Banana« znak označuje spremenjeno obliko malih možganov zaradi premikanja vermisa, četrtega ventrikla in podaljšane hrbtenice navzdol skozi forman magnum v zgornji cervikalni kanal. To stanje se označuje Chiari tip 2 ali Arnold Chiari malformacija.

»Limona« znak označuje vdrtje glavice v predelu frontalnih kosti, ki ga lahko spremlja tudi manjša rast glavice. Pogost je pojav ventrikulomegalije.

Cefalokela

Za cefalokelo je značilna protruzija intrakranialne vsebine skozi kostni defekt na glavici, običajno na zatilju v medialni liniji, redkeje pa na parietalni oz. frontalni kosti.

Če se v cisti nahajajo možganske ovojnice, govorimo o kranialni meningokele, pri prisotnosti še možganskega tkiva pa o encefalokeli. Na obsežno encefalokelo lahko nakazuje tudi manjša velikost glavice. Nastaja motnja pretoka livkorja in posledično hidrocefalusa. Spremaljajo je še druge nepravilnosti ali pa so del sindroma.

Pri UZ preiskavi na bolezen posumimo, če poleg glavice opazimo še parakranialno strukturo. Včasih je težko ločimo od cističnega higroma na vratu, ki običajno ima notranje pregrade in debelo steno, ter je povezan z generaliziranim edemom mehkih tkiv in hidropsom. Direktni prikaz kostnega defekta je običajno težaven, ker gre za majhne spremembe v velikosti parih milimetrov. Spremlja jo pogosto ventrikulomegalija.

Pri cefalokeli in cističnemu higromu običajno gre za slabo prognozo.

Nepravilnosti v srednji liniji možganov

V to skupino bolezni, pogosto spremljano s kraniofacialnimi nepravilnostmi, sodi

Holoprosencefalija

Agenezija korpusa kalozuma,

Odsotnost septuma kavuma pellucidi

Dandy Walker sindrom

Bolezni spremljajo različne stopnje klinične prizadetosti.

Holoprosencefalija

Gre za nepopolno ločitev cerebralnih hemisfer in tvorbo diencefaličnih struktur. Ločimo alobarno, semilobarno, lobarno in pred kratkim opisano interhemisferično obliko.

Pri alobarni obliki, ki je najbolj izražena, sta interhemisferična fisura in falks cerebri popolnoma odsotna, prisoten je en primitiven prekat (holoventrikel), talamusi so združeni v medialni črti, ni tretjega ventrikla, nevrohipofize, olfaktornih bulbusov in traktov.

Pri semilobarni holoprosencefaliji je tudi prisotna ena prekatna votlina, hemisferi pa sta posteriorno deloma ločeni. Pri obeh oblikah, alobrani in semilobarni, se streha votline, ki običajo obdaja možgansko tkivo, lahko balonasto vrine med cerebralno konveksiteto in lobanjo ter tvori dorzalno cisto različne velikosti. Prisotna je tudi mikrocefalija ali celo makrocefalija, ki nastane zaradi obstruktivnega hidrocefalusa.

Čeprav je pri lobarni obliki interhemisferična fisura dobro razvita spredaj in zadaj, so še vedno združena cingulatna girusa in lateralni prekati, poleg tega pa je odsoten še septum kavum pelucidum.

Pri srednji interhemisferični obliki holoprosencefalije gre za združitev teles stranskih prekatov, frontalni in posteriorni rogi pa so dobro razviti.

Holoprosencefalija

Obrazne nepravilnosti, od ciklopije do hudega hipertelorizma z medialnim razcepom ustnice ali neba, skoraj vedno spremljajo alobarno in semilobarno holoprosencefalijo.

Nos je lahko odsoten ali zamenjan s proboscisom ali popolnoma raven. Nasprotno pa so obrazne nepravilnosti redke pri lobarni obliki in srednji interhemisferični varianti.

Holoprozencafalija je najpogosteje izolirana in sporadična, pojavlja pa se tudi s trisomijo 13 in poliploidijo. Plodovi večinoma odmrejo že intrauterino.

UZ diagnozo alobarne holoprosencefalije postavimo po prikazu enega rudimentiranega cerebralnega prekata, ki skozi nepopoln korteks protrudira do lobanje in tvori dorzalno cisto ter s prikazom obraznih nepravilnosti. Podobno stanje vidimo tudi pri semilobarni obliki.

Srednjo interhemisferično obliko holoprosencefalije spremljajo dobro oblikovani frontalni rogi, ki se združujejo v srednji črti brez septum peluciduma in komucirajo posterirono z eno rudimentirano votlino.

Ageneza korpusa kalozuma

Nejasna prevalenca in nejasna klinična pomena.

Ocenjuje se, da se nepravilnost pojavlja pri 3-7 % splošne populacije. Etiologija je različna in vključuje tudi genetske dejavnike. Pogosto je spremljajo tudi druge nepravilnosti. Poznamo popolno in delno obliko. Pri delni obliki manjka zadnji del korpusa kalozuma (splenum in telo).

Pri popolni obliki ne vidimo septuma kavuma pelucidi, hemisferi sta med seboj bolj ločeni v srednjem delu možganov, spremeni se tudi oblika stranskih ventrikulov.

Ageneza korpusa kalozuma

V koronalnem preseku so sprednji rogovi bolj oddaljni sekciji en od drugega,

v prečnem preseku pa stranski prekati imajo obliko kapljice zaradi povečanih atrijev okcipitalnega roga. Nasprotno pa so frontalni rogovi normalne oblike in bolj oddaljeni en od drugega.

Pri UZ preiskavi pomislimo na nepravilnost, ko ne moremo prikazati kavum septuma peluciduma in kapljično obliko stranskih prekatov.

Del sindromov

Intelektualni razvoj je lahko samo delno prizadet ali normalen

Odsotnost septuma pellucidi

Pojavlja se skupaj s holoprosencefalijo in agenezo korpusa kalozuma ali drugimi intrakranialnimi nepravilnostmi kot je septooptična displazija, kortikalne nepravilnosti ali skizencefalija, lahko pa tudi v izolaciji.

Diferencialna diagnoza je težka.

Pediatrični podatki kažejo da je prognoza slaba in da je pri 90 % primerov prisotna mentalna retardacija ali hude nevrološke nepravilnosti.

Dandy Walker sindrom

Izjemno redka bolezen (incidence je 1/30 000 porodov). Izraz Dandy Walker kompleks ali kontinuum kaže na široki razpon klinčnih slik, ki jih povezuje velika cistena magna in V razcep malih možganov.

Pri Dandy Walker sindromu ali malformaciji nadjemo štiri nepravilnosti

ventrikulomegalijo različne stopnje,

navzgor premaknjeno cisterno magno

defekt cereberalnega vermisa, skozi katerega cista magna komunicira s četrtim prekatom. Ventrikulomegalije je pogosto znak, ki se pojavi šele po porodu.

zadaj odprt četrti prekat,

Spermljajo ga tudi druge okvare kot sta ageneza korpusa kalozuma, holoprosencefalija, encefalokela, razcep ustnice in neba, kardiovaskularne okvare in policistična ledvica.

Megacisterna magna, Blake pouch cista, Vermalna hipoplazija

Tudi izoliran ima slabo prognozo, v sklopu sindromom pa je prognoza še slabša.

Megacisterna magna označacuje cisterno magno večjo kot 10 mm z intaktnim vermisom malih možgavnov. Občasno je povezana s trisomijo 18, večinoma pa nima posledic.

Premik vermisa navzgor, ki se v prečni ravni vidi kot V zareza na medialni ravni pa je vermis prisoten, potem to stanje imenujemo Blake pouch cista.

Vermalna hipoplazija, prej označena kot DW varianto, ki je pogosto povezana z drugimi intrakranialnimi nepravilnosti ima večje tveganje za nepravilen nevrorazvoj. Razlikovanje je težko.

Potrebno je vedeti, da je cerebralni vermis pred 20 tednom inkompleten, kar lahko pripelje do napačne diagnoze. Za zanesljivo diagnozo je potrebno oceniti vermis v več projekcijah. V prečnem preseku se težko ločijo DW malformacija od hipoplazije vermisa in Blake pouch cista. Zato je tridimenzionalni UZ koristen v teh primerih.

Destruktivne cerebralne lezije

Možganske nepravilnosti lahko nastanejo zaradi motnje v razvoju ali zaradi destruktivnih procesov.

Intrakranialne krvavitve

Porencefalija in skizencefalija

Hidrancefalija

Periventrikularna levkomalacija

Intrauterine okužbe

Intrakranialne krvavitve

Intrakranialne krvavitve so pri prezgodaj rojenih otrocih pogost zaplet zaradi nezrelosti, med nosečnostjo pa najverjetneje zaradi koagulopatije ali traume. Vzrok nastanka ni popolnoma jasen.

Stranski prekati so predilecijsko mesto.

Poznamo več stopenj. Krvavitev 1-2 stopnje je omejena na germinalni matriks ali stranske prekate brez ventrikulomegalije, stopnja 3-4 ključuje hudo ventrikulomegalijo in uničenje bele možganovine.

Na UZ sliko vpliva obsežnost krvavitve in čas, ko se je zgodila.

Takoj po dogodku, kolekcija krvi v prekatih je hiperehogena, kasneje pa pridobiva anehogeno jedro, prekati se razširjio (krvavitev 3 stopnje).

Pri napredovalih stadijih je smrtnost visoka (50 %), polovica preživelih pa ima nevrološke posledice. Čim večja je krvavitev, tem večja je okvara.

Kongenitalna porencefalija in skizencefalija

Za kongenitalno porencefalijo so značilne cistične spremembe v možganovini. Kavitete komunicirajo z ventrikularnim sistemom ali subarahnoidnim prostorom. Pojavljajo se obojestransko, so simetrične, različno velike in povezane z mikrocefalijo.

Ciste so posledica morfogenetične motnje (resnična porencefalija ali skizencefalija (razep možganov)) ali pa intrauterine poškodbe (pseudoporencefalija ali encefaloklastična porencefalija), ki so pogosteje omejena na eno hemisfero.

Moten je pretok likovja in nastane hidrocefalus.

Hidranencefalija

Pri hidrocefaliji v glavici je namesto možganskega tkiva prisotna tekočina.

Prikažemo rombocefalon in podaljšano hrbtenjačo, tkivo cerebralnih hemisfer pa ne obstaja.

Velikost glavice je lahko različna, majhna ali povečana.

Vzroki se gibljejo od okužb (CMV, toksoplazmoza) do intrauterine zapore notranjih karotidnih arterij.

Diferencialno diagnostično pomislimo na skizencefalijo in porencefalijo. Prognoza je zelo neugodna.

Periventrikularna levkomalacija

Periventrikularna levkomalacija je degenerativna motnja bele možganovine, ki se značilna za prezgodaj rojene otroke.

Gre za številne manjše cistične spremembe v beli možganovini, ki se z UZ preiskavo vidijo okoli stranskih prekatov. Ima slabo prognozo.

Intrauterine okužbe

Intrauterine okužbe so najpogostejši vzrok poškodbe možganov.

Od njih predvsem izstopa CMV, ki povzroča široki spekter sprememb, od

ventrikolmegalije,

periventrikularnih sprememb,

cerebelarni hipoplaziji,

mikrocefaliji in

kortikalne nepravilnosti.

Toxoplazmoza - mikrokalcifikacije

Okužbo poleg nepravilnosti v možganih spremlja povečanje ehogenosti črevesja.

UZ ima omejeno vlogo pri diagnozi okužbe s CMV.

Motnje proliferacije živčnih celic

Mikrocefalija

Manjša za dve standardni deviaciji od povprečja za določeno gestacijsko starost.

UZ diagnoza mikrocefalija ni enostavna. Preverimo pravilnost PDP in izključimo IUGR. Koristna je primerjava obsega glavice (HC) z obsegom (AC) in dolžino stegnenice (FL). Poiščemo tudi druge intrakranialne nepravilnosti kot je VMG, skizencefalija in ocenimo obliko glavice, predvsem čela.

Prisotno je tudi nesorazmerje med velikosti glavice in obraza, čelo je bolj poševno. Možgani so manjši, predvsem možganske hemisfere, nekoliko manj pa diencefalične in romboencefalične strukture. Giracija je nepravilna, od makro-, mikro- in agirije. Povečani so stranski prekati.

Najdemo je pri porencefaliji, lisencefaliji in holoprosencefaliji.

Gre za znak, ki je povezan z različno etiologijo, od okolja do genetike.

Prognoza je nesigurna. Tisti z glavico manjšo od štiri SD imajo slabo prognozo.

Megalencefalija

Precej veliki možgani se pojavljao ne le pri inteligentnih oseba, temveč tudi pri mentalni retardaciji in nevrološki prizadetosti.

Pojavljajo se tudi pri osebah s sindromih in boleznih kot je

Beckwith – Wiederman sindrom,

ahondroplazija,

nevrofibromatoza ali

tuberozna skleroza.

UZ diagnoza je težka, nekoliko jo olajša pridobitev natačne družinske anamneze.

Intrakranialni tumorji

Ti tumorji, od katerih je večina teratomov, so izjemno redki z incidenco 3/10 milionov porodov. Poleg teratomov najdedmo še nevroepitelialni tumorje, lipome in kraniofaringeome.

Nahajajo se predvsem nad tentorijem, infratentorijalno pa je pogostejša lokacija teh tumorjev pri starejših otrocih.

Prisotne so lahko

Intrakranilano kalcifikacije

Krvavitve

Intrakranialni tumorji

Povezani so z

Makrocefalijo

Ventrikulomegalija. Zaradi obstrukcije cirkulacije likvorja nastane ventrikulomegalija.Povečana produkcija se lahko pokaže tudi pri teratomu in papilomu horoidnega pleksusa.

Polihidramnij je v 40 %, verjetno kot posledica požiranja or mehanska obstrukcija farinksa.

Hidrops kot posledica arteriovenskega shuntinga pri velikih masah ki povzročajo veiski output kardiačno odpoved.

Facialni dismorfizmi so tudi prisotni.

Prisotna je tudi povezava med interhemisferičnim lipomom in agenezo korpusa kalosuma.

Intrakranialni tumorji

Posumimo ko vidimo maso vidimo v možganih, cistične ali solidna področja.

UZ ne omogoča histološko diagnozo – fetalni teratomi, astrocitomi in kraniofaringiomi imajo podoben prikaz – kompleksna masa ki podira arhitekturo možganovine z makrocefalijo, ventrikulomegalijo in intrakranialnimi kalcifikacijami. Intrakranialni lipomi imajo dobro ehogenična področja ki se nahajjo v mediani črti v poziciji kjer se nahaja korpus kallozum ali znotraj telesa lateralnih ventrikulov.

Papilomi horoidnega pleksusa se pojavljajo kot veliki horoidni pleksusi v povezavi z ventrikulomegalijo in povečevanjem subarahnoidalnega prostora.

Ni povezave fetalnih in neonatalnih tumorjev z kromosomskimi aberacijami.

Intrakranialni tumorji

Celo velike strukture se lahko razvijejo hitro v pozni nosečnosti. Teratomi so lahko povezani z povečano AFP v maternalnem serumu in plodovnici.

V dd sodi sveža intraparenhimalna krvavitev. Nimajo mass effecta vidnega pri tumorjih. Priporočajo se serialni UZ pregledi ker se čez 2 – 3 tedna krvavitve formirajo v kavitacije, ventrikulomegalije in tvorbo koagulov. MRI je lahko koristen.

Prognoza je slaba. Histologija je zelo pomembna. Teratomi imajo slabo preživetje (7 %), astrocitomi (44 %) papilomi horoidnega pleksusa pa še boljše (50 %).

Z UZ tisti ki spremenijo strukturo možganov imajo slabo prognozo.

Nasprotno intrakranilni lipomi pa imajo 100 % preživejte in so brez razvojnih posledic.

Nepravilnosti nevronske migracije

Možgansko skorjo tvorijo živčne celice, ki se od 8. do 25. tedna nosečnosti s površine stranskih prekatov preko radialno postavljenih glialnih celic selijo na površino možganov, kjer tvorijo šest dobro organiziranih plasti. Te plasti so pri migracijskih nepravilnosti živčnih celic zelo neorganizirane.

Zaradi tega je možganska skorja bodisi zadebeljena, bodisi stanjšana zaradi slabe proizvodnje aksonov neorganiziranih živčnih celic. Pojavi se zaradi dejavnikov kot je ishemija, teratogeni ali genetski vplivi.

Nepravilnost se makroskopsko izrazi kot lisencefalija (odsotnost ali izrazita redukcija girusov), polimikrogirija (povečano število manjših girusov), unilateralna megalencefalija, skizencefalija ali heterotopije sive možganovine.

UZ prikaz girusnih nepravilnosti ali razcepov v možganskih skorji postavi sum na to nepravilnost.

Običajno se pojavijo pozno v nosečnosti.

Po porodu magnetna rezonanca pomaga pri postavljanju diagnoze.

Vaskularne nepravilnosti

So redke. Osnovna je vaskularne malformacije Galenove vene.

Anevrizma Galenove vene kaže na spekter arteriovenske malformacij od ene velike anevrizmalne dilatacije Galenove vene do multiplih komunikacij med veno in karotidno in vertebazilarnimi sistemi.

Opisane so tri tipa – 1) arteriovenska fistula, 2) arteriovenska malformacija z ektazijo Galenove vene, 3) varice Galenove vene.

Arteriovenska fistula se kaže v fetalnem in neonatalnem obodbju kot high-output srčna odpoved zaradi srčne obremenitve.

Ektazija in varice se kasneje v življenju kažejo z krvavitjo in niso povezane z srčno odpovedjo. Arteriovenozne fistule povezane z variksom niso del definicije če so locirane drugje v možganih.

Prenatalno tipično iskanje je podaljšana anehoično področjo na nivoju cistern Glenove vene, dopler kaže turbulentni venozni in arterijski tok.

Vaskularne nepravilnosti

Cerebralna arhitektura je lahko nemotena, lahko pa se pokaže še ventrikulomegalija, porecefalija, ali edem možganov ki je moten z ehogeniciteto korteksa.

kardiomegalija, hepatosplenomegalija in edem mehkih tkiv, polihidramnij in hidrops.

Dopler

Fokalni nevrološki deficit, krči in krvavitve so manj pogosto prisotne.

Smrtnost od 50 %, preživejte brez posledic 50 %.

Preživetje je odvisno od prisotnosti drugih nepravilnosti – hidrocefalus, edem možganov in porencefalija ali hidrops – Takrat je slaba prognoza. Pri dobri dg izolirana vaskularna lezija z cerebralnega ali kardiovaskularnega kompromisa v maternici, ki se po porodu zdravi z angiografsko embolizacijo.

Intrakranialne ciste

Arahnoidalne ciste

Ciste v subarahnoidalnem prostoru

Kjerkoli v CŽS z vključno spinalnim kanalom

Najpogosteje

Fose (sprednja, srednja in redkeje zadnja)

Površina cerebralnih hemisfer v glavnih fisurah (silvianova, centalna, in interhemisferična)

regija sele turcike

Arahnoidalne ciste

Poznamo kongenitalne ali sekundarne (pridobljene)

Kongentialni tipi - slabši razvoj leptomening, ki ne komunicirajo prosto s subarahnoidnim prostorom

Pridobljeni tipi so lahko rezultat krvavitve, traume in infekcije ter pogosto komunicirajo s subarahnoidalnim prostorom.

Arahnoidne ciste lahko rastejo (produkcija, vstop likvorja iz subarahnoidalnega prostora)

Pri velikih se lahko pojavi obstuktivna ventrikulomegalija zaradi kompresije foramna Monro, posteriornega akvedukta, ali z blokado bazalnih cistern.

Arahnoidalne ciste

Hidrocefalus in makrocefalija so najpogosteje prezentacije v neonatalnem obdobju.

Redko so v povezavi s kromosomskimi nepravilnosti – poročila vključujejo trisomijo 18, tetralogijo Falot, sakrokokcigealni tumor in neurofibromatozo.

UZ kaže zelo dobro definirane anehoične lezije z dodatnim učinkom mase, ki je včasih povezan s hidrocefalusom.

Velika večina arahnoidnih cisti je diagnosticirana v maternici šele v 3. trimestru, prej pa je bilo brez posebnosti. Verejtno se tudi razvijajo tako pozno v nosečnosti.

Razlikovanje od drugih je težko. 3DUZ in vaginalna sonografija je učinkovita.

Porencefalične ciste so znotraj možganovine, medtem ko arahnoinde ciste ležijo med kostjo in možganovino. Večina kongenitalnih porencefaličnih cist komunicira z lateralnimi ventrikli.

Arahnoidalne ciste

Pri skizencefaliji kolekcije s tekočino povezujejo lateralne prekate z subarahnoidnim prostorom.

Arahnoidna cista v posteriorni fosi je drugačna od DW kompleksa ko uspemo prikazati integriteto cerebelarnega vermisa. Še dodaten znak je demonstracija da arahanoidalna cista je lateralno pozicionirana in se pojavi kot asimetrična struktura v posteriorni fosi.

V številnih primerih je arahnoidna cista asimptomatska, lahko pa povzroča epilepsijo, blage motrone ali senzorične nepravilnosti ali hidrocefalus.

Hidrocefalus in makrocefalija so pogoste prezentacije v neonatalnem obdobju.

Kirurško imajo dobro pognozo, s odsotnostjo simpotomov do 70 %. Lokacija je od izrednega pomena ker temporalne imajo najboljši izid. Najslabše pa so tiste v posteriorni fosi.

Glioependimalne ciste

Nastanejo iz izoliranega neuroektodermalnega tkiva

UZ podobne arahnoidalnimi cistami. Razlikovanje mogoče edino na osnovi histologije.

Glioependimalne ciste pogosteje v medialni liniji in so povezane z agenezo corpusa kalozuma.

Prognostično ni razlike.

Ciste horoidnega pleksusa

Pogostnost je 1 % v nizko rizični populaciji

Okrogla sonolucentna področja v horoidnem pleksusu lateralnih ventriklov

Unilateralna in bilateralna

Solidna ali multipla

Običajno na nivoju atrijuma redkeje znotraj teles

Horoidni pleksus izgleda nekoliko nehomogeno. Mora meriti vsaj 2 mm v diametru. Lahko so velike do 14 mm z notranjimi pregradami.

Ciste horoidnega pleksusa - diferencijalna diagnoza

Relativno enostavna diagnoza

Z nadaljevanjem nosečnosti se jim zmanjša velikost in izginejo z napredovalo gestacijo

Diferencijalna diagnoza

Primarna ventrikulomegalija Ciste imajo debelejšo ehogeno steno in notranje septacije.

Lokalizirani krvni strdek. Strdek pa je manj regularen kot cista horoidnega pleksusa, prekat je povečan.

Ciste horoidnega pleksusa - prognoza

Večinoma benigne spremembe, ki nesejo povečano tveganje za trisomijo 18 (1,5x bazičnega tveganja na osnovi starosti).

Pri trisomiji 18 so v 80-90% prisotno še druge nepravilnosti ploda, posebej na stopalih, rokah in srcu. Dodatno potrdilo normalnosti dobi s serumskimi biokemičnimi makerji.

Ni dokazov da velikost, unilateralnost in bilateralnost vpliva na tveganje za kromosomopatije.

Normalni potek nosečnosti se nespreminja zaradi izoliranih cist.

Ni potrebe za dodatnimi pregledi.

Zaključek

Prenatalna diagnostika je nekoliko omejena, ker se po drugem trimestru možgani še naprej razvijajo in to še v neonatalnem obdobju, posebej mikrocefalija in kortikalne nepravilnosti.

Nekatere lezije niso motnja v embrionalnem razvoju ampak posledica prenatalnih, perinatalnih in postnatalnih inzultov.

Nekatere nepravilnosti se težko ugotovijo ali diferencirajo z UZ preiskavo.

Pogosto je prognoza bolezni težavna (odsotnost korpusa kalozuma, blage ventrikulomegalije in Dandy Walker malformacije).

Hvala!

ULTRAZVOČNA OCENA SRCA PLODA

Asist. Lucija Kuder, dr. med.

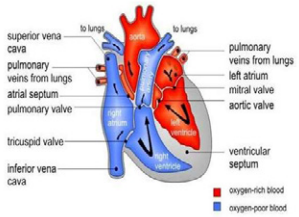

ULTRAZVOČNA OCENA SRCA PLODA

Lucija Kuder

7. Mariborska šola praktične ultrazvočne dg. v gin. in perinatologiji

Incidenca prirojenih srčnih napak

Srčne napake so najpogostejše prirojene napake organov in organskih sistemov pri plodu.

4 - 13 na 1000 živorojenih otrok 40 % težjih

10-15%- hemodinamsko pomembnih
potrebujejo intervencijsko ali kardiokirurško zdravljenje takoj po porodu oz v prvih tednih.

1,5 na 1000 živorojenih otrok

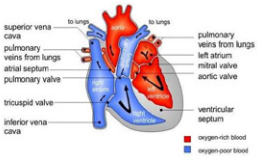

WHO

vzrok smrtnosti dojenčkov

42 %

Prirojene srčne napake

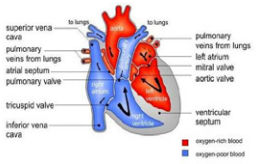

Stopnje v odkrivanju anomalij srca ploda

Prepoznati Normalno kot Normalno

↓

Prepoznati Nenormalno kot Nenormalno

↓

Postavitev diagnoze

Prenatalna diagnostika v Sloveniji - stopenjska

Izbrani ginekolog I

↓

Perinatologi s poglobljenim znanjem Uz dg. Srca II

↓

Fetalni kardiolog III

Presejanje in diagnostika srčnih napak

VISOK RIZIK OSTALI

↓ UZ.PRESEJANJE

↓ ↙ ↘

↓ SUMLJIV NORMALEN

↙

FETALNA EHOKARDIOGRAF

Mamine indikacije za fet. ehokardiografijo

Anamneza	Sorodnik prve stopnje s srčno napako
Metab. bolezni	Diabetes mellitus Fenilketonurija
Materine infekcije	Parvovirus B 19 Rubella Coxsaki v.
Teratogeni	Retinoidi Fenitoin Carbamazepin Litijev karbonat Valproična kislina
Materina protitelesa	Anti-Ro Anti-La

2022 7.Mariborska šola uz.dg 7

Tehnika optimizacije slike

Osnovni prikaz je dvodimenzionalni v sivi barvni lestvici – 2D

ozko akustično okno

Frekvenca uz. sonde-bolje **višje frekvenca**!

visok frame rate- dinamika osveževanja uz.slike (npr. 70 slik /s) frekvenca srca ploda je 140/min!

Visoka resolucija in dinamika 2D prikaza

enojni fokus

Uporaba Zooom-a **srce zajema 1/3 do ½ zaslona**

2022 7.Mariborska šola uz.dg 8

Tehnika

- zmanjšati akustično okno→ visok frame rate
- zmanjšati globino
- en fokus

Tehnika

Cine loop-predvajanje časovne zanke z zmanjšano hitrostjo

Harmonični prikaz uz. slike,

iz različnih kotov sestavljen ultrazvočni prikaz- **cross beam**

Algoritem za eliminiranja šuma iz uz slike, brez izgube koristnih inf. -za izostrenje robov v uz. sliki- **speckle reduction** (SRI)

Preset za uz. oceno srca ploda na aparatu

Pred in post procesing uz slike

2022 7.Mariborska šola uz.dg 10

Tastatura uz aparata Voluson E 10- GE

Tehnika

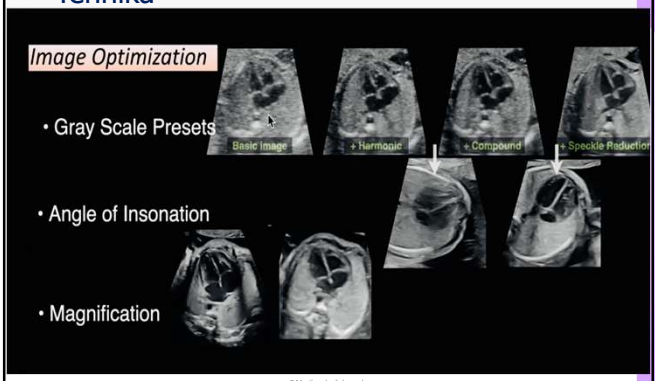

2022 7.Mariborska šola uz.dg Alfred Abuhamad 2021

Check list prepoznati normalno kot normalno

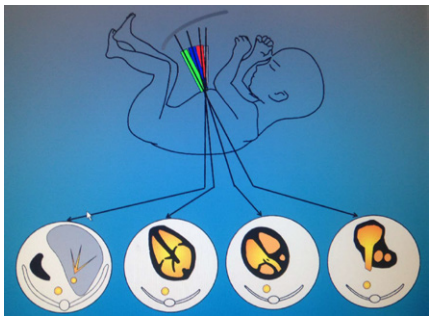

R. Chaoui

2022 7.Mariborska šola uz.dg 13

Ultrasound Obstet Gynecol 2013; 41: 348–359
Published online in Wiley Online Library (wileyonlinelibrary.com). DOI: 10.1002/uog.12403

isuog.org GUIDELINES

ISUOG Practice Guidelines (updated): sonographic screening examination of the fetal heart

2022 7.Mariborska šola uz.dg 14

ISUOG smernice 2013

Uporabne za oceno nizko rizičnih nosečnosti kot del rutinske prenatalne oskrbe.

18-22 t. nosečnosti

Sum na anomalijo srca – pregled pri fetalnem ehokardiogafu.

2022 7.Mariborska šola uz.dg 15

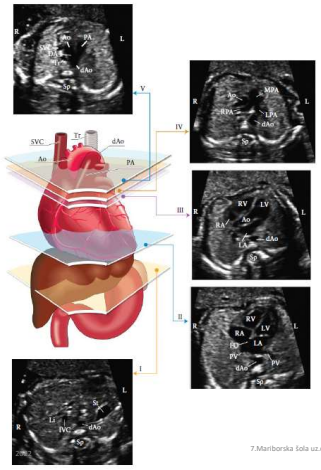

5 aksialnih ravnin

optimalno

za **screening**
pregled srca ploda

2022 7.Mariborska šola uz.dg 16

Tehnika uz. pregleda srca ploda

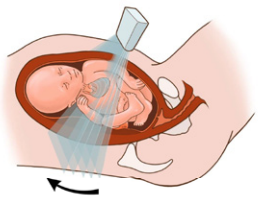

2022 7.Mariborska šola uz.dg 17

Tehnika uz. pregleda srca ploda

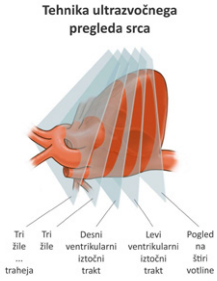

2022 7.Mariborska šola uz.dg 18

Ugotavljanje situsa ploda po Bronshtein-u

Desna roka

Abdominalni uz

Dlan s pokrčenimi prsti - obraz ploda

Palec – leva stran ploda

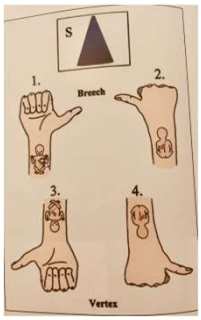

Bronshtein M, Gover A, Zimmer EZ. Sonographic definition of the fetus situs. Obstet Gynecol.2002;99(6): 1129-30

Zgornji abdomen

Situs

Prikaz celotnega rebra L in D !

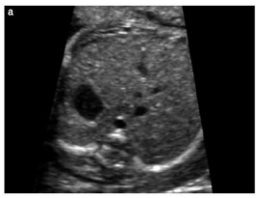

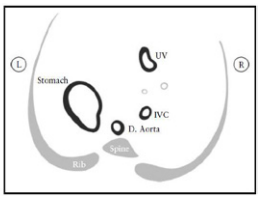

CHECK list - zgornji abdomen

Pozicija ploda

Želodec levo
Aorta levo

Jetra desno
Spodnja vena kava desno

ob hrbtenici, ventralno in desno od aorte

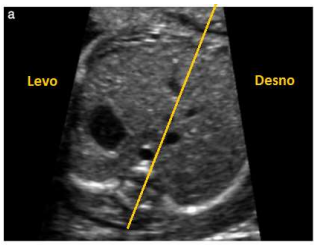

Situs, položaj in velikost srca

Na isti strani vidimo:

Želodec

Aorto

Konico srca

2/3 srca levo

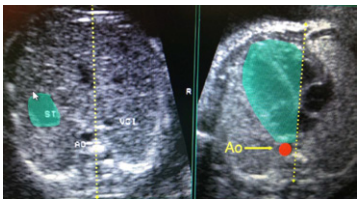

Velikost in položaj srca ploda

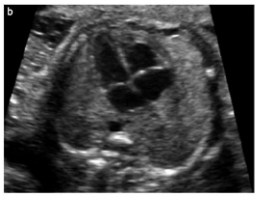

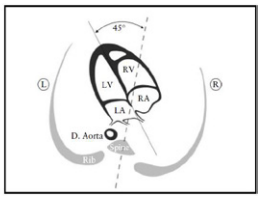

Pogled na štiri votline

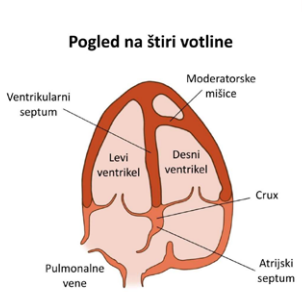

CHECK list - situs in splošne lastnosti

Opredelitev leve in desne strani ploda
Želodec in vrh srca LEVO
Srce zavzema 1/3 prsnega koša
Večina srca je na levi strani
Vrh srca je usmerjen na levo
pod kotom 45 °± 20°
Prisotne so 4 votline
Ritem je regularen
Brez perikardialnega izliva

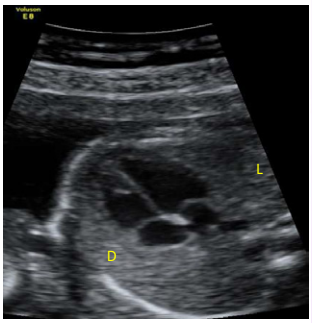

CHECK list – štiri votline

Velikost atrijev (LA,DA)
Velikost ventriklov (LV,DV)
Položaj in delovanje zaklopk
Kontinuiteta IV septuma
Intratrijski septum in foramen ovale

Pulmonalne vene

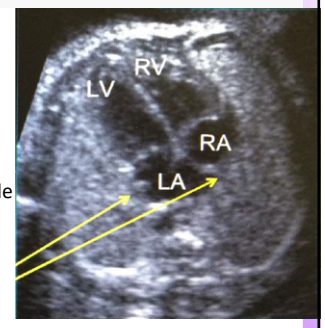

Votline preddvora srca

Prisotna dva atrija približno enake velikosti

Foramen ovale se odpira v LEVI atrij

Atrijski septum je prisoten- v blizini cruxa

Pulmonalne vene vstopajo v LEVI atrij

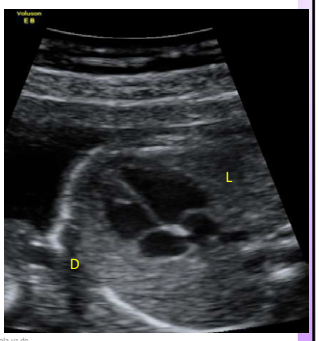

Votline prekata srca

2 ventrikla približno enake velikosti

Brez hipertrofije sten ventriklov

Moderatorske mišice vidne v vrhu DESNEGA ventrikla

Intakten ventrikularni septum od vrha do cruxa srca

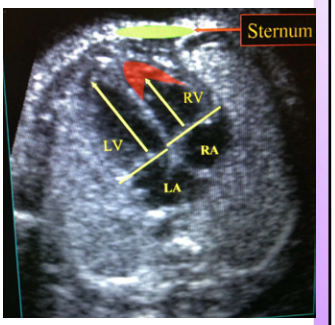

Votline prekata srca

Intakten CRUX srca ploda

2 atrioventrikularne zaklopke, ki se gibata prosto in sinhrono

Različno narastišče zaklopk

DESNA, trikuspidalna zaklopka ima insercijo na septum NIŽJE, kot mitralna

DESNA zaklopka se pripenja bliže apeksu srca

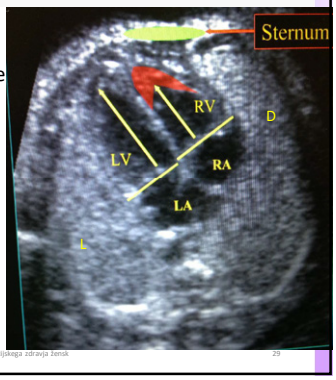

Levi ventrikularni iztočni trakt

Pogled na levi ventrikularni iztočni trakt

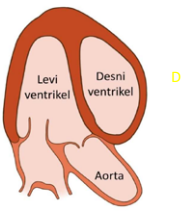

CHECK list Levi ventrikularni iztočni trakt

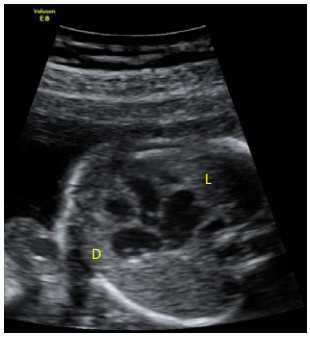

Aorta izhaja iz

morfološkega levega ventrikla

Kontinuiteta:

Septum se nadaljuje v sprednjo steno aorte

Mitralna zaklopka v zadnjo steno aorte

Aorta poteka od leve proti desni

Desni ventrikularni iztočni trakt

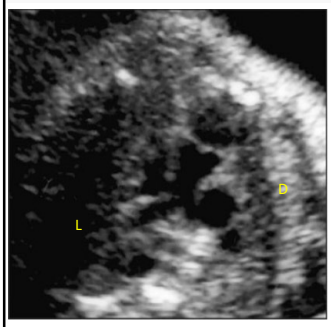

Pogled na desni ventrikularni iztočni trakt

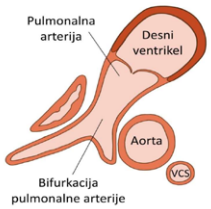

CHECK list-Desni ventrikularni iztočni trakt

Pulm.arterija: **D → L**

Poševna razporeditev žil

PA: spredaj
Aorta ascendens: sredina
Vena cava sup.: zadaj

Velikost: PA> AoA>VCS

PA se deli v Levo in Desno pulmonalno arterijo
Desna PA poteka za AoA in VCS.

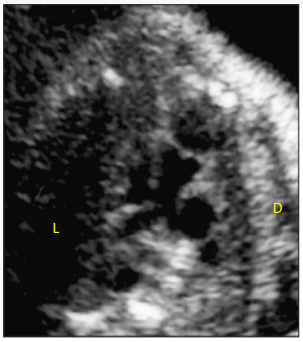

Pogled na tri žile

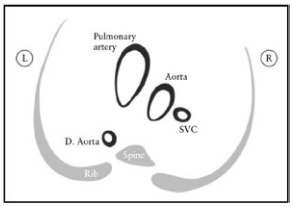

Pogled na tri žile in trahejo

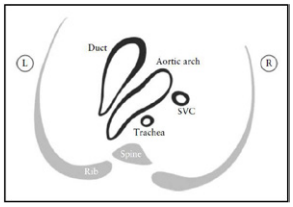

Levi in desni iztočni trakt, križanje 2 arterij

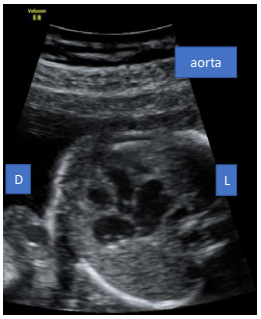

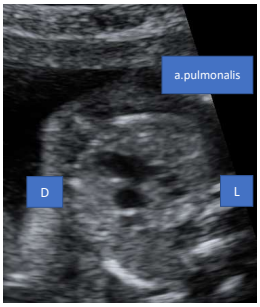

CHECK list – iztočnega trakta

- Normalna povezava aorte in LEVEGA ventrikla
- Normalna povezava trunkus pulmonalisa in DESNEGA ventrikla
- Križanje obeh arterij
- Primerljivi diameter obeh arterij
- Brez dodatnih žil

Fetalne indik.za ehokardografijo

Sum na anomalijo srca ploda

Nenormalen fetalni kariotip

Večje anomalije ostalih org. sistemov

Poveča NS ≥ 3,5 mm pred 14. t gestacije

Motnje ritma in frekvenca bitja srca.

- Persistentna bradikardija
- Persist. tahikardija
- Persist, iregularni ritem bitja srca

ULTRAZVOČNA PREISKAVA PLODOVEGA SKELETA

Izr. prof. dr. Faris Mujezinović, dr. med.

UZ preiskava plodovega skeleta

Faris Mujezinović

Normalni UZ prikaz

Kosti lobanje

Kosti vidne že od 8. tedna nosečnosti kot hiperehogene strukture takoj po začetku kalcifikacije

Kosti lobanje vidne že od 11-14. tedna nosečnosti

Šivi kot hipoehogeni prostori med kostmi

Okončine

V 8-9. tednu vidne kot vesla

Diafize dolgih kosti in falange so hiperehogene

Pri dolgih kosteh se merijo diafize, ki so po dolžini podobne in rastejo linearno

Ulna - leži zunaj na strani malega prsta, proksimalno daljša od radiusa

Tibija leži centralno, začenja bolj kranialno

Fibula bolj lateralno, bolj nežna in se zaključi bolj kaudalno od tibije

Okončine hrustanec – hrbtenica – prsni koš

Epifize, karpalne in tarzalne kosti so bolj hrustančne

Boljši prikaz po 24. tednu skupaj s kalkaneusom

Popolni prikaz okončin je boljši v prvem kot v drugem trimestru

Ocenimo hrbtenico, prsni koš, klavikule in skapule

Presejalno samo eno stegnenico

Sum - meritev vseh kosti

Oceniti tudi gibanje ploda

Bolezni

Bolezni

Nepravilnosti okončin in sklepov
Skeletne displazije
Kraniosinostoze

Nepravilnosti okončin in sklepov

Prizadete so pozamezne okončine

Incidenca 40/10.000 rojenih

Normalna

Rizomelična

Mezomelična

Hudo mezomelična

Izolirani kratki femur

Porazdelitev po Swansonu 1983

- Prizadetost enega segmenta okončine (redukcijske nepravilnosti)
- Transverzalni defekti (peromelija)
- Longitudinalni defekti
- (aplazija radiusa, razcepi rok)

- Motena diferencijacija (sindaktilija)
- Podvajanje (polidaktilija)

- Prekomerni razvoj dela ali cele okončine (gigantizmi)
- Hipoplazija dela ali cele okončine

- Travma (sekvenca amnijskega tračka)
- Generalizirane deformacije (artrigripoza multipleks kongenita)
- Deformacije stopal

V katero skupino sodi?

Izolirana

Simptom kromosomskih aberacij

Simptom nekromosomskih sindromov (posledica mutacij)

S prenatalnim UZ odkitih 50-80%, izolirane v 25 %

Redukcijske nepravilnosti

Manjka del okončine, redko cela okončina

Lahko je aplazija ali hipoplazija

Pogosteje prizadete roke kot noge

Etiološko - perfuzijske motnje zaradi zaprtja žile v času razvoja okončine

Proksimalni interkalarni defekti

Manjka humerus ali femur

Manjka tudi distalni del okončine - fokomelija

Dlani in stopala običajno primerno razvita ali z manšimi nepravilnostmi

Transverzalne terminalne redukcijske nepravilnosti

Prizadet en ali več prstov, redko dlan, še redkeje stopalo

Skoraj vedno unilateralna peromelija

Pogosto prizadetih več okončin različne stopnje prizadetosti

Proksimalna muskulatura hipoplastična

Amputacije običajno ne kažejo izbokline

Diferencijalnodiagnostično: sekvenca amnijskega tračka

Longitudinalne redukcijske nepravilnosti

Pre-aksijalne

Aplazija radiusa, palca in pripadajočih mišic

Nastane ukrivljenost dlani

Post-aksijalne

Aplazija ulne

Aplazija prstov

Lahko sindromalno - Femur-Fibula-Ulna kompleks

Longitudinalne redukcijske nepravilnosti

Centralne

Aplazija srednjega prsta roke ali noge, ali njegovega dela

Razcepljena noga ali roka (ektrodaktilija) - uni ali bilateralna

Pri sosednjih prstih sindaktilija

Genetsko, tudi pri Cornelia-de-Lange sindromu

Sirenomelija

Izjmno redka nepravilnost

Združitev spodnjih okončin

Samo en femur in ena podkolenica

Renalne nepravilnosti (odsotnost ledvic)

Ageneza sakruma

Neznana etiologija

Pes varus

Ena ali obe nogici (60% obe)

Najpogosteje pes equinovarus (obrnjen navznoter)

Okvara oz. kontrakture mišic

UZ na istem prerezu vidno celotno stopalo (plantarni prikaz) skupaj s tibijo

Prisotne tudi pri različnih sindromih (tetrasomija 14q)

Dg možna že od 11-14. tedna nosečnosti

Valgus položaj - rocker bottom foot

Trisomija 18 in druge nepravilnosti

Prognoza ugodna pri izoliranih primerih

Artrogripoza multipleks kongenita

Otrdelost sklepov

Več kot v polovici primerov vse štiri okončine

Patološki položaj sklepov - ekstenzija ali fleksija

Moten razvoj mišic od 8. do 11. tedna

40 % samo noge, v 10 % samo roke

Redko je prizadeta muskulatura hrbta

UZ zaznamo slabše gibanje ploda

Artrogripoza multipleks kongenita

Prsti roke so v fleksiji in se prekrivajo

Nogice v pes equinovarusu

Trisomija 18 in Pena-Schokeir sindrom

Pri izolirani obliki ni motenega mentalnega razvoja

Skeletne displazije

Skeletne displazije

Zelo heterogena skupina generaliziranih motenj v razvoju kostnega in hrustančevega tkiva

Kaže se v patološki velikosti, obliki in gostoti skeleta

Za večino teh bolezni je značilna nesorazmerna nizka rast

Znanih je več kot 300 različnih bolezni v tej skupini

Okoli 50 do 60 se razvije med nosečnostjo, kar bi lahko ugotovili s prenatalno ultrazvočno diagnostiko

Letalne bolezni se pojavljajo v več kot polovici primerov

Diferencialno diagnostično pomislimo še na različne sindrome z ali brez kromosomske komponente

Incidenca 20-70/100.000 rojenih

1% intruterinih smrti

Prenatalna diagnostika je možna pri posameznih boleznih že v 12-14. tednu nosečnosti (morfologija in povišana NS)

Večina primerov odkrita v drugem ali tretjem trimestru

Prenatalna diagnostika

Ultrazvočno presejanje za skeletne nepravilnosti se začne z meritvijo dolžine stegnenice ploda

Vrednosti so 98% večinoma pod 5. centilo (> 2 SD)

Prestalih 2 % pa na 5 centili

AC, BHR - kromosomske, genetske, biokemične in metabolne analize

Na letalno obliko pomislimo pri izraziti nerazvitosti toraksa - torakoplazija (TC < 5 %)

Razvije se pljučna hipoplazija

Rebra so izrazito kratka

Okončine

Oblika mikromelije

Rizomelija

Mezomelija

Akromelija

Ukrivljenost

Ehogeniciteta

Zlomi dolgih kosti

Okončine

Deformacije rok in stopal

Skrajševanje

Polidatilija

Sindaktilija

Položaj prstov (štoperski palec)

Glava in obraz

Velikost in oblika glavice

Makrocefalija

Glavica v obliki deteljice

Ehogenost

Šivi

Glava in obraz

Dismorfizmi obraza

Vdrt koren nosu

Prominentno čelo

Raven obraz

Razcepljen obraz

Hrbtenica

Dolžina hrbtenice

Oblika hrbtenice

Višina telesa vretenca (platispondilija)

Medvretenčni prostori

Prsni koš

Velikost prsnega koša (TD, TC) - hipoplazija

Oblika prsnega koša - zvonast, sodčast

Oblika, postavitev in dolžina reber

Skrajševanja

Zlomi

Vsebina (organi) - vstop abdominalnih organov v prsni koš

Drugi kriteriji

Srčne nepravilnosti

GIT nepravilnosti

Urogenitalne nepravilnosti

Hidrops

Polihidramnij v tretjem trimestru

Skeletne displazije, ki predstavljajo 90% vseh prenatalno odkritih bolezni

Letalne

Tanatoforna displazija

Osteogenesis imperfekta congenitalis

Displazija s kratkimi rebri

Ahondrogeneza, hipohondrogeneza

Kampomelična displazija

Hondrodisplazija punktata

Neletalne

Diastrofična displazija

Ahondrodisplazija

Letalne displazije

Tanatoforna displazija

Izbočeno čelo

Mikromelija

Kratki debele prsti

Ukrivljen femur v obliki telefonske slušalke (stare)

Druge skeletne nepravilnosti

Osteogenesis imperfekta congenitalis

Displazija s kratkimi rebri
Short rib–polydactyly syndrome

Mikromelija vseh okončin

Toraks izrazito hipoplastičen

Ahondrogeneza, hipohondrogeneza

Makrokranija

Izjemna mikromelija

Cistični higrom

Asfiksirajoča torakalna displazija (Jeune sindrom)

Ozek prsni koš

V obliki zvonca

Kampomelična displazija

Ukrivljen femur in tibija

Manjša rast

Ozek prsni koš

Hipertelorizem

11 pari reber

Hipoplazija skapule

Hondrodisplazija punktata

Rizomelično skrajševanje okončin

Predčasna kalcifikacija epifiz (epiphyseal stipples)

Sploščen obraz

Neletalne skeletne displazije

Diastrofična displazija

Mikromelija

Pes ekvinovarus

Mikrognatija

“Hitchhiker thumb”

Ahondroplazija

Krajša rast

“Tridentna rokica”

Povečani medprostor med 3 in 4 prstom, kar je specifično za to bolezen.

Normalni toraks

Velika glavica z izrazitim čelom

Kraniosinostoze

Kraniosinostoze

Incidenca 3-5/10.000

Večinoma izolirane, 15% kot del sindromov

Opisane pri 150 sindromih

UZ šivi med kostmi lobanje zgubijo svojo nizko hipoehogenost

Zadebeljenost robov šivov

Spremenjena oblika lobanje

V področju šivov možne tudi sekvestracije

Za sinostotičnimi šivi so segmenti možganov slabše vidni

Direkten prikaz šivov najboljši s 3D UZ

Sindromalne kraniosinostoze povzročajo pogosto deformacije obraza

Pri sinostotičnem koronalnem šivu nastane brahiocefalija

Hipoplazija srednjega dela obraza

Exophtalmus

Prognatija

Pri Crouzonovem sindromu (kraniofacialni disostozi) je simptomatika omejena na glavico in obraz

Pri drugih pa so prizadete tudi okončine, posebej dlani in stopala

Na osnovi stopnje prizadetosti ločimo različne sindrome

Apertov sindrom

Akrocefalo-sindaktilija sindrom tip 1

Na glavici bilaterala kraniosinostoza

Brahituricefalija (Brachy-Turricephalia)

Občasno prizadeta tudi sagitalni in lambda šiv

Spremembe obraza

Prominentno čelo

Vdrti nosni koren

Hipoplazija srednjega obraza

Hipertelorizem

Eksoftalmus

Zaradi koronarsinostoze nista zaprta sutura metopica in sagitalni šiv

Apertov sindrom

Patognomotična sta bilateralna kostna in kožna sindaktilija prstov rok in nog

Občasno spremembe CŽS

Ageneza korpusa kalozuma

Ventrikulomegalija

Apertov sindrom

Spremembe na nogah in rokah so manj izrazite pri drugih sindromih

Pri Pfeifferjevem sindromu podoben videz obraza kot pri Apertovem sindromu

Palec roke in noge sta široka in medialno abducirana

Krajši prsti

Blaga sindaktilija ali polidaktilija

Pri Pfeiffer sindromu tipa 2 je prisotna glavica v obliki deteljice.

Pri Apertovem in Pfeifferjevem sindromu mutacija FGFR2 genu

Težave pri kraniosinostozah

Plastične operacije obraza

Neurokirurška obskrba hidrocefalusa

Težave z dihanjem zaradi hipoplazije srednjega dela obraza

Mentalna retardacija (Muenke sindrom)

Invalidnost zaradi okvare okončin

Pfeifferjev sindrom tip 1 - normalna življenska doba, ni mentalne retardacije

Pfeifferjev sindrom tip 2 in 3 - umrljivost hitro po porodu

Hvala!

INVAZIVNA ULTRAZVOČNA DIAGNOSTIKA V PORODNIŠTVU

Izr. prof. dr. Faris Mujezinović, dr. med.

Invazivna prenatalna diagnostika

Faris Mujezinović

Prenatalna diagnoza

Presejalni testi (neinvazivni)

Diagnostični testi (invazivni)

Vzorec

Posteljica

Plodovnica

Kri ploda

Pristopi

Amniocenteza

Biopsija horionskih resic

Odvzem krvi ploda

Amniocenteza

Vzorec plodovnice za kromosomske in genetske preiskave

Pred posegom nosečnici razložimo test

Indikacije za AC

Nosečnice po 37. letu starosti (Slovenija)

Izrazito zavrta rast ploda

UZ odkrite nepravilnosti ploda

Debelejša nuhalna svetlina pri plodu

Obremenilna anamneza nosečnice

Mikrobiološke analize plodovnice (TORCH)

AC se opravi...

po 16. tednu nosečnosti

pod UZ kontrolo

poskušamo izogniti posteljici

Postopek

Spinalna igla 20-22 G

Vodilo

UZ sledljiva konica igle

Kožo očistimo s antiseptikom

Igla 2-3 cm od roba sonde

Iglo usmerjamo s prosto roko, premike kontroliramo z ultrazvokom

Po vstopu igle...

Odstranimo vodilo in na iglo nastavimo brizgo ter aspiriramo plodovnico

Toliko ml plodovnice, koliko je tednov gestacije

Če plodovnica ne priteče

Rotacija igle

Vrnitev vodila

Punkcija na drugem mestu

Anti-D imunoglobulini

Alternativni pristopi

Amniovakucenteza

Calda. Amniovacucentesis vs standard syringe technique for amniocentesis: experience with 1219 cases. AJOG 2009

Analgesia for amniocentesis or chorionic villus sampling (Review)

Mujezinovic F, Alfirevic Z

THE COCHRANE COLLABORATION®

Technique modifications for reducing the risks from amniocentesis or chorionic villus sampling (Review)

Mujezinovic F, Alfirevic Z

THE COCHRANE COLLABORATION®

Different communication strategies for disclosing results of diagnostic prenatal testing (Review)

Mujezinovic F, Prosnik A, Alfirevic Z

THE COCHRANE COLLABORATION®

Zapleti po amniocentezi

Perforacija črevesja matere izjemno redka

PPROM (1,7 % proti 0,4 %)

Zabarvanost plodovnice

Manj kot 1 %

Posledica stare krvavitve v plodovnici

Zapleti po amniocentezi

Poškodba ploda

Neposredna poškodba ploda z iglo je zelo redka

Anhidramnij po PPROM zaradi posega

Vertikalni prenos okužbe z matere na plod

Hepatitis C in HIV

Izjemno redko pri antiretroviralni terapiji

Izguba nosečnosti

Najhujši zaplet AC - 1/100

Incidenca - 1/300 - 1/500

Pogostejša pri večjem številu vbodov z iglo

Spremlja jo lahko vaginalna krvavitev

Povezana z morbidno debelostjo

AC pri večplodnih nosečnostih

Punkcija za vsak plod posebej

Kožo zbodemo enkrat - odvzamemo plodovnico enega in potem drugega ploda

Indigo karmin (2 ml) - možnost punkcije iste vrečke 3,5 %.

En vbod

Manj bolečine

Možnost nastanka funkcionalne monoamnijske nosečnosti

Tveganje za izgubo ploda je 3,5 %

Nekoliko večje tveganje naj bi bilo pri monohorijatih (7,7 % proti 1,4 %)

Biopsija horionskih resic

Odvzem delčka posteljice v 11. - 14. teden nosečnosti

Dva možna pristopa - transabdominalni ali transvaginalni

Indikacije

Starost nosečnice

Obremenilna anamneza

Zadebeljena nuhalna svetlina in patološki dvohormonski test

UZ odkrite nepravilnosti ploda v prvem trimestru

Tehnika transabdominalne BHR

UZ pregled (položaj in število plodov, njegova velikost in viabilnost plodov)

Določimo mesto vboda igle na koži, ki jo očistimo z antiseptično razstopino

Lokalni anestetik

Igla 18 - 20 G, spremstvo z UZ

Napolnjenost mehurja vpliva na položaj posteljice

Bolečina na dveh mestih (koža, miometrij)

Čim bolj vzporedno z bazo posteljice

Kontinuirani vakum (Vacutainer) ali brizga

Otežena transabdominalna BHR

Izrazita retrofleksija maternice

Posteriorni položaj posteljice

Črevesje matere pred maternico na poti igle

Tehnika transcervikalne BHR

Če je bris nožnice pozitiven, predhodno antibiotično zdravljenje

Ginekološki položaj, spekul, antiseptik

Enozoba prijemalka na porcijo

Poln mehur vpliva na položaj maternice

Tehnika transcervikalne BHR

Vodilo v cervikalni kanal

Transcervikalno kanilo prilagodimo poteku cervikalnega kanala in jo potisnemo v maternico

20 ml brizgalka

Kanila ali odščipalka za biopsijo posteljicoX

Transcervikalni pristop pogosteje povezan z …

pridobitvijo neustreznega vzorca,

krvavitvijo iz nožnice (manj kot 6 %),

subhorijskim hematomom (4 %) in

okužbo

Otežena transcervikalna BHR

Okužbe spodnjega genitalnega trakta

Stenoza cervikalnega kanala

Miomi spodnjega segmenta maternice

Izrazita retrofleksija ali antefleksija maternice

Placentarni mozaicizem

V 1 - 2 % redke trisomije omejene na posteljico

Uniparentalna disomija

Fetomaternalna krvavitev

Pogostejša pri BHR kot pri AC

Rh negativne nosečnice brez protiteles dobijo imunoglobuline po posegu

Obstetrični zapleti

Abrupcija posteljice?

Preeklampsija?

Otroci po BHR niso imeli več kongenitalnih nepravilnosti, zapletov pri porodu, neonatalni in pediatrični obolevnosti.

Izguba ploda pri BHR

Navidezno višje tveganje za izgubo ploda pri BHR kot pri AC

bolj povezano z nižjo gestacijsko starostjo kot s samo tehniko.

Tveganje večje pri transcervikalnem kot transabdominalnem pristopu

Izguba ploda pri BHR

Pogostejša pri večjem številu vbodov

Veščina in izkušnje operaterja (učna krivulja - plato po 250 posegih in se ohranja z rednim delom)

Večplodne nosečnosti

Nepravilnosti okončin in oromandibularna hipogeneza

Pred 9 tednom nosečnosti - pogosteje nepravilnosti okončin

V nekaterih primerih je BHR povezana z oromandibularno hipogenezo.

Razlog naj bi bil trauma posteljice in poškodba arterij, ki podpirajo razvoj zarodkovih okončin.

Zaključek

Invazivni posegi so nepogrešljivi del prenatalne diagnostike.

Uvedba merjanja nuhalne svetline in dvohormonski test

V nekaterih državah se je število AC in BHR zmanjšalo, v drugih pa ne.

Tveganje povezano z invazivnimi preiskavami se zmanjšuje

Zaključek

Število invazivnih testov se bo naprej zmanjševalo zaradi razvoja neinvazivne prenatalne diagnostike.

Manjše število nepotrebnih preiskav

Koliko hitro se bo to zgodilo in na kakšen način je odvisno ne samo od medicinskega napretka, ampak tudi od zdravstvene politike posameznih držav.

DOPPLERSKA ULTRAZVOČNA PREISKAVA V PORODNIŠTVU

Izr. prof. dr. Faris Mujezinović, dr. med.

Doplerska preiskava v porodništvu

Faris Mujezinović

Doplerjev učinek

Christian Doppler (1803 - 1853) – avstrijski fizik

Frekvenca svetlobnih in zvočnih valov se spreminja glede na gibanje vira in detektorja

Video

Fizikalne osnove

Od sonde se ultrazvočni žarki pulzno pošiljajo v tkivo

Odmevi od stacionarnih tkiv imajo isto frekvenco kot prej

Frekvenca odmevov od pretokov krvi se spreminja

Zaznana ”fazna sprememba” se prikaže v obliki barvnega doplerja

KONTINUIRANI oz. neprekinjeni valovi

Doppler signali so pridobljeni iz vseh žil na poti ultrazvočnega žarka

Doplerjev ultrazvok z neprekinjenimi valovi ne more določiti specifične lokacije hitrosti znotraj žarka

Ni ga mogoče uporabiti za izdelavo slik barvnega toka

Doplerjev ultrazvok z pulznimi valovi

Omogoča merjenje globine (ali obsega) mesta pretoka.

Omogoča spreminjanje velikosti volumna vzorca

Ultrazvok s pulznimi valovi je osnova za tvorbo Dopplerjevega sonograma in slike barvnega doplerja

Aliasing – Omejitev pulznega doplerja

Impulzi se oddajajo z določeno frekvenco (frekvenca ponavljanja impulza – pulse repetition frequency (PRF))

Največja Doplerjeva frekvenca fd, ki jo je mogoče izmeriti je le polovica frekvence ponovitve impulza

Za višje vrednosti fd od polovice PRF pride do dvoumnosti v doplerjevem signalu

Ta dvoumnost je znana kot aliasing.

Podoben učinek je viden v filmih

Zdi se da vagonska kolesa vozijo nazaj zaradi nizke hitrosti posnetka filma, ki povzroča napačno interpretacijo premikanja koles.

Globina tkiva

Frekvenca ponovitve impulza je sama omejena z obsegom volumna vzorca

Časovni interval med impulzi vzorčenja morajo primerno dolg, da impulz opravi povratno pot od pretvornika do reflektorja in nazaj

Če je drugi impulz poslan, preden je bil sprejet prvi, sprejemnik ne more razlikovati med odbitim signalom iz obeh pulzov in nastane dvoumnost v območju volumna vzorca

Rezultat je, da se največji fd, ki ga je mogoče meriti, z globino zmanjšuje.

Ultrazvočni prikazi obtoka

Pulzni dopler

Preučuje pretok na enem mestu

Podrobna analiza porazdelitve toka

Dobra časovna ločljivost – lahko preuči valovno obliko toka

Izračun hitrosti in indeksov

Barvni dopler

Splošni prikaz pretoka v opazovnem območju

Omejena količina infomacij

Slaba ocena dinamike pretoka

Prikaz smeri toka

Turbulentni tok

Power dopler

Občutljiv na pretoke z nizko hitrostjo

Ni podatka o smeri toka

Slaba temporalna rezolucija

Občutljiv na moteče dejavnike (noise)

Dejavniki, ki vplivajo na doplersko sliko

Moč signala poslanega v tkivo

Gain: splošna občutljivost na signale toka

Frekvenca: tehtanje med senzitivnostjo in resolucijo

PRF (Pulse repetition frequency): visoka za hitre pretoke in nizka za nizke pretoke krvi

Področje ocene: zmanjšati doplersko okno (frame rate - osvežitev)

Fokus

Velikost doplerskih vrat

Kot prikaza žil

Doplerski indeksi

RI = (S - D)/S

PI = (S - D)/A

Obtok

Marternična arterija (arterija uterina)

Upor v maternični žilah se zmanjšuje z gestacijo

To je posledica trofoblastnega vdora v spiralne arterije in kasneje hormonskega vpliva

Upor je manjši na strani maternice, kjer se nahaja posteljica

Umbilikalna arterija

Prva arterija, ki se je začela ocenjevati z doplerjevim ultrazvokom

Ima značilen zapis arterijskega pretoka

Indeksi višji pri plodu kot pri posteljici

Viskoznost krvi ploda naj ne bi vplivala na doplerske indekse

V kasnejših tednih gestacije je prisoten dvig hitrosti pretoka v času diastole

Pride do zniževanja doplerskih indeksov

Druge fetalne žile

Descendentna aorta

Ledvična arterija

Možganske arterije

Prečni pogled na plodove možgane dobimo na ravni biparietalnega premera.

Sondo premaknemo proti dnu lobanje na ravni spodnjega krila sfenoidne kosti.

Barvni dopler srednje možganske arterije - glavna stranska veja Willisovega kroga, anterolateralno na meji med sprednjo in srednjo možgansko foso

Položaj vzorčnih vrat pulznega Doplerja - srednji del toka

Kot manjši od 30 stopinj

Pritisk na trebuh matere čim manjši

Duktus venosus

Ima osrednjo vlogo pri vračanju venske krvi iz posteljice

Dobro nasičena s kisikom kri teče preko tega šanta neposredno proti srcu

Iz popkovnične vene 40 % krvi vstopa v DV

Popkovnična kri tvori 98 % krvi DV

Portalna kri gre izključno v desno reženj jezer

Nasičenost s kisikom je višja v levi jetrni veni (od duktusa venosusa) v primerjavi v desno jetrno veno.

Hipoksemična hipoksija - PE in FGR

Uterine arterije

Umbilikalna arterija

MCA

DV

Dopler pri dvojčkih

Tip dvojčkov

BHBA - bihorijski in biamnijski dvojčki

BHMA - bihirijski in monoamnijski dvojčki

MHMA - monohorijski in monoamnijski dvojčki

Ultrazvočni znaki horionosti

T znak

Lambda znak

Zapleti pri dvojčkih (MHMA)

TTTS

TAPS

Pregled srca ploda

Tipični preseki srca

Presek 4 votline

Leva iztočna os

Desna iztočna os

Presek tri žile

Presek tri žile in traheja

Srčne nepravilnosti

Trikuspidalna atrezija ali displazija

Ebsteinova nepravilnost

Trikuspidalna regurgitacija

Hipoplastično levo srce

VSD

Tetralogija Fallot

DORV

Popolna traspozicija velikih žil

Nepravilnosti ploda in posteljice

Seznam nepravilnosti ploda in posteljice

Placenta previja in vasa previja

Pravi vozel popkovnice

Enojna popkovnična arterija

Odsotnost ledvic pri plodu

Galenova vena

Vena azigos

Sakrokokcigelani teratom

Hvala!

ULTRAZVOČNA PREISKAVA TREBUHA PLODA

Izr. prof. dr. Faris Mujezinović, dr. med.

Ultrazvočna diagnostika trebuha pri plodu

Faris Mujezinović
UZ šola Maribor 2022

Kaj oceniti?

Ocena GIT organov

Ocena trebušne stene

Ocena organov urološkega trakta

Ultrazvočni preseki

Prečni (transverzni) presek

Vzdolžni (sagitalni) presek

Presek na nivoju želodca

Presek na nivoju izstopišča popkovnice

Presek na nivoju ledvic

Presek na nivoju mehurja

Katere lastnosti organov ocenjujemo

- Položaj organa v trebuhu
- Obliko organa
- Velikost organa
- Ehogeniciteta
- Stopnja napolnjenosti votlega organa

Katere organe pregledujemo?

Želodec

Položaj: v levem zgornjem delu trebuha pod srcem in diafragmo

Oblika: ovalna tvorba, napolnjena s tekočino

Velikost: odvisna od stopnje polnjenja

Jetra in žolčnik

Jetra: v desnem zgornjem delu trebuha pod diafragmo, homogene strukture, zavzema velik del zgornjega dela trebuha

Žolčnik: ovalna, cistična struktura desno in pod intra - trebušni del popkovine

Drugi organi

Tanko črevo: polnitev, peristaltika, manjši premer.

Debelo črevo: bolj vidno proti koncu nosečnosti

Diafragma: občutljiva ločnica med prsno in trebušno votlino

Vranica: hrbtno in levo od želodca

Nadledvična žleza

Ocena trebušne stene

Transverzalni prikaz

Longitudinalni prikaz

Prikaz popkovnice

Prikaz mehurja

Posebnost pri oceni trebušne stene

Omfalokela do 11. tedna nosečnosti!

Mejni izvidi

Omfalokela

Razširjeno črevo (do 7 mm za tenko in 20 mm debelo črevo)

Hiperehogenost črevesja

Tipi patoloških sprememb

Obstrukcije

Atrezija požiralnika
Atrezija tankega črevesja
Atrezija debelega črevesja
Analna atrezija
Mekonijev peritonitis

Atrezija požiralnika

1:3000
Majhen ali odsoten želodec
Pogosto polihidramnij
Prenatalno se odkrije samo 40 % - želodec normalen (traheoezofagealne fistule)
Spremljajoče nepravilnosti:
- Downov sindrom,
- Trisomija 18,
- Srčne nepravilnosti (50 %)
- Lahko tudi VACTERL asociacija

Duodenalna atrezija

1:5000
“Dobule bubble” znak - razširjen želodec in duodenum (po 24. tednu gestacije)
Polihidramnij
Trisomija 21
Drugi defekti: srčni, ledvični, vretenca
Opraviti še ehokardiografijo
Kontrole na 2-3 tedna: polihidramnij

Atrezija tankega črevesja

1:5000
Razširjene vijuge črevesja s premerom večjim od 7 mm po 25. tednu gestacije
Polihidramnij pogosto pri proksimalnih obstrukcijah
Ni povezave z genetskimi nepravilnostmi
Možni zapleti: malrotacije, mekonijski ileus, duplikacije in gastroshiza
10 % tveganje za cistično fibrozo (posebej pri mekonijskem peritonitisu)
Kontole rasti in količine plodovnice
Amniocenteza, če so starši nosilci gena za cistično fibrozo

Anorektalna atrezija

1:5000
Razširitev debelega črevesja (rektum in sigmoideus) v 3. trimestru
Nomalna količina plodovnice
Občasno kalcifikacije (mekonijum)
Občasno trisomija 21 ali trisomija 18
Pogosto prisotne še druge nepravilnosti (urogenitalne, vretenca, CŽS)
VACTERL asocijacija
Kaudalni regresijski sindrom
OEIS kompleks: omfalokela, ekstrofija kloake, imperforativni anus in defekti hrbtenice

Hiršprungova bolezen

1:3000
Odsotnost parasimpatičnih ganglijev v segmentu debelega črevesja
Ni peristaltike v prizadetem segmentu
Dilatacija črevesja
Lahko trisomija 21
Prostocelična plodova DNA,
Amniocenteza
Polihidramnij

Hepatične kalcifikacije

1:2000
Po 20. tednu gestacije
Hiperehogeni fokusi znotraj jeter
TORCH

Mekonijski peritonitis

1:3000
Peritonealne kalcifikacije
Intrauterina perforacija črevesja - sterilni kemični peritonitis
Spremlja jo dilatirano črevesje, ascites ali mekonijska pseudocista
Cistična fibroza
Amniocenteza za izključitev cistične fibroze,
TORCH
Kontrola na 4 tedne
Prognoza na splošno dobra, razen pri razširitvi črevesja, pojavu ascitesa (umrljivost več kot 50 %)

Okvara trebušne stena

omfalokela,
gastroshiza
ekstrofija sečnega mehurja

Gastroshiza

1:3000
Pogostoje pri otrocih mlajših žensk ali pri uporabi kokaina
Defekt trebušne stene desno od izstopišča popkovnice
Tanko črevesje v plodovnici
Normalna insercija popkovnice
Tveganje za kromosomske nepravilnosti ni povišano
Lahko spremljajoče atrezije ali stenoze
Zastoj v plodovi rasti
Spontani prezgodnji porod
Ponovitev: 3 %

Omfalokela

Črevesje (1:2000) ali jetra (1:3500) v popkovnici
Visoka omfalokela - Izjemoma srce (pentalogija Cantrell)
Nizka omfalokela - OEIS kompleks, kloakalna nepravilnost in spina bifida
Omfalokela brez jeter v vrečki se razreši do 20. tedna v 90 %
Trisomija 13 in 18
Beckwith - Wiedemann sindrom
Defekti v drugih sistemih (srce)
Amniocenteza
Kontrola rasti in količine plodovnice na 4 tedne

Cistične strukture

Črevesna atrezija

Ciste jajčnikov,

Ciste ledvic,

Ciste jeter,

Ciste vranice,

Ciste žolčevoda,

Peritonealne ciste

Urogenitalne nepravilnosti

Podkovičasta ledvica

1:400

Moški

Spodnja pola združena pred descendentno aorto

Lahko Turnerjev sindrom in trisomija 18

Kaudalni regresijski sindrom (sakralna agenezija (hipoplazija), hipoplastična telesa vretenc, analna atrezija)

Hidronefroza,

Genitalne nepravilnosti

Extrarenalne nepravilnosti 30 %

Hidronefroza

1:500

Razširitev pielonov

Blaga: 4-7 mm do 28. ted, 7-9 mm v tretjem trimestru

Srednja: 8-10 mm do 28. ted, 10 - 15 mm v tretjem trimestru

Huda: več kot 10 mm do 28. ted., več kot 15 mm v tretjem trimestru

Ni povezano z genetskimi nepravilnostmi

Multicistična ledvica

1:1000

Številne ciste različnih velikosti v hiperehogeni stromi

Anhidramnij - če je bilateralna sprememba

Odsoten mehur

Nepravilnosti drugega mehurja

Kromosomske nepravilnosti (trisomija 18)

Sindromi (brahio-otorenalni sindrom, VACTERL asocijacija, kratka rebra - polidaktilija sindrom, Meckel-Gruber sindrom)

Pelvična ledvica

1:1000

Ledvica v medenici nad mehurjem

Ni ledvice na normalnem mestu

Dopler ledvične arterije koristen

Normalen mehur in količna plodovnice

Ni genetskih nepravilnosti

Lahko prisoten vezikouretralni refluks ali ureteropelvična zapora

Autosomalna dominantna policistična ledvica

1:1000 ljudi ima okvarjen gen

Ledvica povečana in hiperehogena, ampak manjša kot pri avtosomnorecesivni bolezni

Povezano z hepatičnimi, pankreatičnimi ali ovarijskimi cistami

PKD1 gen in PKD2 gen

Biopsija horionskih resic

Lahko UZ normalna ledvica, kasneje pa se pokažejo težave (pri 50 letu starosti)

Pogostnost pojava 50 %

Autosomno recesivna policistična ledvica

1:30 000

Prizadetost:

Ledvice

Jetra

Tipi:

Perinatalni

Neonatalni

Infantilni

Juvenilni

Ultrazvočna slika

Obojestransko povečani in homogeno hiperehogeni ledvici

Po 24. tednu nosečnosti

Pieloni slabo vidljivi

Postopen razvoj oligohidramnija po drugem trimestru

Pridružene nepravillnosti

Ni drugih genetskih nepravilnosti in genetskih sindromov

Cistična fibroza jeter - hujša ledvična bolezen, blažja jetrna fibroza.

Amniocenteza: PKHD1 ge na kromosomu 6p21

Pri prizadetih družinah lahko biopsija horionskih resic

Kontrola na 4 tedna za oceno rasti in oceno količine plodovnice

Prognoza

Bolnišnica z neonatalno intenzivno nego

Rojstvo v 38. tednu nosečnosti

Prenatalni tip je letalen v matenici ali v neonatalnem obdobju - pljučna hipoplazija

Infantili in juvenilni tip - kronična ledvična odpoved, hepatična fibroza in portalna hipertenzija

Transplantacija ledvic

Ponovni pojav 25 %

Renalna agenezija

Unilateralno: 1:2 000

Bilateralno: 1: 5 000

Unilateralno: ni ene ledvice, normalen mehur in normalna količina plodovnice.

Barvni dopler - ena ledvična arterija

Kompenzatorna hipertrofija kontralateralne ledvice

Bilateralna: ni ledvic, ni mehurja, anhidramnij po 17 tednu nosečnosti. Ni ledvičnih žil na doplerju

Vidne nadledvične žleze

Mali prsni koš,

Srčna hipetrofija in talipes

Pridružene nepravilnosti

Sporadično se pojavlja

Je izolirana nepravilnost

Kromosomske nepravilnosti 1-2 % (trisomija 18)

Pridružene nepravilnosti:

Fraserov sindrom (AR renalna ageneza, laringealna atrezija, kriptoftalomos, sindaktilija)

VACTREL asocijacija (vertebralne nepravilnosti, VSD, analna atresija, traheoezofagealna fistula, renalne anomalije, radialna displazija in enojna popkovnična arterija)

MURCS asocijacija - sporadično, hipoplastični ali dvorogi uterus, renalna agenezija ali displazija, vertebralna nepravilnost ali nepravilnost reber

Ponovni pojav: nesindromični 3 %, 15 % - en od staršev ima unilateralno renalno agenezijo

Ureteropelvična obstrukcija

1:2 000

Moški

Razširitev pelvisa ledvice, ureterji normalni

Perinefrični urinom ali urinarni ascites - po perforaciji

Unilateralno v 80 %

Ni kromosomskih nepravilnosti ali sindromov

Lahko prisotne nepravilnosti nasprotne ledvice, multicitične ledvice, ektopija, renalna agenezija

UZ kontrole na 4 tedna - kontrola hidronefroze in količine plodovnice

Uretero-vezikalna obstrukcija

1:10 000

Hidroureter in hidronefroza z normalnim mehurjem

Zvijugani razširjen ureter, kot ciste med pelvisom in mehurjem

Ureterocele pri duplex ledvici

Ni genetskih in kromosomskih nepravilnosti

Kontrola na 4 tedne

Ni tveganja za ponovni pojav

Uretralna obstrukcija

1:1500

Vzroki: uretralna agenezija, persistentna kloaka, uretralna strikutra ali posteriorna uretralna zaklopka

Nepopolna ali prehodna obstrukcija uretre

Povečan in hipertofičen mehur z različno stopnjo hidroureterja, hidronefrozo in razponom renalne displazije (ehogeno tkivo ledvice s periferno cisto), oligohidramnijem in pljučno hipoplazijo.

Urinarni ascites po perforaciji mehurja

Zmanjšana količina plodovnice po 17. tednu nosečnosti

Uretralna obstrukcija

V prvem trimestru kot megacista (vzdolžni premer mehurja več kot 7 mm)

Če je mehur 7-15 mm, spontana rezolucija v 90 %

Nad 15 mm - razvija se progresiva opstruktivna uropatija, ki vodi v hidronefrozo in v displastični ledvici

Kromosomske nepravilnosti (trisomija 18, 13 in 21) v 10 %

Druge nepravilnosti (srce in GIT) 40 %

Amniocenteza

Vstavitev katetrov - ni jasno, ali izboljšuje ledvično ali pljučno funkcijo.

Uretralna obstrukcija - znaki slabe prognoze

Bilateralni multicistični ali hudo hidronefrotični ledvici z ehogenim ali cističnim korteksom

Anhidramnij - popolna uretralna obstrukcija

Visoka umrljivost zaradi pljučne hipoplazije zaradi hudega oligohidramnija

30 % razvije ledvično odpoved - dializa ali transplantacija pred 5 letom starosti.

Ciste jajčnika

1:2500

Najpogostejša intraabdominalna cista pri ženskih plodovih

Unilateralna unilokularna cista

Po 26. tednu gestacije

Torzija ciste v 40 %, krvavitev (bolj hiperehogene vsebine), ruptura ciste (ascites).

Velike ciste (več kot 6 cm) - polihidramnij zaradi pritiska na črevesje

Sporadično

Druge nepravilnosti genitourinarnega in GIT sistema

McKusick - Kaufman sindrom (AR, hidrometrokolpos, polidaktilija, srčne nepravilnosti)

Urogenitalni sinus

1:250 000

Presakralna cistična masa (hidrometrokolpos)

Ženski spol

Možen ascites (urin gre prek jajcevodov v trebuh)

Ni povezave s kromosomskimi nepravilnostmi ali genetskimi sindromi

Pogoste spremljajoče nepravilnosti genitourinarnega trakta in kardiovaskularnega sistema

Kontrole na 4 tedne

Hvala!

ULTRAZVOČNA PREISKAVA POSTELJICE, MATERNIČNEGA VRATU IN ULTRAZVOK V POPORODNEM OBDOBJU

Asist. Lucija Kuder, dr. med.

UZ
Posteljice ploda, maternične vratu, po porodu

Lucija Kuder
Oddelek za perinatologijo
UKC Maribor

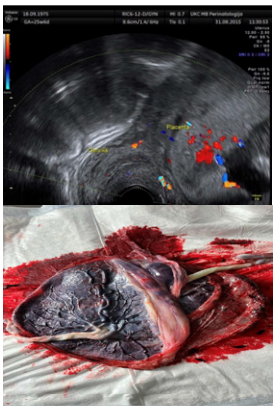

Posteljica

Je visoko specializran organ,

ki podpira **rast** in **razvoj** zarodka in

služi kot **bariera** med maternalno in fetalno cirkulacija.

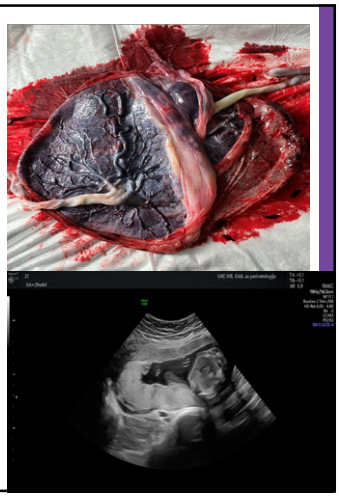

Naloge posteljice

Preprečitev zavrnitve ploda

Prenos kisika in hranil iz materinega v fetalni krvni obtok

Prenos CO_2 in odpadnih produktov presnove iz fetalne v materin krvni obtok

Sinteza peptidov in steroidnih hormonov, ki regulirajo metabolizem mame ter razvoj in rast ploda - pomemben endokrini organ

Posteljica

Razvije se iz trofoblastnega celičnega sloja blastociste zarodka

S pripetjem bastociste na decidualno spremenjen endometrij se trofoblastno tkovo diferencira na

Notranji sloj- CITOTROFOBLAST
Zunanji sloj -SINCICIOTROFOBLAST

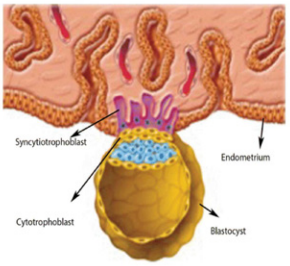

6 dan fertilizacije

Izgradnja POSTELJICE

Sinciciotrofoblast erodira v endometrijske zleze in endometrijske žile - tvori lakune

zgodnji intervilozni prostor

Citotrofoblast formira kolumne zarodnih celic, ki so osnova za razvoj placentarnih vilusov

V 12.t se znotraj interviloznega prostora vspostavi materin krvni

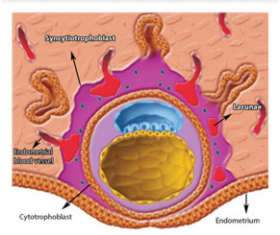

Posteljica

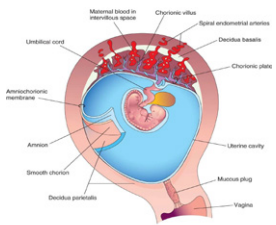

9-10 t. gestacije

Posteljica v prvem trimestru

12. teden

Razvoj posteljice

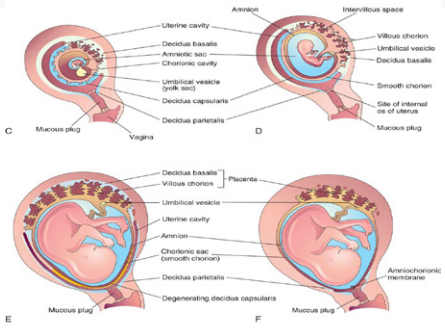

Izgrajena posteljica

20 cm v premeru
2-4 cm debeline
400-600 ml = volumen
1/6 teže ploda

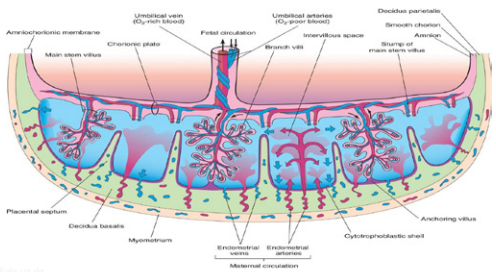

Običajno se ne merijo biometrične dimenzije posteljice

Debeline posteljice korelira z gs 1mm za vsak teden gestacije

Posteljica - hemohorijski organ

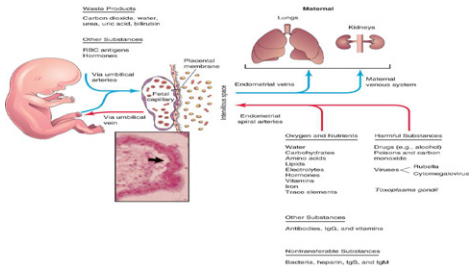

Tehnika uz pregleda posteljice

- Sondo postavimo v sagitalno ravnino v desni zgornji abdomen in skeniramo longitudinalno do spodnjega abdomna
- Enako v srednjem in levem delu trebuha nosečnice

Začeti moramo v fundusu uterusa, da si prikazemo konturo fundusa

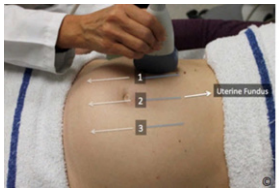

Pravilen polozaj posteljice

Določimo lokacijo posteljice:
Fundalno
sprednja stena uterusa
Zadnja stena uterusa
Desna stranska stena uterusa
Leva lateralna stena uterusa

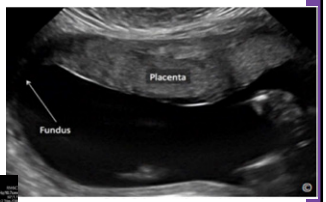

Položaj posteljice

Tehnika pregleda posteljice

- V kasnejših tednih nosečnosti nam zarodek lahko ovira pregled posteljice
- Pomagamo si s postavitvijo sonde na lateralno stran abdomna

Prikazati si moremo odnos med spodnjim robom posteljice in maternicnim vratom

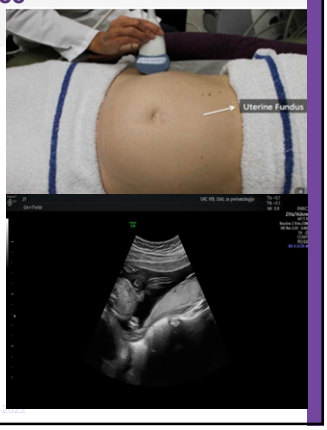

Položaj posteljice

Normalna nosečnost.

Posteljica se implantira v zgornjem uterinem segmentu.

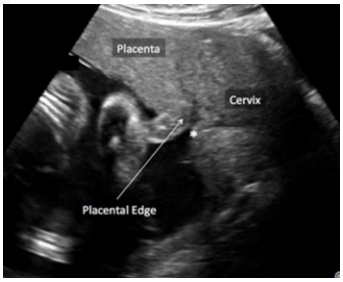

Nizko lezeča posteljica

Placenta previa

Posteljica ki se implantira delno ali popolnoma v spodnji uterini segment

Placenta previa

- Najpogostejši vzrok krvavitve v drugem in tretjem tomesečju nosečnosti
- Incidenca 4.8/1000 porodov
- Mnogorodke
- **neboleča vaginalna krvavitev** - 2.in 3. trimester
- Bolečine so lahko prisotne povezane so z kontrakcijami uterusa in abrupcijo
- Povezana z visoko stopnjo malprezentacij

Placenta previa v 1. trim.

Pogosto vidna v prvem trimestru nosečnosti

Z rastjo uterusa se pomakne običajno v zgornji uterini segment

Mehanizem migracije ni pojasnjen predvideva se, da posteljica raste v smeri bolje vaskulariziranega zgornjega endometrija-trofotrofizem

Nizko lezeča posteljica

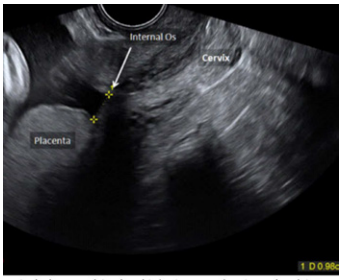

Rizični dejavniki za placento previo

Predhodni carski rez- eksponentna rast pojavljanja s številom predhodnih sc.

Predhodne prekinitve nosečnosti
Predhodni operativni posegi na uterusu
Kajenje mame
Starejša nosečnica
Mnogorodnost
Uživanje kokaina
Mnogoplodne nosečnosti

Nova enostavna terminologija - po 16 t. g

Placenta previa
spodnji pol sega do ali čez NMU

Nizko ležeča posteljica
spodnji pol sega do 2 cm od NMU in ne pokriva NMU

Ob odsotnosti krvavitve
32. in 36.t → pris.post dg.
Izzveni→izključitev vase previe

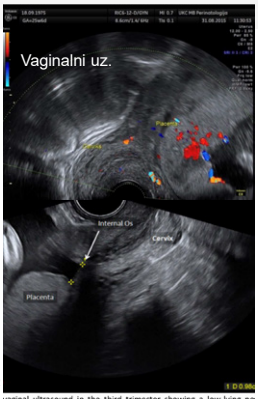

Vasa previa

- Redko stanje 1 na 2500 porodov
- Žilje poteka preko NMU
- Neodkrito lahko vodi v krvavitev iz plodovega krvnega obtoka
- V primeru **anamneze placente previje** v tej nosečnosti je potrebno kasneje **izključiti vaso previjo**
- Neodkrita vodi v 60% smrtnost ploda

Vasa previa

Linearno potekajoce žilje

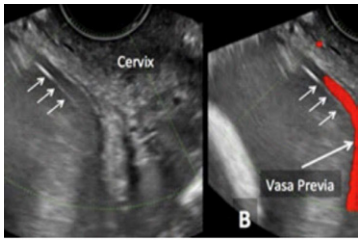

Fetalni pretok 120-160 /min

Vaginalni uz pregled

Vasa previa - Doplerska preiskava

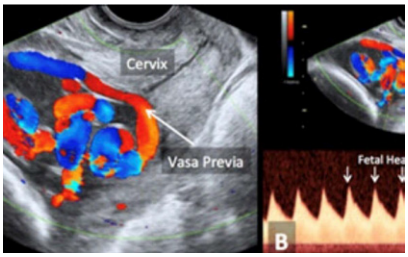

Fetalni pretok 120-160/min

Vaginalni ultrazvok

Vasa previa tip- I insercija velamentosa

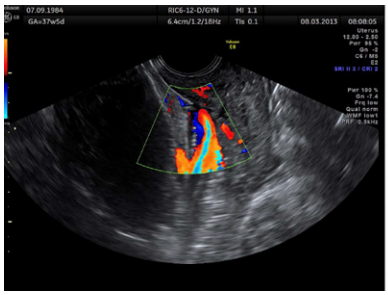

Primer iz naše prakse

Anamneza placente previe v 2. trimestru

Vasa previa - tip II placenta bipartita

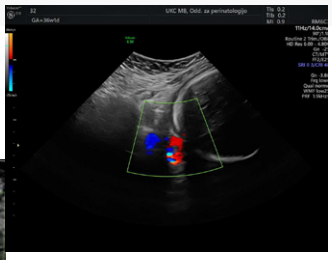

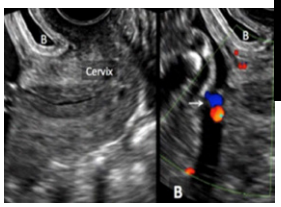

Odkrita v 36. t gestacije, Naključno - anamneza placente previe v 2. trimestru

Vasa previa

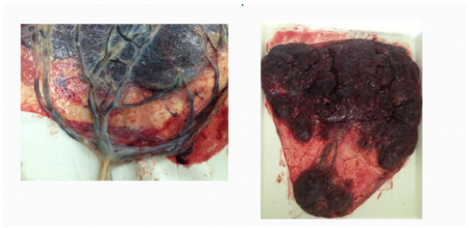

Tip I - velamentozna insercija popkovnice

Tip II - žilje, ki poteka med dvema deloma pl.bipartite

Abruptio placentae

Abrupcija placente je definirana, kot prisotnost krvavitve za in znotraj posteljice.

Incidenca je 0,65-1%

Kaže se z bolečimi kontrakcijami maternice in bolečo krvavitvijo

Senzitivnost uz preiskave je 50%→Ni zanesljiva metoda postavitve dg.

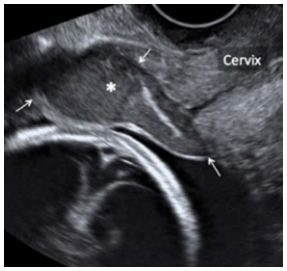

Abrupcija posteljice

Dg. postavimo na podlagi klinične slike

Anamneza
klinični pregled nosečnice
Ctg ploda
Kontrakcije uterusa
Labaratorijske preiskave

Ultrazvočna preiskava je dodatna pomožna preiskava, ki je lahko koristna pri post. diagnoze

Normalen ultrazvočni izvid ne izključuje abrupcije placente.

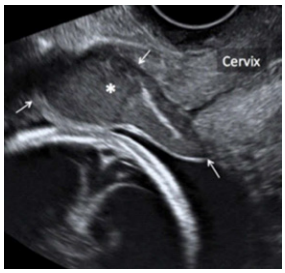

Abrupcija placente

Ultrazvočni znaki

Blago hipoehogene mase retroplacentarno ali za membranami na robu posteljice, ki lahko spominjajo na organiziran krvni strdek.

Barvni dopler potrdi odsotnost kapilarnega pretoka

Ultrazvočna preiskava materničnega vratu

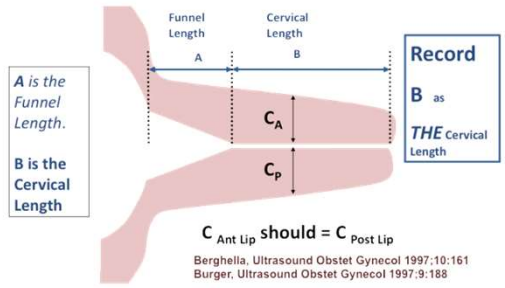

UVOD

- V Sloveniji je 6% prezgodnjih porodov
- 1000 prezgodnjih porodov letno
- Merjenje maternicnega vratu je ukrep za preprečevanje prezgodnjega poroda

MERJENJE MATERNIČNEGA VRATU

- Izvaja se med 20. in 23. tednom nosečnosti
- Vaginalni ultrazvok
- Neboleča preiskava

POSTOPEK MERJENJA

- Nosečnica izprazni mehur
- Sondo nežno vstavimo v sprednji forniks
- Prikažemo maternični vrat in nanj ne pritiskamo
- Prikažemo si sluznico materničnega vratu
- Sliko povečamo, da cerviks izpolnjuje vsaj polovico slike
- Izmerimo razdaljo med zunanjo in notranjo osjo
- Maternični vrat mora biti simetričen!

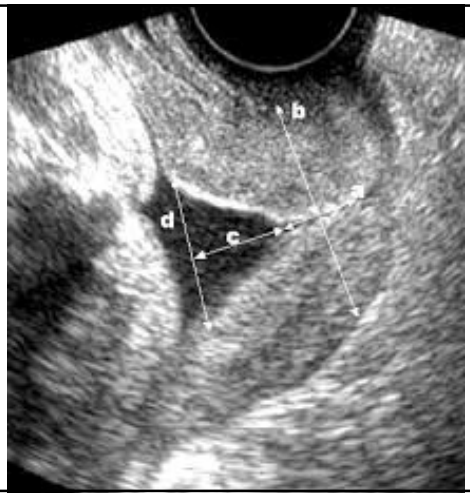

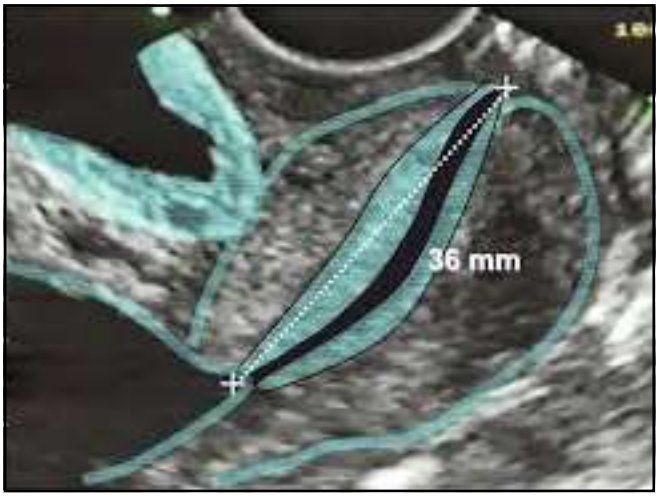

POSTOPEK MERJENJA

- Poln mehur lahko moti preiskavo
- Prevelik pritisk na MV lahko popači mere
- Ukrivljen MV lahko merimo z ravno črto med notranjo in zunanjo osjo, lahko pa ga merimo v dveh linijah pod kotom
- Potrebno je zadosti časa, vsaj 5 minut za opazovanje dinamike, priporočljivo je kašljanje

REZULTATI

- Med 14. in 28. tednom nosečnosti (enoplodna nosečnost)

15 mm – 2. centila
20 mm – 5. centila
25 mm – 10. centila
35 mm – 50. centila
45 mm – 90. centila

DIAGNOZA ICI

Med 14. in 28. tednom nosečnosti

Pod 25 mm – enoplodna nosečnost

Pod 15 mm – večplodna nosečnost

Ici

PATOLOGIJA

Merjenje se opravlja tudi, kadar so prisotni znaki za **prezgodnji porod:**

krči,
tiščanje navzdol,
bolečine v križu,
krvavitev iz nožnice.

UVOD

Poporodno obdobje (puerperij) – je obdobje od poroda do izginotja anatomskih in fizioloških sprememb

Traja 6 tednov

Nekateri znaki izginejo prej, nekateri kasneje, tretji ostanejo celo življenje

Preiskave v puerperiju

- Pomembna je kontrola krčenja maternice in kontrola čišče
- Tipanje fundusa maternice
- Prvi dan – višina popka
- Krčenje 1 cm na dan

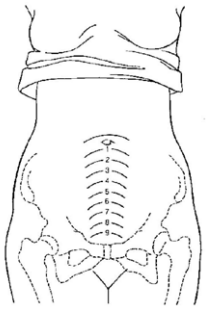

Ultrazvok v puerperiju

Predvsem v primeru zapletov

Rutinsko se ni uveljavil

16 od 40 mater je imelo 48 ur po porodu ehogene spremembe v maternici, ki niso bile povezane s krvavitvijo

Ultrazvok v puerperiju

- 1 – 3. dan po porodu večinoma prazen kavum
- 14. dan po porodu tekočina v kavumu
- 28. dan po porodu prazen kavum

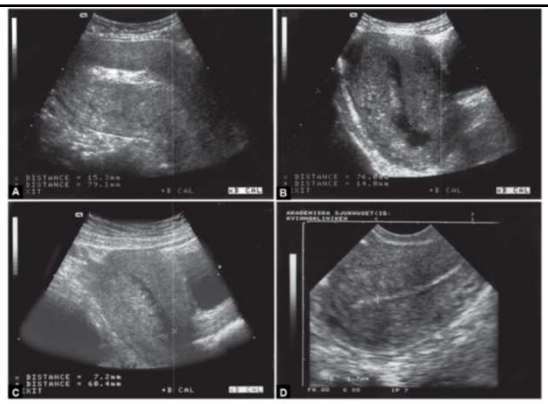

Normalen puerperij – (A) 1. dan; (B) 7. dan; (C) 14. dan; (D) 28. dan

Poporodna krvavitev

Običajno sekundarna poporodna krvavitev (24h po porodu)

Običajno je posledica zadržanih delcev posteljice, endometritisa ali horiokarcinoma

UZ je dobra metoda za odkrivanje vzroka krvavitve.

Poporodna krvavitev

- UZ slike maternične votline so lahko različne:

- Kavum je lahko prazen
- Vsebuje plin (predvsem po s.c. ali ročnem luščenju placente)
- Vsebuje tekočino
- Vidne so ehogene spremembe

- Pomembna je prekrvavitev tkiva v kavumu maternice

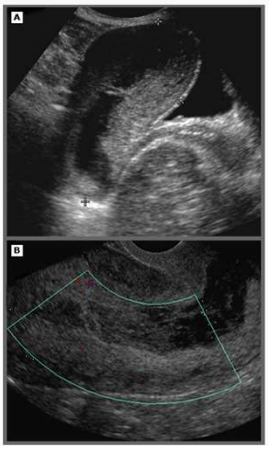

35- letna ženska 14. dan po porodu s krvavi

A – Transabdominalno

B- Transvaginalno z Dopplerjem

Vidna je tekočina in decidualni ostanki
v kavumu uterusa,
vendar brez prekrvavitve

Dopplerska preiskava

- Prekrvavitev rezidualnega tkiva je izjemnega pomena
- Ločimo lahko krvne strdke od placentarnega tkiva
- Tudi placentarno tkivo je lahko avaskularno!
- Reziduo lahko izključimo ob odsotnosti intrakavitarnih mas, endometrijske tekočine ali vaskularizacije ob tankem endometriju

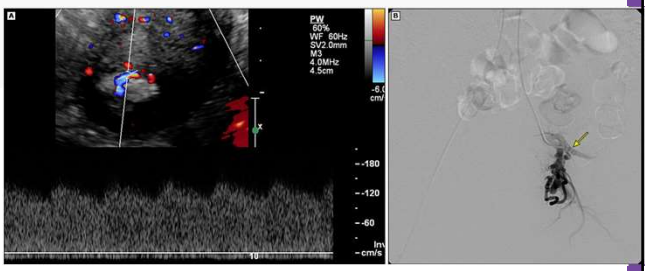

Sekundarna poporodna krvavitev

A – Transvaginalni Doppler prikazuje ostanke placentarnega tkiva z dobro prekrvavit

B- Angiogram placentarnih ostankov. (Pri pacientki je bila pred abrazijo opravljena Embolizacija zaradi obsežne prekrvavitve)

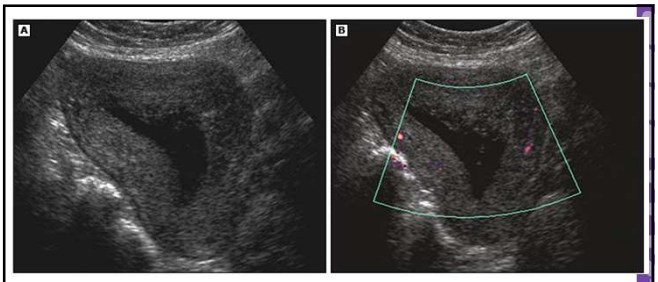

Stanje po porodu s kliničnimi znaki endometritisa

A – Transabdominalna slika s tekočino in zabrisano mejo endometrija

B – Doppler izključuje vaskularizirane placentarne ostanke

Pacietnka je prejela antibiotično zdravljenje, klinično stanje se je izboljšalo

Poporodna krvavitev

Pri dolgotrajnih krvavitvah pomislimo tudi na horiokarcinom

Viden kot heterogena masa v kavumu s področji nekroze in krvavitve

Običajno je tumor hipervaskularen

Lahko se vidi širjenje v parametrije

Primer horiokarcinoma
Po normalni nosečnosti

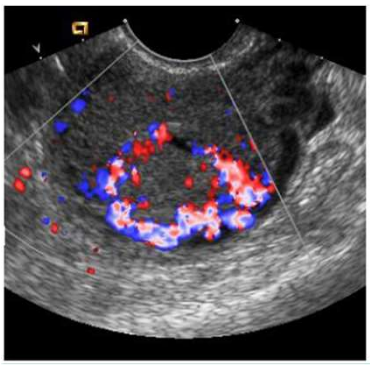

Prekrvavitev horiokarcinoma

HVALA

PRESEJALNI PREGLED KOLKOV NOVOROJENCA Z ULTRAZVOKOM

Jože Žolger, dr. med

ULTRAZVOČNI PREGLED KOLKA

JOŽE ŽOLGER, DR. MED., SPEC. PEDIATER

- UZ diagnostiko uvedel 1980- R. Graf
- 1985 – I. Japelj, M. Senčar – UZ pregled rizičnih kolkov
- 1988 – UZ diagnostika kot presejalna metoda vseh novorojenčkov
- Metoda omogoča:
  - Zgodnje odkrivanje sprememb
  - Natančno klasifikacijo patologije
  - Zgodnje zdravljenje

Določitev UZ-tipov po Grafu principi metode

Opisna metoda:
- oblika kostnih struktur
- oblika kostnega dna čašice (kot α)
- oblika hrustančne strešice (kot β)



Numerična meritev:
- kot α in β

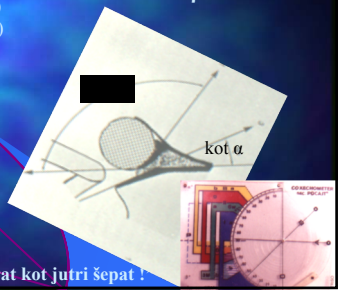

"Bolje danes sonografirat kot jutri šepat !

Tehnika UZ-meritev

Tipične UZ točke
- 1 labrum
- 2 kostni rob
- 3 osifikacijsko jedro ilиuma

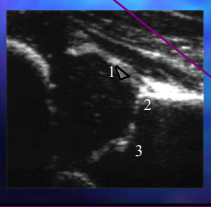

UZ koti
- kot α-kostni del
- kot β- hrustančni del

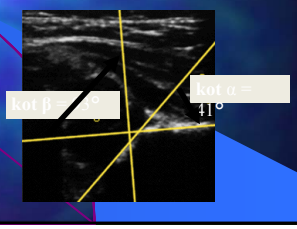

Določitev UZ-linij

Osnovne linije

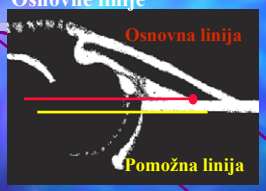

Kostna linija

Meritev UZ-kotov α in β

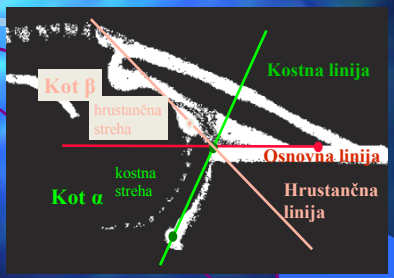

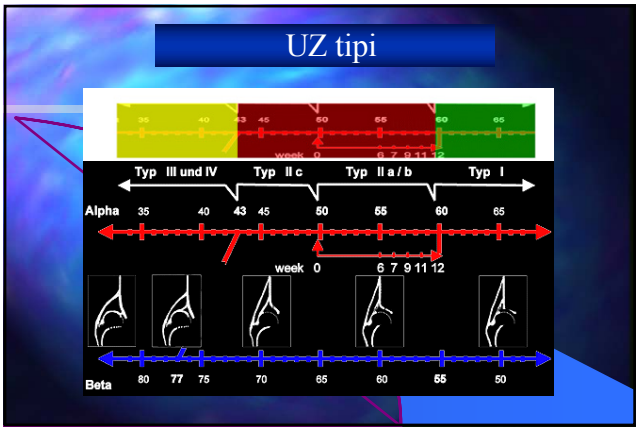
UZ tipi
Typ III und IV
Typ II c
Typ II a / b
Typ I
Alpha
35 40 43 45 50 55 60 65
week 0 6 7 9 11 12
Beta
80 77 75 70 65 60 55 50

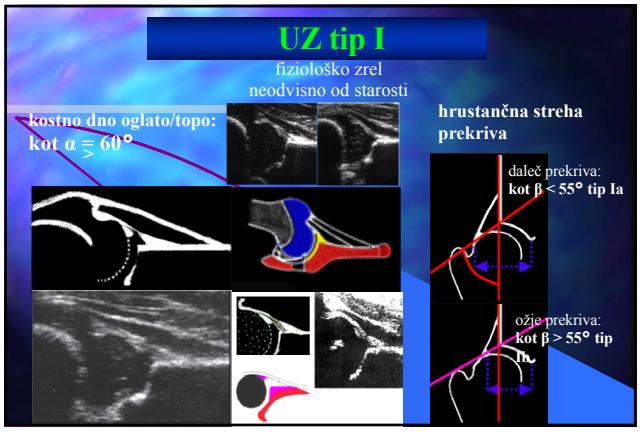
UZ tip I
fiziološko zrel
neodvisno od starosti
kostno dno oglato/topo:
kot α ≦ 60°
hrustančna streha
prekriva
daleč prekriva:
kot β < 55° tip Ia
ožje prekriva:
kot β > 55° tip Ib

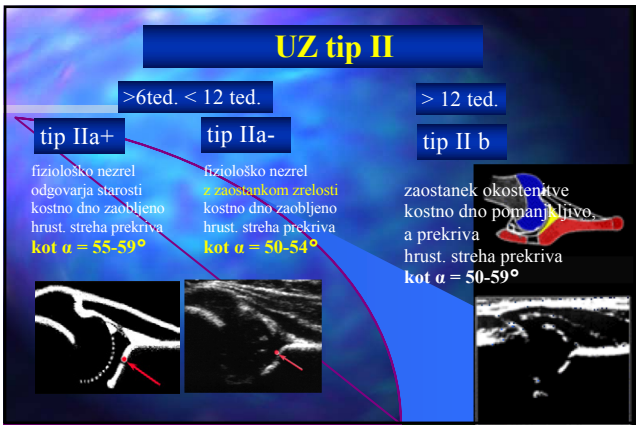
UZ tip II
>6ted. < 12 ted.
tip IIa+
fiziološko nezrel
odgovarja starosti
kostno dno zaobljeno
hrust. streha prekriva
kot α = 55-59°
tip IIa-
fiziološko nezrel
z zaostankom zrelosti
kostno dno zaobljeno
hrust. streha prekriva
kot α = 50-54°
> 12 ted.
tip II b
zaostanek okostenitve
kostno dno pomanjkljivo,
a prekriva
hrust. streha prekriva
kot α = 50-59°

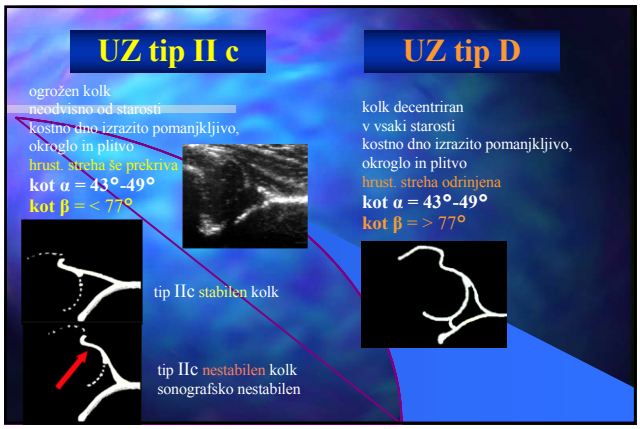
UZ tip II c
ogrožen kolk
neodvisno od starosti
kostno dno izrazito pomanjkljivo,
okroglo in plitvo
hrust. streha še prekriva
kot α = 43°-49°
kot β = < 77°
tip IIc stabilen kolk
tip IIc nestabilen kolk
sonografsko nestabilen
UZ tip D
kolk decentriran
v vsaki starosti
kostno dno izrazito pomanjkljivo,
okroglo in plitvo
hrust. streha odrinjena
kot α = 43°-49°
kot β = > 77°

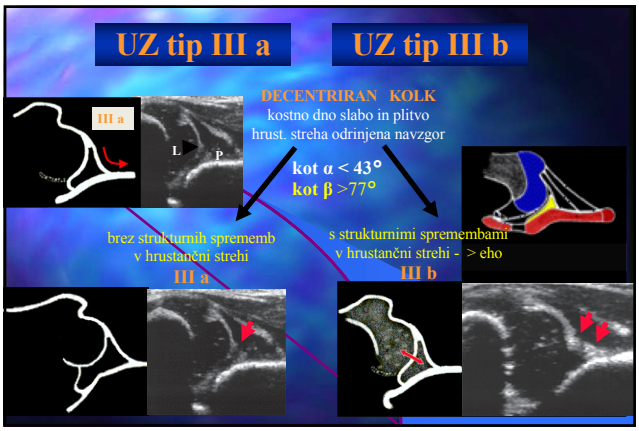
UZ tip III a
UZ tip III b
DECENTRIRAN KOLK
kostno dno slabo in plitvo
hrust. streha odrinjena navzgor
III a
L
P
kot α < 43°
kot β >77°
brez strukturnih sprememb
v hrustančni strehi
III a
s strukturnimi spremembami
v hrustančni strehi - > eho
III b

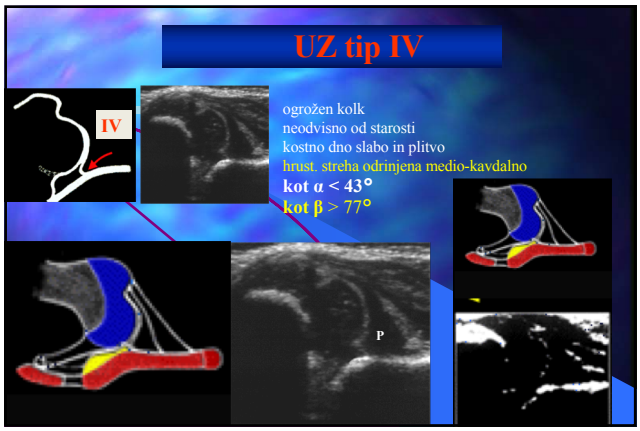
UZ tip IV
IV
ogrožen kolk
neodvisno od starosti
kostno dno slabo in plitvo
hrust. streha odrinjena medio-kavdalno
kot α < 43°
kot β > 77°
P

ULTRAZVOČNI PREGLED MOŽGANOV PRI NOVOROJENCU

Doc. dr. Milena Treiber, dr. med.

UZ pregled možganov pri novorojenčku

Milena Treiber
Klinika za ginekologijo in perinatologijo
UKC Maribor
Junij 2022

Indikacije za UZ pregled možganov

- Krvavitve ali druge abnormnosti v parenhimu
- Hidrocefalus
- Žilne anomalije
- Sum na hipoksično-ishemično encefalopatijo
- Simptomi s strani CŽS (konvulzije, makro ali mikrocefalija, malformacije, IUGR,...)
- Okužbe CŽS
- Porodne poškodbe
- Zdravljeni v EINT

Normalna UZ anatomija možganov

Karakteristične ehogenosti možganskih struktur:

***Hiperehogene*:** fisure, cisterne, horioidni pletež, krvne žile, falks, tentorij, stene SV, lob.kosti

***Srednje ehogene*:** vermis cerebelli, caput nuclei caudati, bela možganovina PV

***Hipoehogene*:** možg.parenhim, talamus, n.caudatus, hemisfere MM, medula oblongata, corpus callosum

***Anehogene*:** likvor in ciste

Ultrazvočna okna

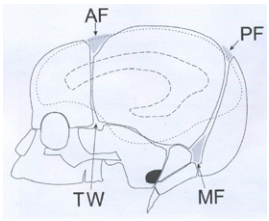

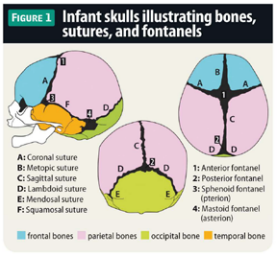

AF - velika mečava; PF - majhna zadnja mečava; TW - temporalni okni nad ušesom; MF - mastoidni mečavi za ušesom.

PREGLED SKOZI VELIKO MEČAVO: koronarni preseki

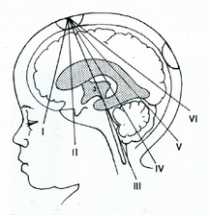

- sondo namestimo na VM na koronarno linijo in spreminjamo nagib UZ snopa proti kantomeatalni liniji
- 6 standardnih koronarnih presekov

1. koronarni presek - *sprednja lobanjska kotanja*

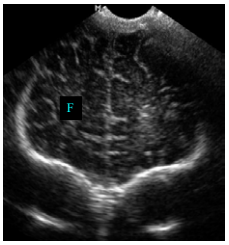

F – frontalni rezenj,
Interhemisferna fisura (puščica).

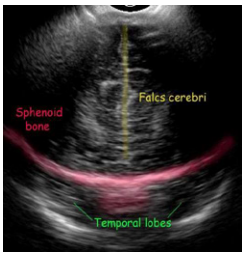

2. koronarni presek - *nivo sprednjih rogov SV*

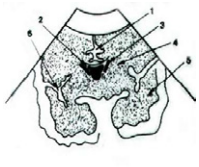

1 - fissura interhemispherica, 2 - cavum septi pellucidi, 3 - cornu frontalis ventriculi lateralis, 4 - nucleus caudatus, 5 - lobus temporalis, 6 - fissura Sylvii.

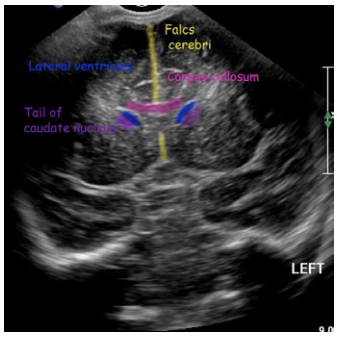

3. koronarni presek - *nivo III.ventrikla*

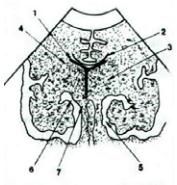

1 – ventriculus lateralis, 2 – corpus callosum, 3 – thalamus, 4 – nucleus caudatus, 5 – tentorium, 6 – fissura hypocampalis, 7 – pedunculus cerebralis.

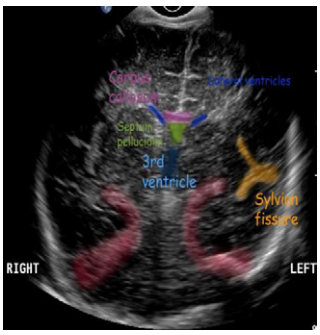

4. koronarni presek - *nivo cisterne quadrigemine*

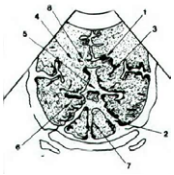

1 – ventriculus lateralis, 2 – tentorium, 3 – thalamus, 4 – nucleus caudatus, 5 – cisterna quadrigemina, 6 – gyrus parahypocampi, 7 – vermis cerebelli, 8 – plexus chorioideus.

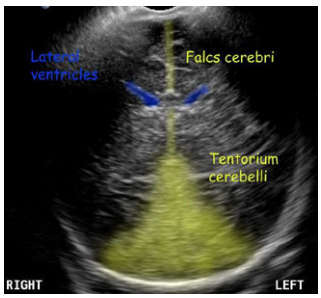

5. koronarni presek - *skozi horioidna pleteža*

1 – gyrus cinguli, 2 – ventriculus lateralis, 3 – plexus chorioideus, 4 – fissura Sylvii.

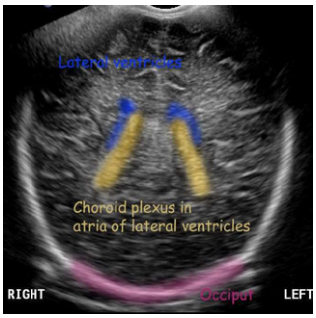

6. koronarni presek - *posteriorni del zadnje možganske kotanje*

PREGLED SKOZI VELIKO MEČAVO: sagitalni preseki

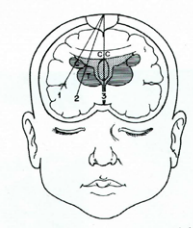

- UZ sondo obrnemo iz koronarnega položaja za 90º v sagitalno linijo, ki seka VM v sredini
- 5 standardnih sagitalnih presekov

Srednji sagitalni presek

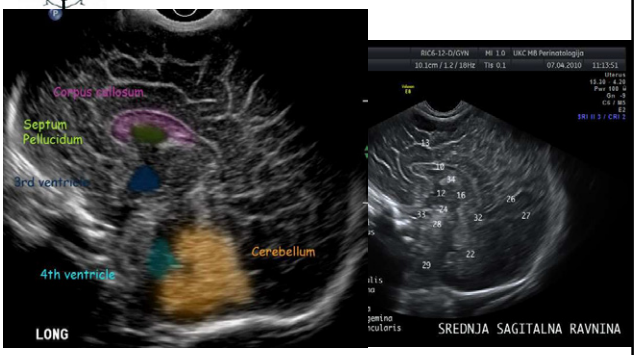

1. parasagitalni presek -
skozi nivo lateralnih ventriklov

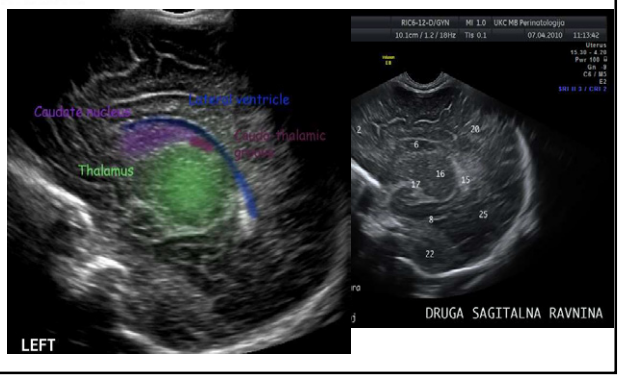

2. parasagitalni presek -
do lateralnega sulkusa

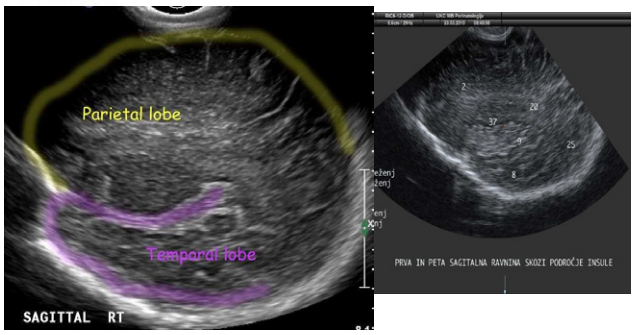

Ocena velikosti ventriklov

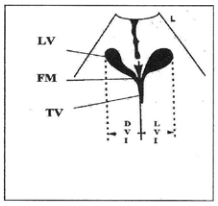

DVI in LVI - desni in levi ventrikularni indeks; LV - levi stranski ventrikel; FM - foramen Monro; TV - tretji ventrikel.

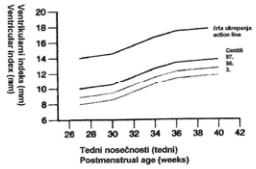

Tabela za oceno rasti ventriklov (Lavene 1981)

Ocena velikosti ventriklov

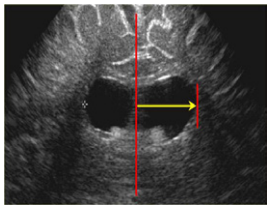

Lavenov indeks

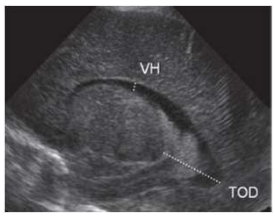

VH -višina ventrikla
TOD – talamookcipitalna razdalja

Ocena velikosti ventriklov

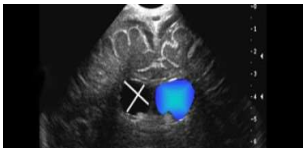

3D - volumetrija

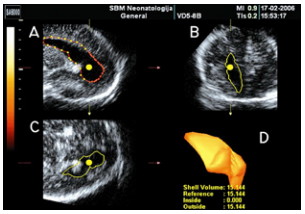

PREGLED SKOZI ZADNJO MEČAVO: sagitalni preseki

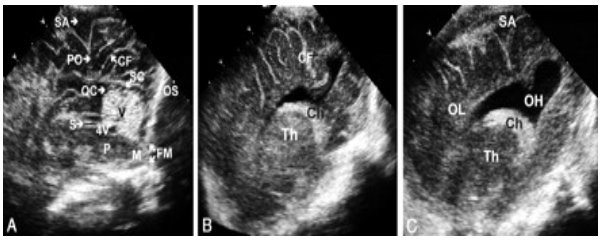

CF – fissura calcarina, Ch – plexus chorioideus, FM – foramen magnum, M – medulla, OH – okcipitalni rog, OL – okcipitalni lobus, OS – okcipitalna kost, PO – parietookcipitalna fisura, QC – cisterna quadrigemina, S – Silvijev akvedukt, SA – subarahnoidalni prostor, SC – supracerebelarna cisterna, Th – talamus, V – vermis, 4V – četrti ventrikel. (A) Srednji sagitalni presek, (B) Parasagitalni, (C) Bolj lateralni sagitalni presek .

PREGLED SKOZI ZADNJO MEČAVO: koronarni preseki

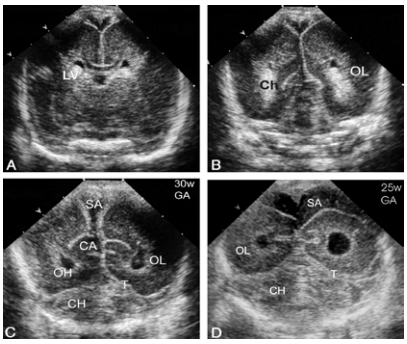

CA – calcar avis, Ch – plexus chorioideus, CH – cerebelarni hemisferi, LV – trigonum ventriculi lateralis, OH – okcipitalni rog, OL – okcipitalni lobus, SA – subarahnoidalni prostor, T – tentorij.

(A) najvišji, (B) srednji, (C in D) spodnji koronarni presek

Klasifikacija peri in intraventrikularnih krvavitev

Papile (2006), Volpe 2018:

Opis

1.st: omejena na germinalni matriks;

2.st: IVH <50%, brez dilatacije ventriklov;

3.st: IVH >50%, z akutno dilatacijo ventriklov

Intraparenhimska lezija: opis velikosti, lokacije

Generični pojem

- GMH (SEH-1)
- GMH-IVH (SEH-2)
- GMH-IVH z ventrikulomegalijo (SEH-3)
- IPL ali periventrikularni hemoragični infarkt (PVHI) ali venski infarkt

Možganska krvavitev: *1.stopnja*

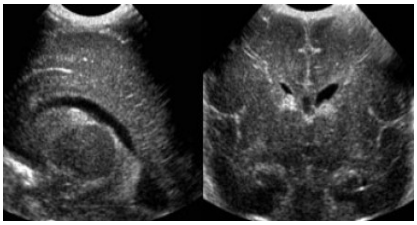

Možganska krvavitev: *2.stopnja*

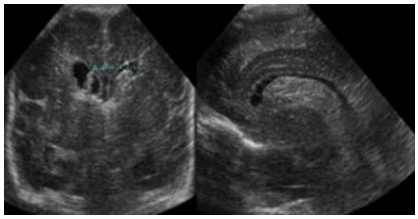

Možganska krvavitev: *3.stopnja in IPL*

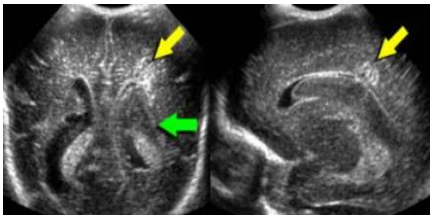

Možganska krvavitev: ??

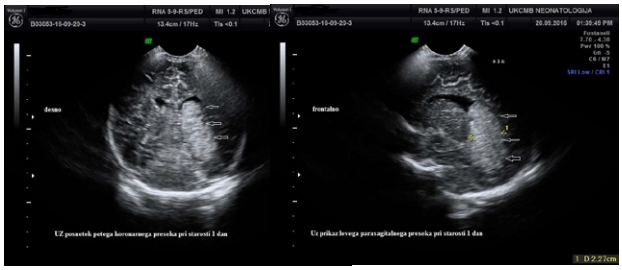

Periventrikularne ciste

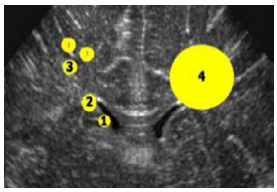

1 - germinolitična
2 - pseudocista
3 - PVL ciste
4 - ciste po venskem infarktu

Klasifikacija periventrikularne levkomalacije

De Vries (1992):

1.st: periventrikularna ehogenost (PVE), ki vztraja 7 dni ali več ***(flaring);***

2.st: razvoj v majhne lokalizirane ciste v frontoparietalni regiji ***(fokalna cistična PVL);***

3.st: razvoj v večje ciste frontoparietalno in okcipitalno ***(obsežna cistična PVL);***

4.st: zgostitve segajo globoko v belo možganovino in se razvijejo v obsežne ciste subkortikalno ***(subkortikalna PVL).***

Periventrikularna levkomalacija

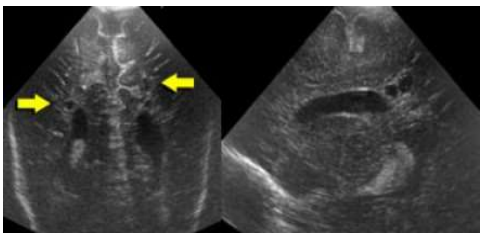

Periventrikularna levkomalacija

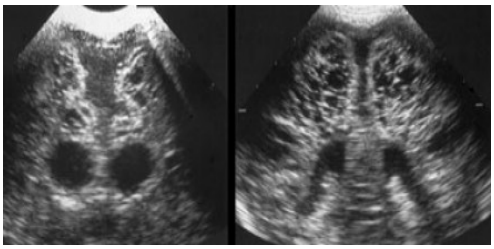

Literatura

Treiber M, Burja S, Korpar B. Normalna UZ anatomija možganov. V: Možgani ranjeni v zgodnjem razvoju otroka. Mednarodna znanstvena konferenca , Maribor, 2005;126-136.

Burja S, Treiber M, Tekauc Golob A. Učinkovita uporaba ultrazvočne preiskave možganov v obdobju novorojenčka. 1.izd. Maribor: Univerzitetna založba Univerze, 2019.

Normal neonatal head ultrasound: http://www.ultrasoundpedia.com/normal.

DOPPLERSKA PREISKAVA MOŽGANSKEGA ŽILJA PRI NOVOROJENCU

Prim. Andreja Tekauc Golob, dr. med., IBCLC

Dopplerska preiskava možganskega žilja pri novorojencu

Prim. Andreja Tekauc Golob, dr. med. , spec. pediater, IBCLC
Klinika za ginekologijo in perinatologijo
Oddelek za perinatologijo
Odsek za neonatologijo
UKC Maribor

Tehnične osnove

- Dopplerjev efekt: sprememba frekvence zvoka, ki se odbije od pomične tarče
- Dvojna Dopplerjeva ultrasonografija (Duplex) – spektralna analiza
- Barvna dvojna Dopplerjeva sonografija (Color Doppler)
- Power tehnika (Power Doppler mode)

Meritve: PSV,TAV,EDV, RI, PI

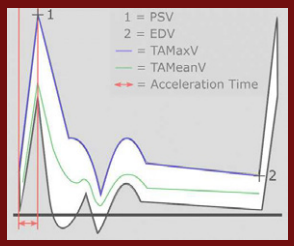

- RI = (Vs-Vd)/Vs
- PI = (Vs-Vd)/Vsr

Pregled

- Velika mečava: sprednje možganske arterija, notranja korenska arterija, a. basilaris, vene Galeni, ravni sinus, sinus sagitalis superior
- Temporalno okno: srednja in zadnja možganska arterija, Willisijev krog, cereberalne arterije
- Zadnja mečava: zadnja m. a.

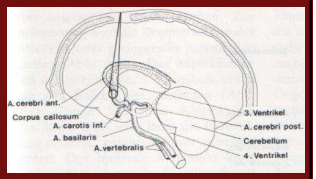

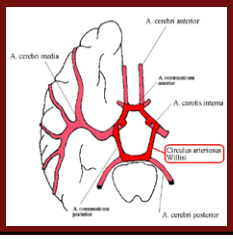

Dostop v sagitalnem preseku

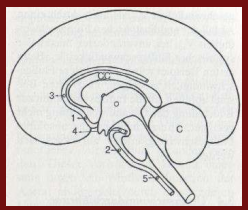

- 1. - A.cerebri anterior
- 2.- A. basilaris
- 3. - A. pericallosa
- 4. - A. cerebri post.
- 5. - A. vertebralis

Posebnosti možganskega pretoka krvi pri novorojenčku

- Velike presnovne potrebe
- Razvoj: do 24. T – bazilarne art., kortikalne arterije med 28. in 32. tednom GS
- Periferna stimulacija: porast diastoličnih in srednjih vrednosti, medtem ko sistolne vrednosti pretoka ostanejo enake
- Pri nedonošenčku je avtoregulacija omejena
- Številna klinična in biološka stanja zmotijo avtohtoni mehanizem regulacije

ACA

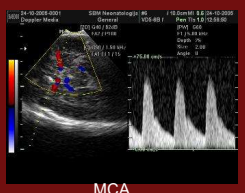
MCA

PCA

ICA

Vplivi na pretok

- Fiziološke spremembe pretoka po rojstvu
- Vazodilatacija: ↑ PaCO2 in ↓ PaO2, zlasti pri nedonošenčkih. PaCO2 ima večji vpliv
- Zdravila
- Pogoji: RR, pH, PaCO2, PaO2, gestacijska in dejanska starost otroka, pulz, zaprt ductus arteriosus
- Pritisk na mečavo vpliva na RI v arterijah in na vse vrednosti pretoka v venah

Hipoksična poškodba možganov

- Sprednja m. a. je boljši pokazatelj kronične hipoksije kot srednja in zadnja
- Kratkotrajna hiperemija, sledi hipoperfuzija s trajno oškodovanostjo možganov
- Luksuzna perfuzija (24 - 48 ur) : ↓RI in ↑ diastolične vrednosti pretoka
- ↓ diastolični pretok pomeni slabo prognozo
- Meritve PAV, TAV in EDV imajo boljšo napovedno vrednost kot indeksi

Luksuzna perfuzija

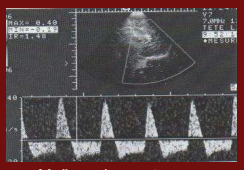
Možganska smrt

Povišan pritisk v možganih

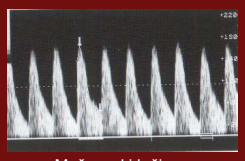
Možganski krči

Dopplerjeva UZ diagnostika pri nedonošenčku

- Terminalne vene v dnu stranskih prekatov: z CD ugotovimo pomik na strani, kjer je nastala krvavitev, predvidimo nevarnost za nastanek možganske krvavitve, preden nastane
- Nadziramo nihanja možganskega pretoka pri različnih vrstah zdravljenja nedonošenih otrok
- Lentostriatne arterije: nadzorujemo postnatalno terapijo in preprečimo kasnejšo poškodbo bele možganovine
- Prikaz hemoragičnega infarkta z CD

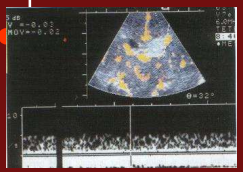
IVH – terminalne vene

Lentostriatne arterije

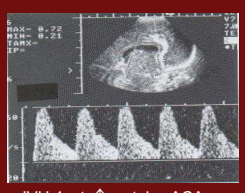
IVH 4. st- ↑ pretok v ACA

Uporabnost Dopplerjeve UZ preiskave pri hidrocefalusu

- ↑ pritisk: ↓ EDV in ↑ RI. Diastolni pretok lahko izgine ali je celo obrnjen
- ↑ možganski pritisk testiramo s pritiskom sonde na veliko mečavo Primerjamo RI pred pritiskom in po njem
- Velika razlika v vrednosti RI govori za povišan možganski pritisk in potrebo po operaciji

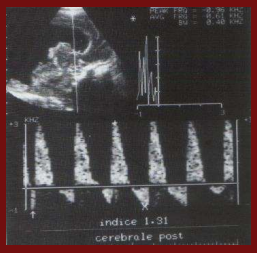

Okužbe možganov

- CD: prikažemo pretok možganske tekočine, ki je viden zaradi vnetnih celic pri ventrikulitisu, hiperemične žile ob možganskem abscesu.
- PD: diagnosticiramo ishemična področja
- Diagnosticiramo kopičenje subduralne tekočine in trombozo sinusov dure.
- TORCH: hiperehogene lentostriatne arterije

Ventriculitis – pretok v akveduktu

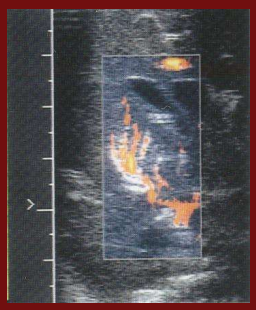

Konatalna citomegalija

Kopičenje pericerebralne tekočine

- CD: ugotavljanje prisotnosti žil v nakopičeni pericerebralni, subduralni ali subarahnoidalni tekočini
- PD: za presojo morebitnega ↑ možganskega pritiska

Subduralna tekočina

Tromboza možganskih ven

- Detekcija in spremljanje tromboze zgornjega sagitalnega sinusa
- Vene preiskujemo tudi skozi sprednjo in mastoidno mečavo
- Premikanje otrokove glave in jok povzročijo spremembe v venoznih vrednostih pretoka

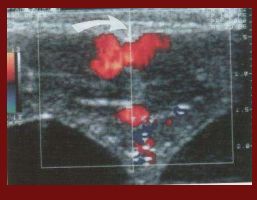

Anomalije možganov

- Pri avaskularnih anomalijah spremljamo spremenjeni potek žil in spremembo pretočnih vrednosti
- Najpogostejša anomalija je anevrizma vene Galeni
- CD: ocenimo potek žil pri delni ali popolni ageneziji corpus callosum, shizancefaliji in holoprozencefaliji

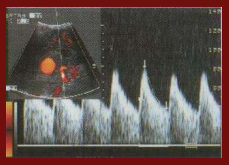

Anevrizma v. Galeni

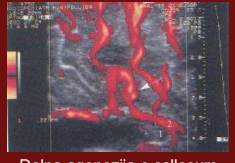

Delna agenezija c.callosum

ZAKLJUČEK

- Natančnejša diagnoza, spremljanje zdravljenja in napoved številnih bolezni možganov pri novorojenčku
- Potrebno je poznavanje anatomije možganskih žil ter za starost otroka normalnih vrednosti pretokov
- Pri preiskavi je potrebno upoštevati otrokovo klinično stanje in izsledke vrednotiti v povezavi z njim

ULTRAZVOČNI PREGLEDI SEČIL PRI NOVOROJENCU

Bojan Korpar, dr. med.

UZ SEČIL PRI NOVOROJENČKU

Bojan Korpar,dr med. spec.ped.
UKC Maribor, Klinika za ginekologijo in perinatologijo,
Oddelek za perinatologijo, Odsek za neonatologijo

- preiskava izbora za odkrivanje raznih razvojnih nepravilnosti sečil pri novorojenčku
- neinvazivna preiskava
- neobremenjujoča za bolnika
- ponovljiva
- mobilna (opravljamo jo lahko ob postelji bolnika)

Prednosti novorojenčka za UZ preiskavo:

- malo maščobnega in fibrotičnega tkiva
- visoka vsebnost vode
- majhne dimenzije
- boljša resolucija
- dostop do struktur, ki pri odraslih niso dostopne (možgani)

Sonde za preiskavo ledvic:

- linerane s frekevenco 5-7,5MHz
- linear mikro curved sonde

Kdaj UZ ledvic

- 1 dan po rojstvu ali po 7 dnevu

1/3 ugotovljenih anomalij pri plodu pripada sečilom

Posebnosti normalnega sonograma ledvic pri novorojenčku

- ledvična skorja je bolj ehogena (tembolj, kolikor je mlajši)
- struktura piramid je v sredici izstopajoča, hiperehogena
- kortikomedularna diferencijacija povdarjena (relativno velika prostornina sredice)
- hipoehogen ledvični sinus

Normalne ledvice novorojenčka

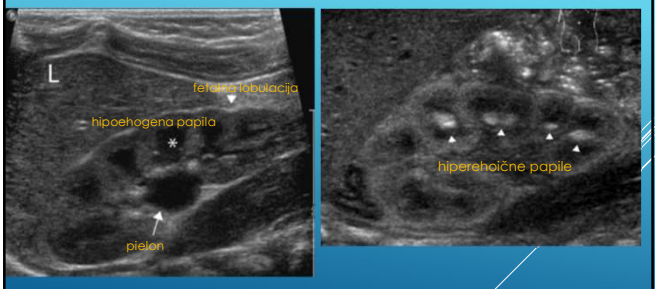

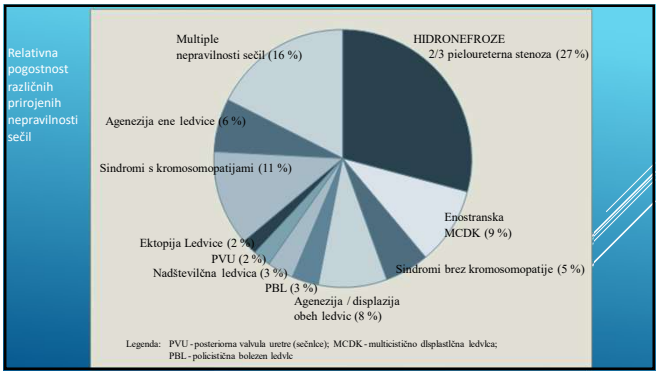

Indikacije za UZ sečil pri novorojencu:

- prenatalno ugotovljene nepravilnosti pri plodu (hidronefroza, cistične spremembe)
- oligohidramnij
- klinično tipna zatrdlina v trebuhu
- okužba sečil
- anurija, oligurija
- enojna umbilikalna arterija
- nizko položeni uhlji
- perianalne /analne nepravilnosti
- anomalije hrbtenice
- družinska anamneza o obolenju sečil

Položaj novorojenčka pri UZ:

Trebušna in hrbtna lega (vzdolžni in prečni presek)

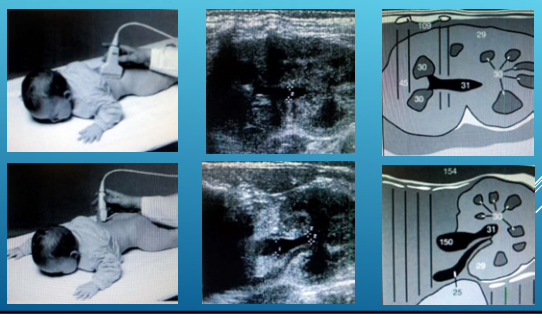

UZ sečil:

Ledvica:

oblika, položaj, simetrija

velikost in volumen

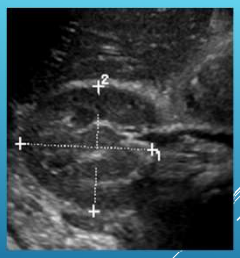

Velikost ledvic (normalne vrednosti po Weitzl-u):

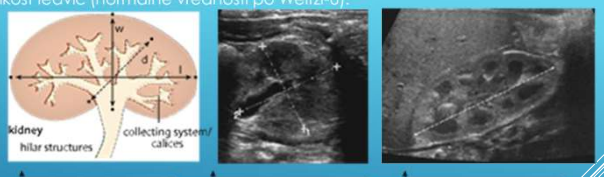

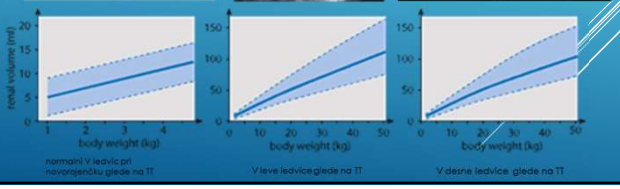

normalni V ledvic pri novorojenčku glede na TT

V leve ledvice glede na TT

V desne ledvice glede na TT

- parenhim
- votli sistem (viden, podvojen, razširjen, oblika kaliksov, pieloureteralni stik)

Začetni in končni del ureterjev

Sečni mehur (oblika, velikost, stena, ostium, ureter)

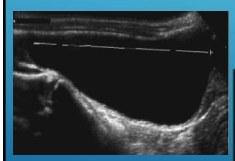

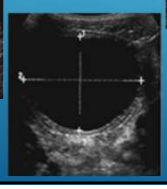

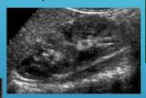

Hidronefroza (razširitev ledvičnega meha in ledvičnih čašic)
posledica nepravilnosti v razvoju sečnih izvodil

razvrstitev hidronefroze v 5 stopenj glede na:

- antero posteriorni premer pielona
- razširitev kaliksov
- oceno debeline ledvičnega parenhima

Neonatalna/infantilna hidronefroza – US klasifikacija

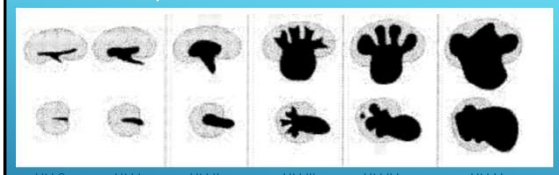

HN 0 =votli sistem ni viden ali minimalno viden, parenhim normalen
HN I = viden ledvični pielon, APP manj kot 5-7 mm, parenhim normalen, še normalen izvid
HN II = APP 5/7-10 mm, blaga dilatacija čašic, normalnih oblik, parenhim normalen
HN III = APP >10 mm, jasna dilatacija čašic z zaobljenimi kaliksi, parenhim normalen
HN IV = očitna dilatacija, očitna dilatacija čašic z dilatiranimi kaliksi, parenhim stanjšan
HN V = ekstremna dilatacija, z ekstremno dilatacijo čašic z razobličenimi kaliksi, parenhim tanek kot mrena (dodatna stopnja za oznako ekstremne dilatacije)

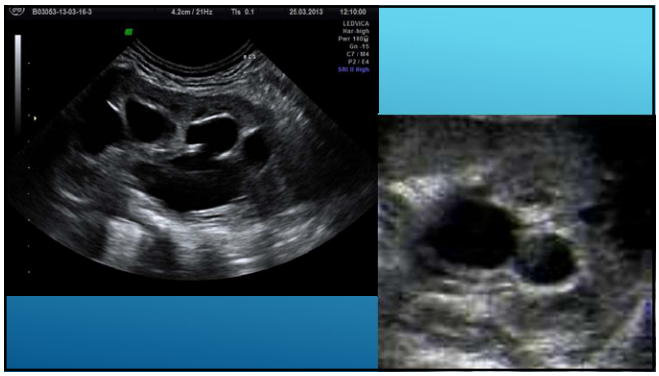

Hidronefroza leve ledvice, megaureter levo

- vzdolžno
- prečno

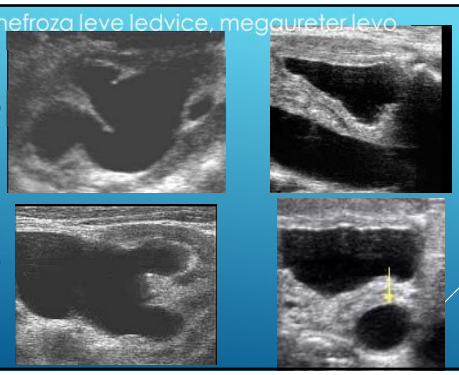

Nepravilnosti razvoja sečnih izvodil

Megaureter

- obstruktivni
- refluksni,
- oboje
- neobstruktivni
- nerefluksni
- 75% enostranski

Podvojitev votlega sistema sečil

1% prebivalstva

Ureterokela

cistična razširitev intravezikalnega dela sečovoda

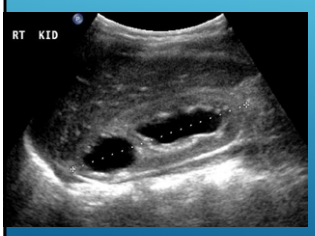

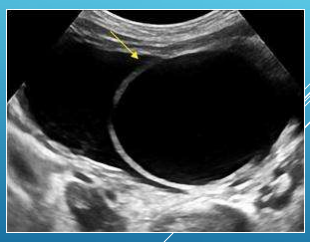

Pieloureterna stenoza (PUS)

- najpogostejša prirojena nepravilnost sečil z razširjenim votlim sistemom

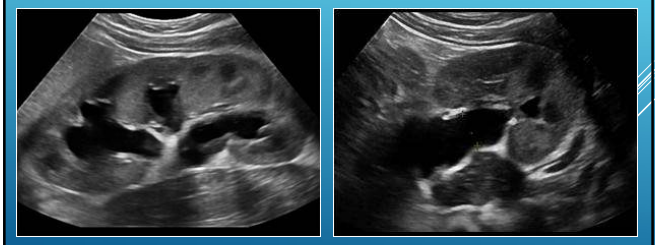

Ektopija ledvice

- Incidenca 1:900
- Najpogostejša ektopija v medenici, redko iliakalno

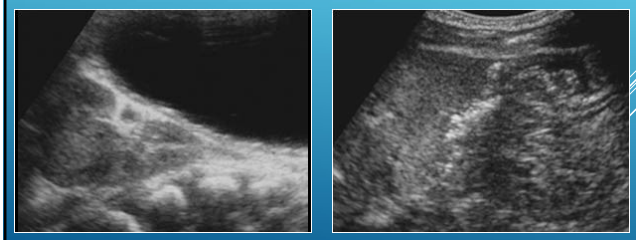

Podkvasta ledvica

- 0,2% otrok

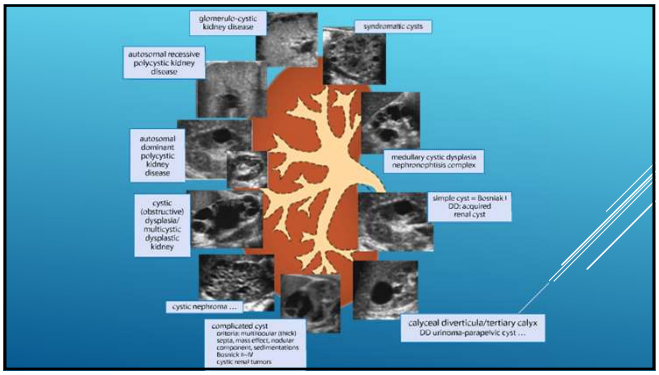

Multicistična displastična ledvica

- solitarne ciste ki ne komunicirajo med sabo
- parenhim afunkcionalen
- nevarnost maligne alteracije

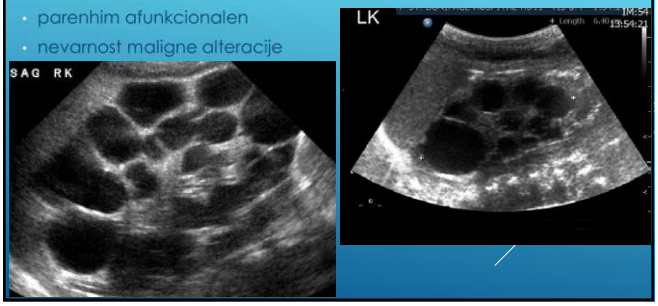

ADPKD

- avtosomno dominantno
- okvara gena PKD 1 (80-90%) ali PKD 2
- incidenca 1:1000
- posamične ciste, ki se večajo in številčno naraščajo

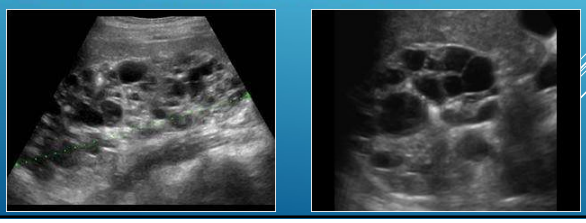

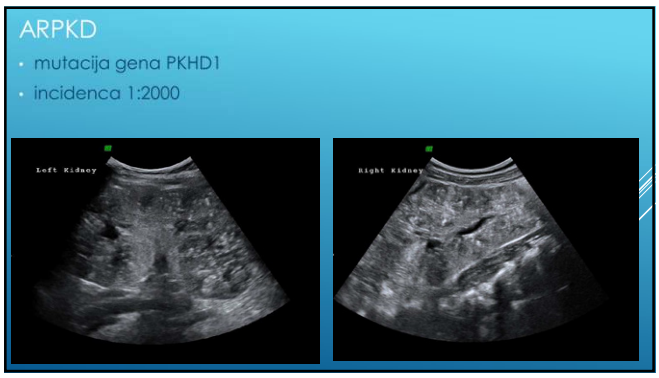
ARPKD
• mutacija gena PKHD1
• incidenca 1:2000
Left Kidney
Right Kidney

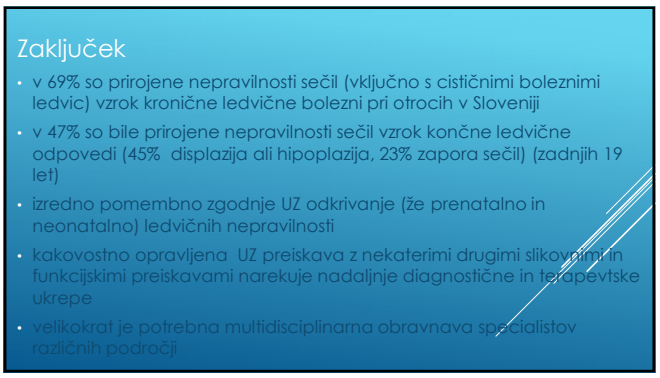
Zaključek
• v 69% so prirojene nepravilnosti sečil (vključno s cističnimi boleznimi ledvic) vzrok kronične ledvične bolezni pri otrocih v Sloveniji
• v 47% so bile prirojene nepravilnosti sečil vzrok končne ledvične odpovedi (45% displazija ali hipoplazija, 23% zapora sečil) (zadnjih 19 let)
• izredno pomembno zgodnje UZ odkrivanje (že prenatalno in neonatalno) ledvičnih nepravilnosti
• kakovostno opravljena UZ preiskava z nekaterimi drugimi slikovnimi in funkcijskimi preiskavami narekuje nadaljnje diagnostične in terapevtske ukrepe
• velikokrat je potrebna multidisciplinarna obravnava specialistov različnih področji

ULTRAZVOČNA PREISKAVA SRCA PRI NOVOROJENCIH

Mag. Mirjana Miksić, dr. med.

ULTRAZVOČNA DIAGNOSTIKA SRCA

OBRAVNAVA OTROK S SUMOM NA PRIROJENO SRČNO HIBO

Mirjana Miksić
Junij 2022

- Najpogostejše pomembne prirojene srčne hibe
- Kompleksne prirojene srčne napake: 0,2%
- Posebnosti krvnega obtoka novorojencev: sistemski krvni tlak novorojencev ni zanesljiv kazalec preloada in tkivne oskrbe s kisikom, miokard novorojenca je slabo raztegljiv

- ocena zdravstvenega stanja, vitalnih funkcij
- sedacija in intubacija (zmanjšamo simpatično in vagalno stimulacijo)/po novih smernicah intubacija ni potrebna!
- vstavitev centralnega kanala
- odvzem krvi – izključitev septičnega dogajanja

NAJPOGOSTEJŠI VZROKI CENTRALNE CIANOZE PRI NOVOROJENCIH

- pulmonalna atrezija, kritična pulmonalna stenoza, tetralogija Fallot, trikuspidalna atrezija
- transpozicija velikih žil, totalni anomalni vtok pljučnih ven, hipoplastično levo srce, Ebsteinova anomalija
- tranzitorna disfunkcija miokarda (ob perinatalni asfiksiji, hipoglikemiji)
- miokarditis
- miokardiopatije

- hiperoksični test
- meritev RR na vseh štirih okončinah
- RTG p/c
- EKG

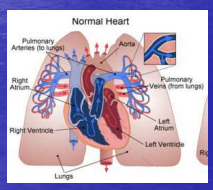

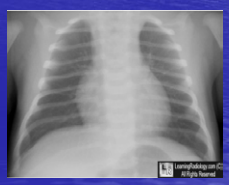

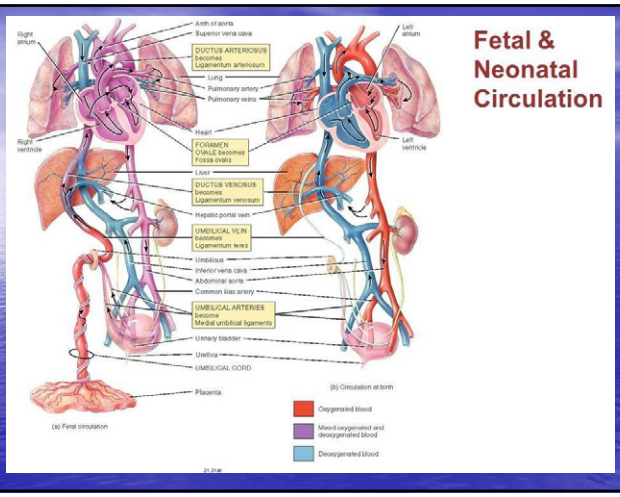

Splošne značilnosti cianotičnih srčnih napak

•Desno-levi spoj (shunt) ali popolno mešanje krvi
•Centralna cianoza (vsaj 50 g deoksigeniranega Hb na liter arterijske krvi)
•Vpliv anemije, policitemije in pigmentacije na „detekcijo" cianoze
Najpogostejše cianotične kongenitalne srčne napake: tetralogija Fallot, transpozicija velikih arterij, atrezija trikuspidalne zaklopke, arterijski trunkus, sindrom hipoplastičnega levega srca, totalni anomalni priliv pljučnih ven

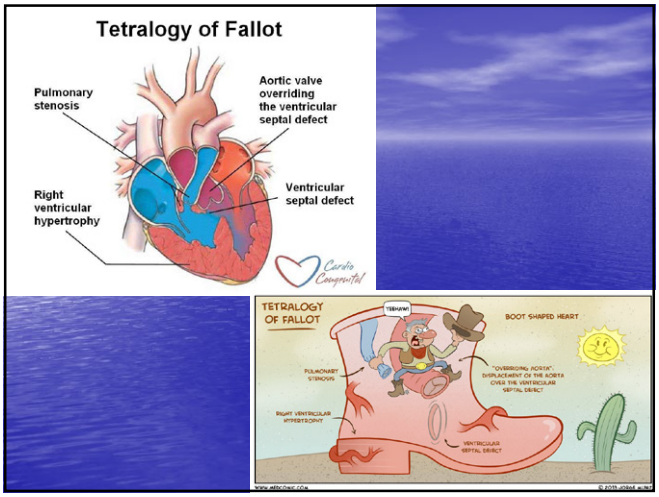

Hemodinamske značilnosti

•Moten razvoj iztočnega dela interventrikularnega septuma - oviran iztok (stenoza debla pljučne arterije), majhen delež krvi doseže pljuča

•hipetrofija D ventrikla zaradi povišanih tlakov

•D-L shunt (mešanje krvi v L ventriklu)

•Jahajoča aorta nad defektom

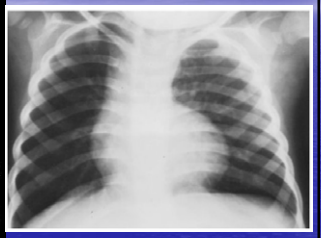

ZDRAVLJENJE: kirurško, začasna anastomoza podključnične arterije s pljučno, popolna odprava kongenitalne srčne napake: trajna zatesnitev defekta s krpico, razširitev iztoka iz desnega prekata, razširitev pljučne zaklopke

PROGNOZA

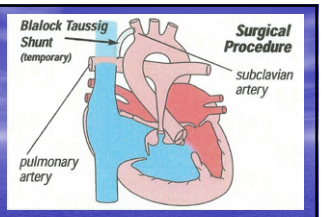

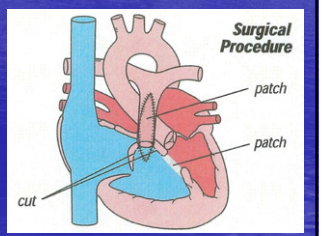

Transpozicija velikih žil

•Aorta izhaja iz desnega prekata, pljučna arterija pa iz levega
•Vzporedna vezava obtokov
•Obtoka med seboj popolnoma neodvisna
•5% vseh prirojenih srčnih napak

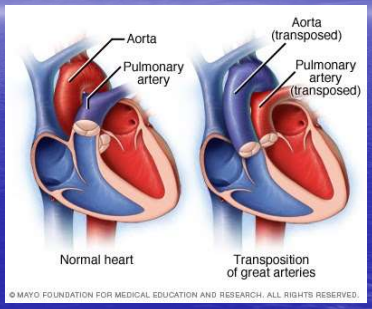

Hemodinamske značilnosti

•Napačni izstopišči arterij - popolna ločitev obtokov

•Nezmožnost oksigenacije sistemske krvi in deoksigenacije pljučne

•Edina možnost preživetja: dodatna srčna hiba – ventrikularni septum defekt, atrijski septum defekt, odprt Botallov vod

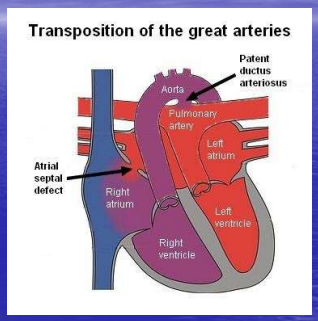

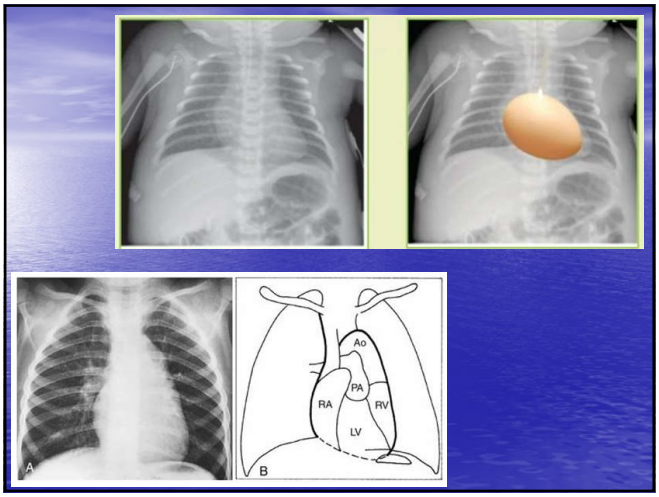

ZDRAVLJENJE:

- urgenca! (infuzija prostoglandina E1)
•Balonska atrioseptostomija
•OP v prvih dveh tednih življenja:

Zamenjava arterij

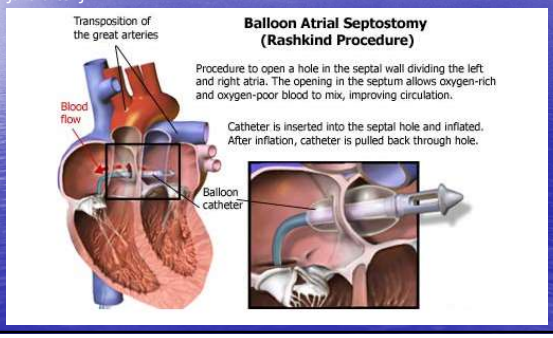

Totalni anomalni pljučni venski vtok

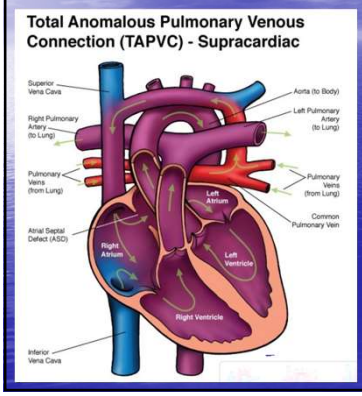

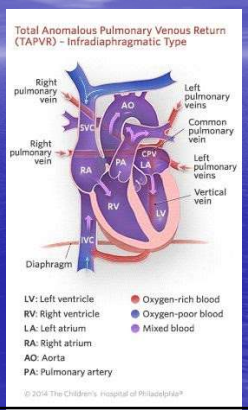

Hemodinamske značilnosti

• v DA mešanje oksigenirane pljučne in deoksigenirane sistemske venske krvi.

• Hemodinamske lastnosti odvisne od:
- velikosti ASD
- prisotnosti obstrukcije v pljučnem venskem obtoku
- žilnega upora v pljučnem obtoku (PVR)

HEMODINAMIKA NEOBSTRUKTIVNEGA TIPA

• zaradi povečane volumske obremenitve in posledičnega povečanja tlaka v **LA, LV in pljučnem žilju** pride do **povečanja** teh struktur (srčno popuščanje)
• pljučni krvni pretok je 3-5x večji kot sistemski
• tlaka v LA in DA sta enaka
• saturacija s kisikom je enaka

v vseh 4 votlinah srca (85 – 95%)

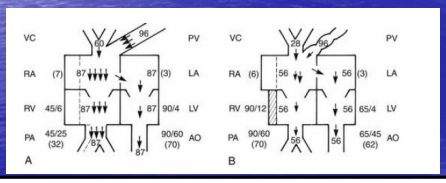

HEMODINAMIKA OBSTRUKTIVNEGA TIPA

- obstrukcija povzroči **pljučno vensko hipertenzijo** (ta vodi v pljučno arterijsko hipertenzijo in zvišanje tlaka v DV)
- **pljučna kongestija**
- upor v pljučnih venah je zvišan - zmanjšan pljučni žilni pretok (70% sistemskega) - zmanjšana saturacija s kisikom
- saturacija enaka v vseh 4 votlinah

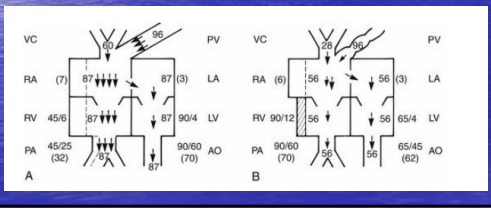

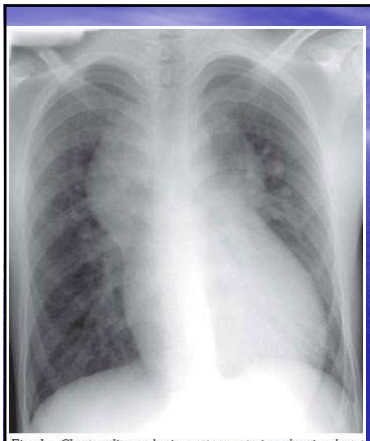

Fig. 1 - Chest radiography in postero-anterior, showing heart format resembling a "snowman"

ZDRAVLJENJE

- **Kirurško**
- brez operacije 70% bolnikov umre do 1. leta starosti
- bolniki z obstrukcijo umrejo do 2. meseca
- pljučne vene se preko skupne žile preusmeri v levi atrij
- ASD se zapre

Truncus arteriosus

- Iz srca izhaja **ena sama arterija** – truncus arteriosus
- Zaklopka je lahko od 2- 4 listna, pogosto je delovanje okvarjeno
- pljučna arterija in njene veje se odcepijo iz truncusa
- **VSD**
- Klasifikacija po Colletu in Edwardsu:
  - **tip I:** najbolj pogost, skupna pljučna arterija in aorta izhajata iz truncusa
  - **tip II:** leva in desna pljučna arterija se odcepita ločeno iz zadnje strani truncusa
  - **tip III:** leva in desna pljučna arterija se odcepita ločeno iz lateralnih strani truncusa
  - **tip IV:** pljučni arteriji se odcepita iz descendentnega dela aorte, gre za pseudo-truncus arteriosus
- anomalije koronark, desni aortni lok, DiGeorgov sindrom s hipokalciemijo, prekinjen aortni lok

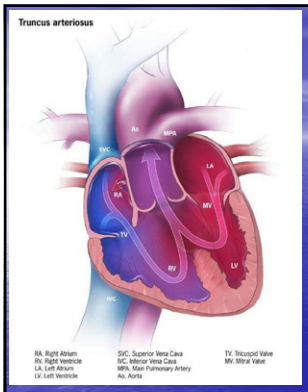

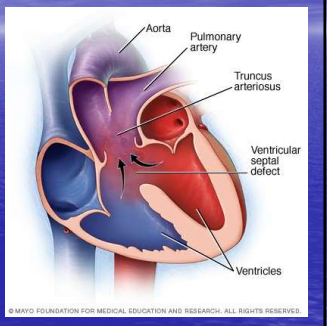

Hemodinamske značilnosti

- v ventriklih mešanje venske krvi in oksigenirane krvi iz pljučih ven
- stopnja saturacije kisika v sistemskem obtoku je proporcionalna obsegu pljučnega pretoka krvi (PBF).
- velik PBF – blaga cianoza- večja volumska obremenitev ventriklov- srčno popuščanje

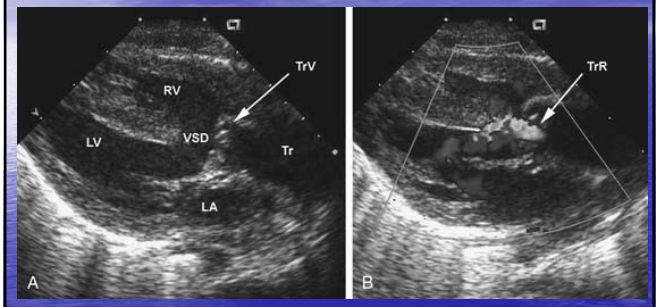

Zdravljenje

- Kirurško
- brez posega letno preživetje 15%
- zakrpajo VSD, prekinejo povezavo med pljučnima arterijama in truncusom ter naredijo novo povezavo med desnim ventriklom in pljučnima arterijama

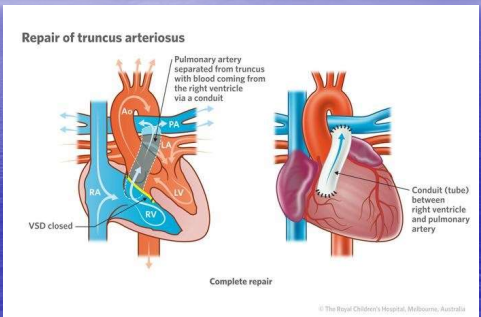

Atrezija trikuspidalne zaklopke

- popolno zaprtje trikuspidalne zaklopke
- onemogočen pretok med DA in DV
- atrofija desnega ventrikla
- defekt ventrikularneg a in atrijskega septuma

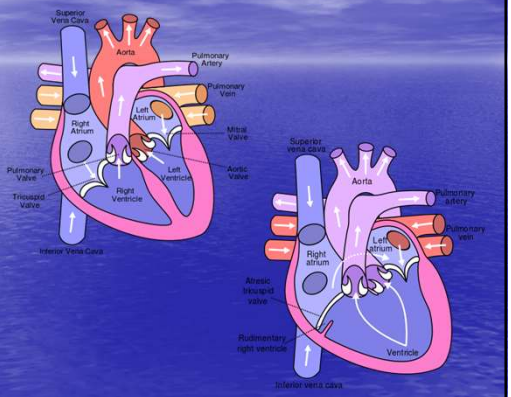

Klinična slika in diagnostika

- centralna cianoza neposredno po rojstvu
- AVSULTACIJA: drugi srčni ton enojen, šuma ni, lahko iztisni šum stenoze.
- UZ: vidne anomalije, lahko tudi prenatalno
- EKG: leva srčna os, hipertrofija levega ventrikla

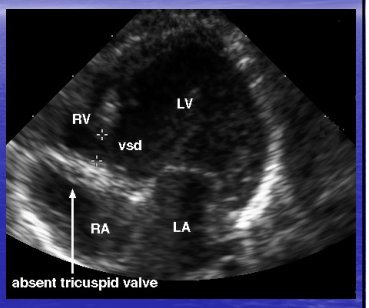

Zdravljenje in prognoza

•Ukrepanje je odvisno od kritičnosti stenoze na iztokz v pljučno arterijo

•**Huda stenoza**: Prostaglandini E1, Blalock-Taussigova metoda

•**Brez stenoze:** kirurško ožamo pljučno arterijo, sledita dve operaciji, kjer vzpostavimo Fontanov obtok (sistemski venski preliv usmerjamo v pljučno arterijo mimo desnega srca)

- 1. leto življenja: anastomoza med v.cavo superior in desno vejo a. pulmonalis, DVOSMERNA KAVOPULMONALNA ANASTOMOZA
- 3.leto življenja: v.cava inferior in desna veja a.pulmonalis

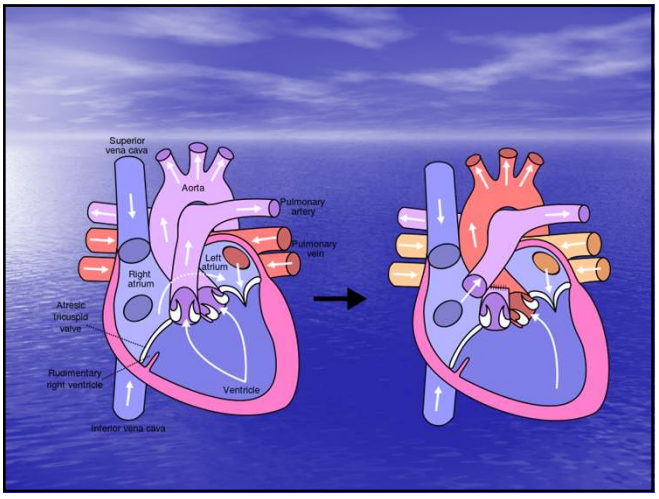

Sindrom hipoplastičnega levega srca

- pride do razvoja le desnega ventrikla, LV in ascendirajoča aorta so hipoplastični, mitralna in aortna zaklopka sta neprehodni

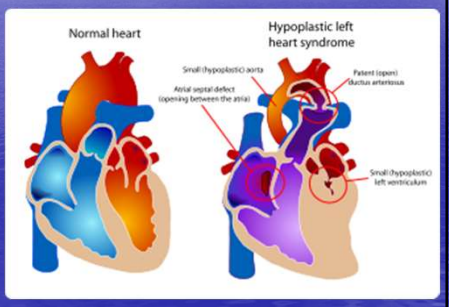

Hemodinamske značilnosti

Za obstoj potrebna še **atrialni defekt septuma in patent ductus arteriousus**.

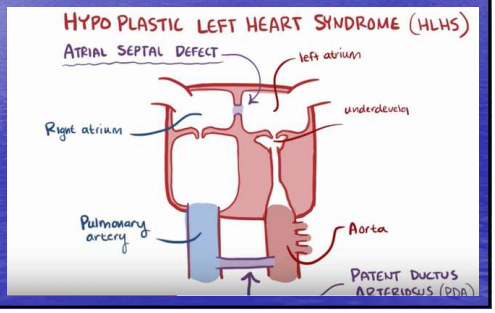

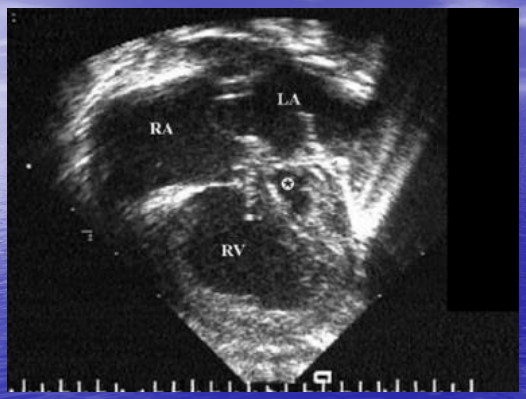

Utripni volumen prekata se razdeli med dva vzporedna krvna obtoka – sistemskega in pljučnega

Pri uravnoteženi hemodinamiki enoprekatnega srca je saturacija kisika med 75% in 80%

Zdravljenje in prognoza

- oživljanje ABCD
- infuzija prostaglandinov E1
- operacija po Norwoodu
- anastomoza Blalock-Taussig
- Fontanov krvni obtok

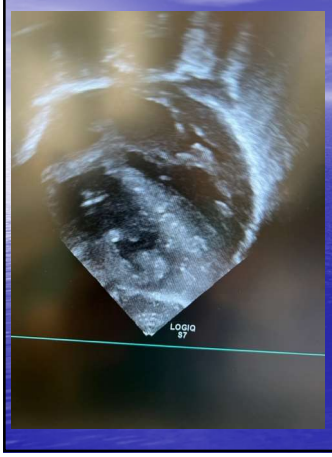

PRIROJENA ANOMALIJA MITRALNE ZAKLOPKE

1. Huda obremenitev leve strani srca
2. Huda mitralna insuficienca

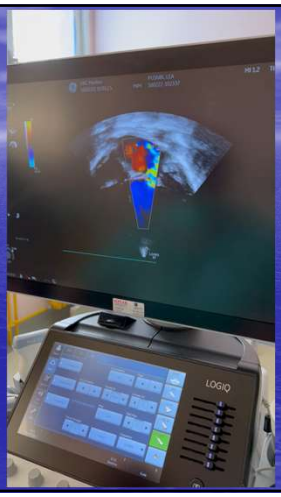

Ductus arteriosus persistens

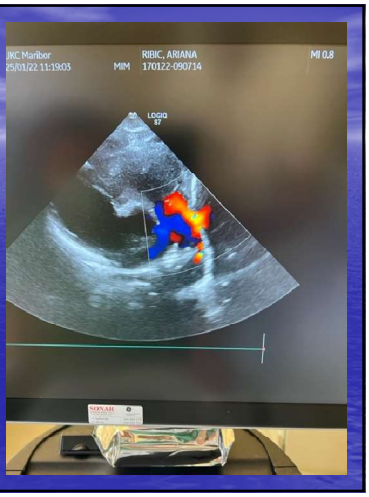

Biventrikularna hipertrofija prekatov
(mama gestacijski diabetes; na inzulinu)

Ebsteinova anomalija – atrializacija desnega prekata

- ob rojstvu paroksizem supraventrikularne tahikardije

Muskularni ventrikularni septalni defekt

Koarktacija aorte

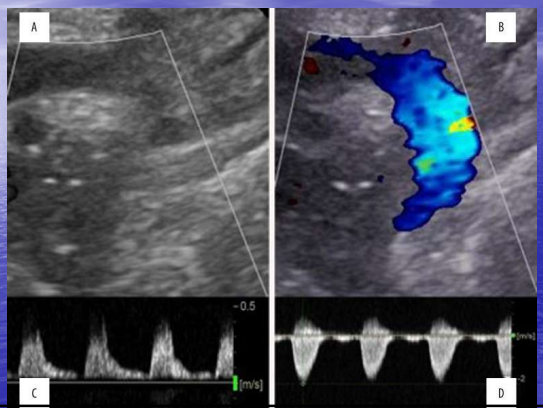

ULTRAZVOČNI PREGLED PLODOVEGA SRCA - OD PRESEJANJA DO NATANČNE PATOMORFOLOŠKE DIAGNOZE

Dr. Samo Vesel, dr. med.

Ultrazvočni pregled plodovega srca

od presejanja do natančne patomorfološke diagnoze

Doc. dr. Samo Vesel, dr. med.
SB Celje



isuog.org GUIDELINES

ISUOG Practice Guidelines (updated): sonographic screening examination of the fetal heart

Circulation

American Heart Association.

Diagnosis and Treatment of Fetal Cardiac Disease: A Scientific Statement From the American Heart Association

Mary T. Donofrio, Anita J. Moon-Grady, Lisa K. Hornberger, Joshua A. Copel, Mark S. Sklansky, Alfred Abuhamad, Bettina F. Cuneo, James C. Huhta, Richard A. Jonas, Anita Krishnan, Stephanie Lacey, Wesley Lee, Erik C. Michelfelder, Sr, Gwen R. Rempel, Norman H. Silverman, Thomas L. Spray, Janette F. Strasburger, Wayne Tworetzky and Jack Rychik on behalf of the American Heart Association Adults With Congenital Heart Disease Joint Committee of the Council on Cardiovascular Disease in the Young and Council on Clinical Cardiology, Council on Cardiovascular Surgery and Anesthesia, and Council on Cardiovascular and Stroke Nursing

Circulation. 2014;129:2183-2242; originally published online April 24, 2014;
doi: 10.1161/01.cir.0000437597.44550.5d

Circulation is published by the American Heart Association, 7272 Greenville Avenue, Dallas, TX 75231
Copyright © 2014 American Heart Association, Inc. All rights reserved.
Print ISSN: 0009-7322. Online ISSN: 1524-4539

7. MB šola praktične UZ dg v ginekologiji in perinatologiji, Maribor, 6.-9.06.2022

Uvod (1)

- **Prevalenca CHD 7-8/1000** pričakovanih rojstev*
  - 25 % vseh pomembnih prirojenih anomalij*
  - 25 % neonatalnih smrti zaradi prirojenih anomalij*
- **Hemodinamsko pomembne CHD 2-3/1000**
- Dostopne prenatalni dg 5/1000
  - Defekti nevralne cevi 0.94/1000**
  - Diafragmalna hernia 0.28/1000**
  - Omphalocele 0.30/1000**

*Dolk H, et al. Circulation 2011; 123: 841-9
**Dolk H, et al. Adv Exp Med Biol 2010; 686: 349-64

7. MB šola praktične UZ dg v ginekologiji in perinatologiji, Maribor, 6.-9.06.2022

Uvod (2)

- **CHD so pogosto povezane s:**
  - **kromosomskimi in genetskimi nepravilnosti**
    - Prenatalno 30 – 40%
    - Postnatalno 15%
  - **napakami drugih organov in org. sistemov**
    - Prenatalno 20 – 40%

7. MB šola praktične UZ dg v ginekologiji in perinatologiji, Maribor, 6.-9.06.2022

Table 10. Risk of Aneuploidy With Selected Cardiac Malformations

Lesion	Risk, %[113,360,380]
Atrioventricular septal defect	46–73
Coarctation/arch interruption	5–37
Double-outlet right ventricle/conotruncal malformations	6–43
Hypoplastic left heart syndrome	4–9
Heterotaxy/cardiosplenic syndromes	0
Pulmonic stenosis/atresia with intact septum	1–12
Transposition of great arteries	0
Tetralogy of Fallot	7–39
Truncus arteriosus	19–78
Tricuspid valve dysplasia (including Ebstein malformation)	4–16

Donofrio MT, et al. Circulation 2014

7. MB šola praktične UZ dg v ginekologiji in perinatologiji, Maribor, 6.-9.06.2022

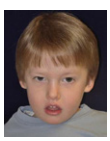

TABLE 1 The most common clinical features of the 22q11.2 deletion syndrome

Most common features	
Facial features	Congenital heart disease
Hypocalcemia	Renal anomalies
Feeding disorders	Skeletal anomalies
Speech disorders	Developmental disabilities
Palate anomalies	Behavioral/psychiatric disorders
Immunodeficiency	
Distinguishing features notable at certain ages	
Fetus	*Toddler*
Congenital heart disease	Delayed emergence of speech
Absent/hypoplastic thymus	Facial Features more apparent
Neonate/Infant	*Children/Adolescents*
Congenital heart disease	Learning disabilities
Hypocalcemia	Behavioral issues
Absent thymus	Neuropsychiatric issues
Nasopharyngeal reflux	

22q11.2 deletion syndrome and congenital heart disease

Elizabeth Goldmuntz Am J Med Genet. 2020;184C:64–72.

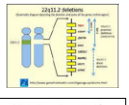

TABLE 2 Frequency of 22q11.2 deletion in cardiac patients[a]

Cardiac malformation	Range of estimated frequency (%)
Interrupted aortic arch type B	50–89
Truncus arteriosus	34–41
Tetralogy of Fallot	8–35
Conoventricular septal defect	7[b]
Isolated aortic arch anomaly	5–24[c]
Double outlet right ventricle	<1[d]
Transposition of the great arteries	<1[d]

7. MB šola praktične UZ dg v ginekologiji in perinatologiji, Maribor, 6.-9.06.2022

Abnormal Extracardiac Development in Fetuses With Congenital Heart Disease

Gregor O. Devjak, MD, PhD,[1] Tim Zalewski,[2] Elisabeth Seidl-Micznch, MD,[1] Patricia A. Ulm,[2] Vanessa Berger-Kulemann, MD,[1] Michael Weber, PhD,[1] Daniela Prayer, MD,[1] Gregor J. Kasprian, MD, MBA,[1] Barbara Ulm, MD[2]

JACC VOL. 78, NO. 23, 2021
DECEMBER 7, 2021:2312–2322

TABLE 2 Prevalence of Extracardiac Anomalies in CHD

Cardiac Diagnosis	n	ECA Total	ECA Rates According to Genetic Testing: Tested Anomaly	Tested Normal	Not Tested
TOF	64	34/64 (53.1)	8/9 (88.9)	16/32 (50.0)	10/23 (43.5)
Complex CHD	63	42/63 (66.7)	8/11 (72.7)	23/34 (67.6)	11/18 (61.1)
LVOTO	59	32/59 (54.2)	12/14 (85.7)	12/25 (48.0)	8/20 (40.0)
VSD/ASD	42	31/43 (71.8)	7/10 (70.0)	16/19 (84.2)	8/13 (61.5)
HLHS	32	18/32 (56.3)	1/1 (100.0)	7/14 (50.0)	10/17 (58.8)
TGA	28	10/28 (35.7)	1/2 (50.0)	3/14 (21.4)	6/12 (50.0)
AoArch	22	8/22 (36.4)	1/2 (50.0)	3/8 (37.5)	4/12 (33.3)
AVSD	22	14/22 (63.6)	9/12 (75.0)	4/9 (44.4)	1/1 (100.0)
DORV	21	10/21 (47.6)	4/5 (80.0)	3/7 (42.9)	3/9 (33.3)
HRHS	16	6/16 (37.5)	0/1 (0.0)	4/9 (44.4)	2/6 (33.3)
RVOTO	14	7/14 (50.0)	2/3 (66.6)	3/5 (60.0)	2/6 (33.3)
Cardiac tumor	12	8/12 (66.7)	5/8 (62.5)	1/1 (100.0)	2/3 (66.6)
Truncus arteriosus communis	9	5/9 (55.6)	2/3 (66.6)	2/5 (40.0)	1/1 (100.0)
Ebstein anomaly	6	4/6 (66.7)	0/0 (-)	3/3 (100.0)	1/3 (33.3)
Others	19	14/19 (73.7)	4/4 (100.0)	4/6 (66.6)	6/9 (66.6)
Total	429	243/429 (56.6)	64/85 (75.3)	104/191 (54.5)	75/153 (49.0)

- **429 plodov s CHD**
- MRI
- **ECA 56.6%**
  - CNS 25.4%
  - Ekstrafetalne 21.2%
  - Urogenitalne 10.7%
  - Muskuloskeletne 8.2%
  - Gastrointestinalne 7.0%
  - Dihala 6.5%

Abnormal Extracardiac Development in Fetuses With Congenital Heart Disease

JACC VOL. 78, NO. 23, 2021
DECEMBER 7, 2021:2312–2322

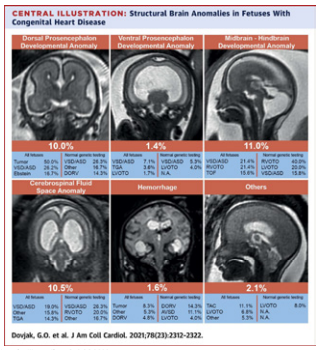

Dovjak, G.O. et al. J Am Coll Cardiol. 2021;78(23):2312-2322.

7. MB šola praktične UZ dg v ginekologiji in perinatologiji, Maribor, 6.-9.06.2022

Povečano tveganje za CHD

- Dejavniki s strani matere
- Dejavniki s strani ploda

7. MB šola praktične UZ dg v ginekologiji in perinatologiji, Maribor, 6.-9.06.2022

Table 2. Factors Associated With Increased Risk of CHD in the Fetus

	Absolute Risk, % live births	Relative Risk or Likelihood Ratio (LR)	COR/LOE	Timing/Frequency of Evaluation	Comments
Maternal factors					
Pregestational DM (preconception metabolic control may affect risk)[6–8] or DM identified in the first trimester	3–5	≈5	I/A	18–22 wks Repeat evaluation in third trimester if HbA_{1c} >6% may be considered	DM is associated with a higher relative risk of certain specific cardiac defects, including 8.22 for heterotaxy, 4.72 for truncus arteriosus, 2.85 for d-TGA and 18.24 for single-ventricle defects Poorly controlled DM is associated with ventricular hypertrophy in the third trimester
Gestational diabetes mellitus with HbA_{1c} <6%	<1	1	III/B		If HbA_{1c} >6%, fetal echocardiography in the third trimester may be considered to assess for ventricular hypertrophy
Phenylketonuria[9,10] (preconception metabolic control may affect risk)	12–14	10–15	I/A	18–22 wk	Only if periconception phenylalanine level >10 mg/dL
Lupus or Sjögrens only if SSA/SSB autoantibody positive[11,12] Note: Increased risk with maternal hypothyroidism[13] or maternal vitamin D deficiency[14]	1–5	Unknown	IIa/B	16 wk, then weekly or every other week to 28 wk	Recent studies have suggested that high SSA values (≥50 U/mL) correlate with increased fetal risk[15] Concern for late myocardial involvement[16] may justify additional assessments in the third trimester
With prior affected child with CHB or neonatal lupus, risk increased	11–19		I/B	16 wk, then at least weekly to 28 wk	

Donofrio MT, et al. Circulation 2014

7. MB šola praktične UZ dg v ginekologiji in perinatologiji, Maribor, 6.-9.06.2022

Medication exposures

Teratogens[17–24]	1–2	1.1–1.8			Unless otherwise specified, exposure in the first trimester of pregnancy. For a more detailed review, see elsewhere[25]
Anticonvulsants	1.8		IIb/A	18–22 wk	
Lithium	<2		IIb/B	18–22 wk	
ACE inhibitors	2.9		IIa/B	18–22 wk	
Retinoic acids[a]	8–20		I/B	18–22 wk	
Vitamin A (>10 000 IU retinol/d)[27]	1.8		IIb/B	18–22 wk	
SSRIs[25,28–30]	1–2	1.2–1.72	IIb/A (for paroxetine) III/A (for others)	18–22 wk	3.3 (95% CI, 1.3–8.8) for RVOT lesions only
Vitamin K antagonists[31] (ie, Coumadin)	<1	1	III/3	Not indicated	Detailed anatomic survey should be performed
NSAIDs[32]	1–2% for structural CHD 5–50% for ductal constriction[33,34]	1.8 (1.32–2.62)	IIb/B (first-trimester exposure I/A (third-trimester exposure	18–22 wk Up to daily during exposure	Recommendation for exclusion of ductal constriction only
Maternal infection[25,33,35]	1–2	1.8 (1.4–2.4)	I/C (rubella) III/C (other viruses with only seroconversion) I/C (if pericarditis/myocarditis suspected)	18–22 wk	Certain infections, specifically maternal rubella, have been associated with a higher incidence of specific cardiac malformations.[35] Parvovirus, coxsackie virus, adenovirus, and cytomegalovirus have been implicated in fetal myocarditis
Use of assisted reproduction technology[36–38]	1.1–3.3		IIa/A	18–22 wk	Both IVF alone and IMF with ICSI seem to carry similar risk[40,44]

(Continued)

Donofrio MT, et al. Circulation 2014

7. MB šola praktične UZ dg v ginekologiji in perinatologiji, Maribor, 6.-9.06.2022

Table 2. Continued

	Absolute Risk, % live births	Relative Risk or Likelihood Ratio (LR)	COR/LOE	Timing/Frequency of Evaluation	Comments
Family history					
Maternal structural cardiac disease[45,46]	3–7 with 10–14 (AVSD 13–18 (AS) <3 (TOF, d-TGA)	≈5	I/B	18–22 wk	
Maternal structural cardiac disease[45,46]	2–3, although may be slightly higher		I/B	18–22 wk	A single study reported a 7.5% recurrence when fetal echocardiography was used in addition to postnatal evaluation[47]; this study included small VSDs and ASDs that were not detectable on fetal echocardiography
Sibling with structural disease[45,46,48]	3%, 8% for HLHS[49]	≈4	I/B	18–22 wk	For most lesions, <50% concordance has been observed, although exact concordance may be in the range of 20%–30% for the majority of cardiac malformations[45,46,50]
Second-degree relative with structural cardiac disease[45,51]	<2	1.39 (1.25–1.54)	IIb/B	18–22 wk	Studies have established heritability for left-sided obstructive lesions[47,52,53], and some now advocate screening for all first- and second-degree relatives of affected individuals
Third-degree relatives with structural cardiac disease[45]	≈1	1.18 (1.05–1.32)	III/B		
First- or second-degree relative with disease, disorder, or syndrome with mendelian inheritance associated with structural cardiac disease[45]	Up to 50		I/C	18–22 wk	There is little value to fetal echocardiography in detecting disease with postnatal onset of cardiovascular manifestations such as hypertrophic cardiomyopathy, Marfan or Ehler-Danlos syndromes

Donofrio MT, et al. Circulation 2014

7. MB šola praktične UZ dg v ginekologiji in perinatologiji, Maribor, 6.-9.06.2022



Fetal factors					
Suspected cardiac abnormality on obstetric ultrasound[illegible]	>40		I/B	At detection	Repeat fetal echocardiography if abnormality is found or if progressive disease is suspected
Rhythm abnormalities:					
Tachycardia[illegible]	1% for associated CHD		I/C	At detection	Fetal echocardiography to ascertain the mechanism of tachycardia and to guide therapy[illegible]
Bradycardia/CHB[illegible]	50–55		I/C	At detection	Fetal echocardiography to ascertain mechanism of bradycardia, and if persistent, monitoring to assess heart rate, rhythm and cardiac function
Irregular rhythm[illegible]	0.3% with CHD; 2% with arrhythmia	(0-0.7)	I/C (frequent) IIa/C (persistent > 1-2 wks)	At detection 1–2 wk after detection	Baseline fetal echocardiography and if persistent weekly heart rate monitoring until resolved to assess for tachycardia
Noncardiac abnormality[illegible]	20–45		I/B	At detection	Risk depends on organ systems affected (Table 4)
Known or suspected chromosomal abnormality[illegible]	Varies, may be as high as 90		I/C	12–14 wk and/or 18–22 wk	See the Extracardiac Assessment of the Fetus With CHD section for specific risks for aneuploidies and deletion syndromes

(*Continued*)

Donofrio MT, et al. Circulation 2014

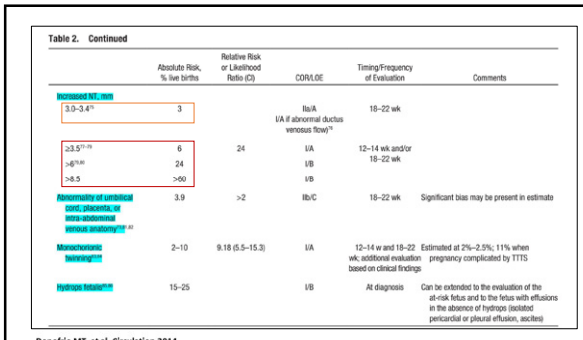

Table 2. Continued

	Absolute Risk, % live births	Relative Risk or Likelihood Ratio (CI)	COR/LOE	Timing/Frequency of Evaluation	Comments
Increased NT, mm					
3.0–3.4[illegible]	3		IIa/A I/A if abnormal ductus venosus flow[illegible]	18–22 wk	
≥3.5[illegible]	6	24	I/A	12–14 wk and/or 18–22 wk	
>6[illegible]	24		I/B		
>8.5	>60		I/B		
Abnormality of umbilical cord, placenta, or intra-abdominal venous anatomy[illegible]	3.9	>2	IIb/C	18–22 wk	Significant bias may be present in estimate
Monochorionic twinning[illegible]	2–10	9.18 (5.5–15.3)	I/A	12–14 w and 18–22 wk; additional evaluation based on clinical findings	Estimated at 2%–2.5%; 11% when pregnancy complicated by TTTS
Hydrops fetalis[illegible]	15–25		I/B	At diagnosis	Can be extended to the evaluation of the at-risk fetus and to the fetus with effusions in the absence of hydrops (isolated pericardial or pleural effusion, ascites)

Donofrio MT, et al. Circulation 2014

Vendar…

- **85% otrok s CHD** se rodi nosečnicam brez znanih dejavnikov tveganja!
- **Edina priložnost**, da se srčna napaka ugotovi prenatalno, je **UZ presejanje na prirojene nepravilnosti!**

Presejalni pregled plodovega srca

- Ocena srca je **sestavni del UZ presejalnega pregleda srca na prirojene nepravilnosti**
  - 18. – 22. teden nosečnosti
- **Presejalni pregled obsega***
  - **Projekcija 4 votlin srca**
    - Ugotovimo do **60%** pomembnih CHD
  - **Izstopišča velikih arterij**
    - Ugotovimo **90%** pomembnih CHD

***ISUOG Practice Guidelines (updated): Ultrasound Obstet Gynecol 2013**

Predpogoji za kakovosten screening

- **Znanje** perinatološkega UZ
- **Tehnika** (prikaz standardnih projekcij)
- **Korektna ocena** standardnih projekcij
- **Natančno** poznavanje **normalne morfologije**
- **Okvirno** poznavanje **najpogostejših CHD**

Fetalni kardiološki pregled

- **Natančna** opredelitev **morfologije**
- Opredelitev **srčne funkcije**
- Opredelitev in zdravljenje **motenj srčnega ritma**
- **Svetovanje** družini

Strukturno normalno srce (1)

1. Srce leži **levo, na isti strani kot želodec**
2. **Normalna projekcija 4-ih votlin**
3. **Normalne ventrikulo – arterijske povezave**
4. **Normalna aortni in duktusni lok**

Sonografska tehnika (ISUOG 2013)

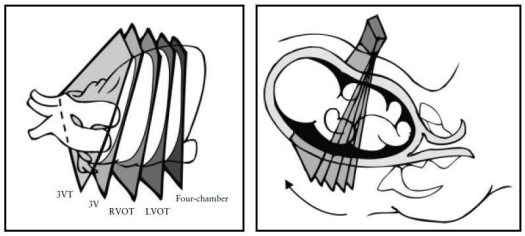

- **Transverzalni "sweep" s projekcije 4 votlin proti glavici ploda**

Sonografska tehnika (AIUM 2013)

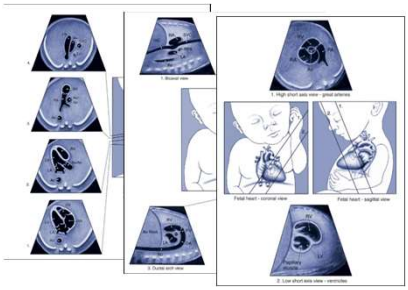

1. Srce leži levo, na isti strani kot želodec

2. Normalna projekcija 4-ih votlin

- Transferzalni presek preko toraksa, tik nad diafragmo
- Pri orientaciji si pomagamo s prikazom enega izmed reber v celotni dolžini
- Sistematično ocenimo
  - Velikost, položaj, os
  - morfološke značilnosti posameznih segmentov srca

Položaj, velikost in os srca (1)

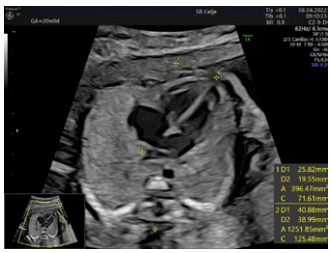

- **Položaj**
  - 2/3 srca v levem, 1/3 v desnem hemitoraksu
- **Velikost**
  - 1/3 površine prsnega koša

Položaj, velikost in os srca (2)

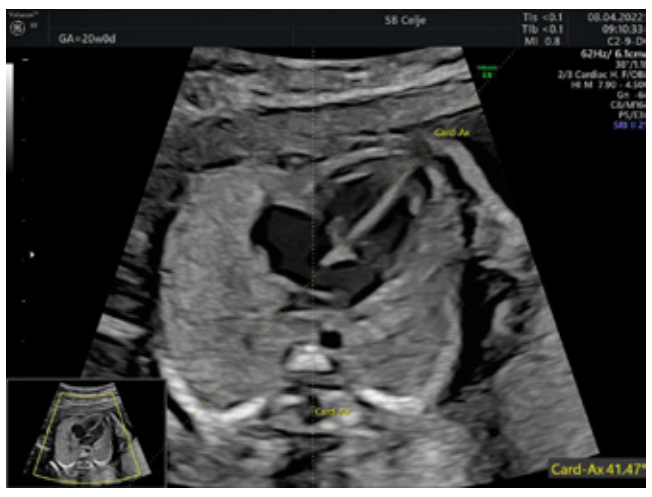

- Os srca 45 ± 20^0 (2 SD)

Morfološke značilnosti posameznih segmentov srca (1)

Položaj in splošni vtis
- Lateralnost (razpoznava leve in desne strani ploda)
- Želodec in konica srca levo
- Srce zavzema eno tretjino prsnega koša
- Večina srca v levem hemitoraksu
- Leva srčna os 45° ± 20°
- Prisotne štiri votline
- Reden srčni ritem
- Brez perikardialnega izliva

Preddvora
- Dva preddvora, približno enako velika
- Ovalno okence z zaklopko okenca, ki se odpira v levi preddvor
- Prisoten preddvorni pretin tip primum (del crux-a srca)
- Pljučne vene se vlivajo v levi preddvor

Prekata
- Dva prekata, približno enako velika, oba tvorita apeks
- Normalna debelina sten prekatov in prekatnega pretina
- Moderatorska mišica v apeksu desnega prekata
- Prekatni pretin brez defekta (od apeksa do atrioventrikularnih zaklopk)

Atrioventrikularni stik in zaklopki
- Dve atrioventrikularni zaklopki, ki se prosto odpirata in zapirata
- Trikuspidalna zaklopka je na medprekatni pretin naraščena bolj apikalno kot mitralna

Morfološke značilnosti posameznih segmentov srca (2)

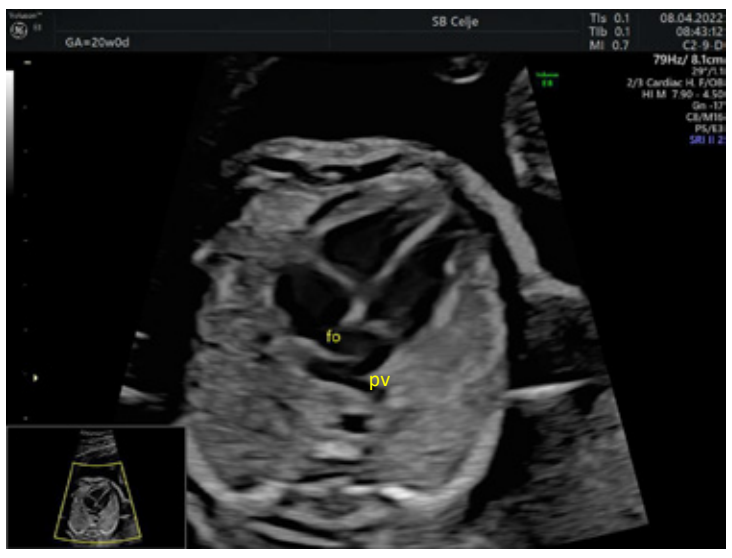

Položaj in splošni vtis
- Lateralnost (razpoznava leve in desne strani ploda)
- Želodec in konica srca levo
- Srce zavzema eno tretjino prsnega koša
- Večina srca v levem hemitoraksu
- Leva srčna os 45° ± 20°
- Prisotne štiri votline
- Reden srčni ritem
- Brez perikardialnega izliva

Preddvora
- Dva preddvora, približno enako velika
- Ovalno okence z zaklopko okenca, ki se odpira v levi preddvor
- Prisoten preddvorni pretin tip primum (del crux-a srca)
- Pljučne vene se vlivajo v levi preddvor

Prekata
- Dva prekata, približno enako velika, oba tvorita apeks
- Normalna debelina sten prekatov in prekatnega pretina
- Moderatorska mišica v apeksu desnega prekata
- Prekatni pretin brez defekta (od apeksa do atrioventrikularnih zaklopk)

Atrioventrikularni stik in zaklopki
- Dve atrioventrikularni zaklopki, ki se prosto odpirata in zapirata
- Trikuspidalna zaklopka je na medprekatni pretin naraščena bolj apikalno kot mitralna

Morfološke značilnosti posameznih segmentov srca (3)

Položaj in splošni vtis
- Lateralnost (razpoznava leve in desne strani ploda)
- Želodec in konica srca levo
- Srce zavzema eno tretjino prsnega koša
- Večina srca v levem hemitoraksu
- Leva srčna os 45° ± 20°
- Prisotne štiri votline
- Reden srčni ritem
- Brez perikardialnega izliva

Preddvora
- Dva preddvora, približno enako velika
- Ovalno okence z zaklopko okenca, ki se odpira v levi preddvor
- Prisoten preddvorni pretin tip primum (del crux-a srca)
- Pljučne vene se vlivajo v levi preddvor

Prekata
- Dva prekata, približno enako velika, oba tvorita apeks
- Normalna debelina sten prekatov in prekatnega pretina
- Moderatorska mišica v apeksu desnega prekata
- Prekatni pretin brez defekta (od apeksa do atrioventrikularnih zaklopk)

Atrioventrikularni stik in zaklopki
- Dve atrioventrikularni zaklopki, ki se prosto odpirata in zapirata
- Trikuspidalna zaklopka je na medprekatni pretin naraščena bolj apikalno kot mitralna

Morfološke značilnosti posameznih segmentov srca (4)

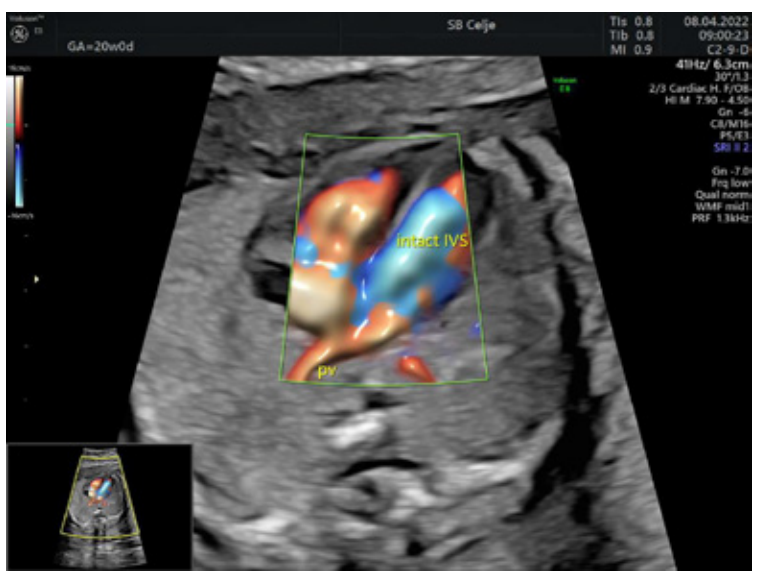

Položaj in splošni vtis
- Lateralnost (razpoznava leve in desne strani ploda)
- Želodec in konica srca levo
- Srce zavzema eno tretjino prsnega koša
- Večina srca v levem hemitoraksu
- Leva srčna os 45° ± 20°
- Prisotne štiri votline
- Reden srčni ritem
- Brez perikardialnega izliva

Preddvora
- Dva preddvora, približno enako velika
- Ovalno okence z zaklopko okenca, ki se odpira v levi preddvor
- Prisoten preddvorni pretin tip primum (del crux-a srca)
- Pljučne vene se vlivajo v levi preddvor

Prekata
- Dva prekata, približno enako velika, oba tvorita apeks
- Normalna debelina sten prekatov in prekatnega pretina
- Moderatorska mišica v apeksu desnega prekata
- Prekatni pretin brez defekta (od apeksa do atrioventrikularnih zaklopk)

Atrioventrikularni stik in zaklopki
- Dve atrioventrikularni zaklopki, ki se prosto odpirata in zapirata
- Trikuspidalna zaklopka je na medprekatni pretin naraščena bolj apikalno kot mitralna

3. Normalne ventrikulo – arterijske povezave (1)

- Iz 4-cv se **paralelno** premikamo v **kranialni** smeri;
- Iz LV najprej izhaja aorta, nato pa iz DV še pulmonalna arterija
- Izstopišči Ao in PA se **križata pod kotom 90 stopinj**; začetna dela Ao in PA sta enako velika
- Identificiramo obe **semilunarni zaklopki**

- Lahko si pomagamo tudi z drugimi projekcijami

Iztok aorte iz LV

- Smer **proti D rami**
- **Kontinuiteta IVS in stene Ao**
- Ev. uporaba barvnega in/ali kontinuiranega dopplerja

Iztok PA iz DV (1)

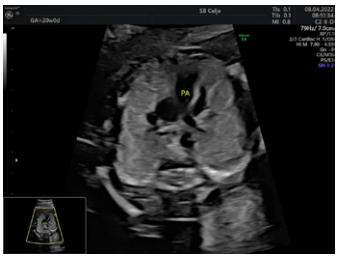

- Smer **proti L rami**
- PA nekoliko **širša kot** ascendentna aorta
- Samo s prikazom **bifurkacije se prepričamo,** da je arterija iz DV res PA

Iztok PA iz DV (2)

- Smer **proti L rami**
- PA nekoliko **širša kot** ascendentna aorta
- Samo s prikazom **bifurkacije se prepričamo,** da je arterija iz DV res PA

Križanje velikih arterij

4. Normalna aortni in duktusni lok (1)

- **3V in 3VT** projekcija
- Pregled in ocena **ascendentne in transferzalne Ao, PuA, duktusa in VCS**
- **Enostavnejše in zanesljivejše** kot ocena sagitalnih paravertebralnih projekcij

Presek 3 žil (3VV)

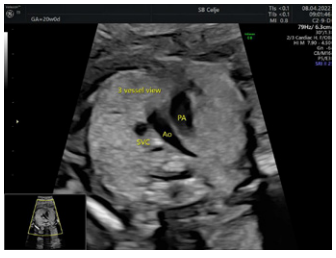

- Od L proti D: PA, Ao, SVC
- PA leži najbolj anteriorno, SVC najbolj posteriorno
- PA največja, SVC najmanjša
- Omogoča razpoznavo nekaterih CHD pri katerih je 4CV normalen!

3 VTV (Presek 3 žil s trahejo)

- Od 3VV pomaknemo tipalo še bolj **kranialno**
- Dobro se prikaže **transferzalna aorta** (koarktacija, D Ao lok)
- V znak

4. Normalna aortni in duktusni lok (2)

Dejavniki, ki vplivajo na kvaliteto preiskave

- Gestacijska starost
- Usposobljenost preiskovalca
- Tehnična opremljenost
- Položaj ploda
- **Habitus preiskovanke**

Gestacijska starost

- **Optimalen čas za screening 18 - 22. tg**
  - ISUOG Practice Guidelines (updated). Ultrasound Obstet Gyencol 2013
- **Zakaj ne prej?**
  - **Zidare V, et al. Ultrasound Obstet Gynecol 2013**
    - Kings College London
    - **1200** nosečnic; **11 – 14 tg; kontrola čez 6 tednov**
    - **131 CHD;** 81major, 50 minor
    - Senzitivnost 95 %, specifičnost 85 %

vendar…

Ob izključitvi minor napak…

- 9 % lažno pozitivna zgodnja dg
- 18 % pomembne razlike med zgodnjo in kasnejšo dg
- **27 % svetovanje nepopolno ali nepravilno!**

*Gardiner HM. **Ultrasound Obstet Gynecol 2013**

Usposobljenost preiskovalcev (1)

Usposobljenost preiskovalcev (2)

- **Hunter S, et al. Heart 2000**
  - 1994 **17%**
  - program dodatnega usposabljanja perinatologov in sonografistov, ki izvajajo screening
  - 1 d program + 3 nadzorni obiski
  - 1995 **30%,** 1996 **36%**
- **McBrien A, et al. Ultrasound Obstet Gynecol 2010**
  - Sept 2006 do Sept 2007
  - Vsi sonografisti (n=87), ki izvajajo prenatalni screening na Severnem Irskem
  - 2,5 – dnevni program
  - **28 % → 43% major CHD**

Usposobljenost preiskovalcev (3)

- **Van Nisselrooij AEL, et al. Ultrasound Obstet Gynecol 2020**
  - Amsterdam in Leiden, 2015 – 2016
  - Sonografisti z nacionalno licenco SAS (izpit + reevaluacija vsaki 2 leti)
  - 114 major CHD
    - 49.1 % prenatalna dg
    - 50.9% postnatalna dg
  - Retrogradna analiza posnetkov SAS
  - Med skupinama s prenatalno in postnatalno dg **ni bilo razlik v legi ploda, gestacijski starosti, starosti nosečnice, BMI**
  - Pomembne razlike so bile v **pravilnem prikazu projekcij srca** (p=0.002) in **pravilni uporabi povečav** (p=0.01)

Tehnologija (1)

- **Konveksna** + ev. sektorske UZ sonde različnih frekvenc
- **Doppler** (C, CD, PD)
- **Sine-loop**
- **HI**
- Možnost **shranjevanja** in naknadne analize žive slike
- **3D in 4D** tehnologija

Tehnologija (2)

Table 9. Summary of Current and Potential Roles of Advanced Techniques in Evaluating the Fetal Heart

Technique	Current Uses	COR/LOE	Potential Future Uses*	COR/LOE
3D/4D echocardiography	N/A		Screening for CHD Qualitative assessment of cardiac structure Quantitative assessment of cardiac function/volumes	IIb/B
Cardiovascular MRI	Evaluation of visceroatrial situs, venous returns, and associated extracardiac malformations	IIa/C	Assessment of cardiac structure and ventricular volume and function	IIb/B
Tissue Doppler	Evaluation of time intervals and rhythm	IIa/B	Evaluation of ventricular function	IIb/B
Strain and strain rate imaging	N/A		Evaluation of ventricular function	IIb/B
Fetal electrocardiogram	Fetal monitoring after rupture of membranes	IIa/A	Noninvasive assessment of fetal conduction/rhythm	IIb/C
Fetal magnetocardiography	Evaluation of fetal arrhythmias, known or suspected conduction disorders, sinus/atrioventricular node disease (note: limited use because of a lack of availability)	IIa/B	Mobile fetal magnetocardiography unit for potential on-site use	IIb/C

CHD indicates congenital heart disease; COR, class of recommendation; LOE, level of evidence; MRI, magnetic resonance imaging; N/A, not applicable; 3D/4D, 3-dimensional/4-dimensional fetal echocardiography.
*Potential uses are assigned Class IIb given that the clinical utility of these applications remains under investigation

Donofrio MT, et al. Circulation 2014



3D in 4D ehokardiografija

- 3D/4D tehnologija omogoča **drugačen pogled** na plodovo srce
- **Doda relevantne informacije v 6%****
  - nepravilnosti aortnega loka, medsebojni odnos velikih arterij, nepravilnosti sistemskih in pljučnih venskih povezav, aorto – pljučne kolateralne arterije
- **Ne izboljša** rezultatov **screening-a** za CHD*

***Yagel S, et al. Ultrasound Obstet Gynecol 2007**

****Yagel S, et al. Ultrasound Obstet Gynecol 2011**

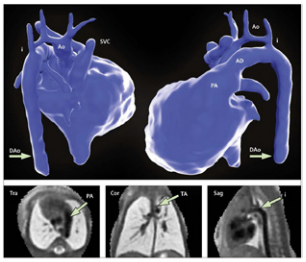

Fetalni MRI srca

Three-dimensional visualisation of the fetal heart using prenatal MRI with motion-corrected slice-volume registration: a prospective, single-centre cohort study

www.thelancet.com **Published online March 22, 2019**

Figure 6: Segmentation of motion-corrected MRI data of a fetus with suspected coarctation of the aorta at 33 weeks' gestation

Posterior projection (top left) and left lateral projection (top right) are shown. The aorta (Ao), arterial duct (AD), descending aorta (DAo), aortic isthmus (I), and superior vena cava (SVC) are labelled. Coarctation was confirmed after birth and treated surgically. The bottom panel shows planes from the reconstructed 3D dataset in a transverse (Tra), coronal (Cor), and sagittal (Sag) orientation. See video 2 for more detail. TA=transverse arch. PA=pulmonary artery.

Counseling for fetal heart disease—current standards and best practice

Alexander Kovacevic[1], Michael Elsässer[2], Herbert Fluhr[2], Andreas Müller[3], Sebastian Starystach[3], Stefan Bär[3], Matthias Gorenflo[1]

Transl Pediatr 2021;10(8):2225-2234

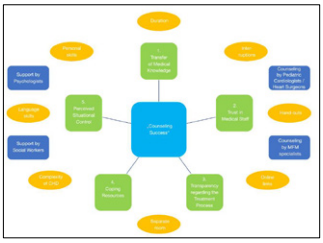

- Svetovanje ob ugotovljeni dg je eden **ključnih delov** fetalnega kardiološkega programa
- **Kompleksno in multidisciplinarno**
  - Prenatalna in postnatalna fiziologija in klinika srčnih napak
  - kirurško in intervencijsko zdravljenje
  - dolgoročna prognoza in kakovost življenja

Načrtovanje poroda in postnatalne oskrbe (AIUM)

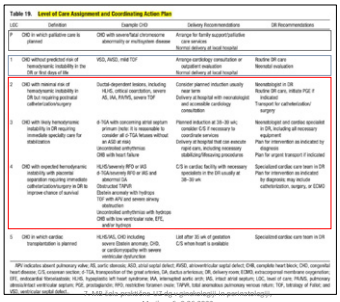

Table 19. Level of Care Assignment and Coordinating Action Plan

LOC	Definition	Example CHD	Delivery Recommendations	OR Recommendations
P	CHD in which palliative care is planned	CHD with severe/fatal chromosome abnormality or multisystem disease	Arrange for family support/palliative care services Normal delivery at local hospital	
1	CHD without predicted risk of hemodynamic instability in the OR at first dose of life	VSD, ASD, mild TOF	Arrange cardiology consultation or outpatient evaluation Normal delivery at local hospital	Routine OR care Neonatal evaluation
2	CHD with minimal risk of hemodynamic instability in OR but requiring postnatal catheterization/surgery	Ductal-dependent lesions, including HLHS, critical coarctation, severe AS, IAA, PA/VSD, severe TOF	Consider planned induction shortly near term Delivery at hospital with neonatologist and accessible cardiology consultation	Neonatologist in OR Routine OR care, initiate PGE if indicated Transport for catheterization/surgery
3	CHD with likely hemodynamic instability in OR requiring immediate specialty care for stabilization	d-TGA with concerning atrial septum primum (note: it is reasonable to consider all d-TGA fetuses without an ASD at risk) Uncontrolled arrhythmias CHD with heart failure	Planned induction at 38–39 wks; consider C/S if necessary to coordinate services Delivery at hospital that can execute rapid care, including necessary stabilizing/lifesaving procedures	Neonatologist and cardiac specialist in OR, including all necessary equipment Plan for intervention as indicated by diagnosis Plan for urgent transport if indicated
4	CHD with expected hemodynamic instability with placental separation requiring immediate catheterization/surgery in OR to improve chance of survival	HLHS/severely RPO or IAO d-TGA/severely BPO or IAO and abnormal DA Obstructed TAPVR Ebstein anomaly with Hydrops TOF with APV and severe airway obstruction Uncontrolled arrhythmias with hydrops CHD with low ventricular role, EFE, and/or hydrops	C/S in cardiac facility with necessary specialists in the OR usually at 38–39 wk	Specialized cardiac care team in OR Plan for intervention as indicated by diagnosis; may include catheterization, surgery, or ECMO support
5	CHD in which cardiac transplantation is planned	HLHS/AS, CHD including severe Ebstein anomaly, CHD, or cardiomyopathy with severe ventricular dysfunction	Last after 35 wk of gestation C/S when fetal is available	Specialized cardiac care team in OR

APV indicates absent pulmonary valve; AS, aortic stenosis; ASD, atrial septal defect; AVSD, atrioventricular septal defect; CHB, complete heart block; CHD, congenital heart disease; C/S, cesarean section; d-TGA, transposition of the great arteries; DA, ductus arteriosus; OR, delivery room; ECMO, extracorporeal membrane oxygenation; EFE, endocardial fibroelastosis; HLHS, hypoplastic left heart syndrome; IAA, interrupted aortic arch; IAS, intact atrial septum; LOC, level of care; PA/VSD, pulmonary atresia/intact ventricular septum; PGE, prostaglandin; RPO, restrictive foramen ovale; TAPVR, total anomalous pulmonary venous return; TOF, tetralogy of Fallot; and VSD, ventricular septal defect.

Zaključki (1)

- **CHD so najpogostejše** med vsemi prirojenimi napakami organov in organskih sistemov
- Predstavljajo **1/3 vseh prirojenih napak, kakor tudi 1/3 perinatalnih smrti zaradi prirojenih napak** organov in organskih sistemov
- **85% otrok s CHD se rodi nosečnicam brez povečanega tveganja** za rojstvo otoka s CHD

Zaključki (2)

- V **4-cv je vidnih samo 60%** pomembnih srčnih napak
- **Recentne smernice** vključujejo tudi **oceno iztokov aorte in pulmonalne arterije** ter **3 žilni presek**
- **Cilj screening-a je posumiti na CHD**, dokončno napako opredeli in glede vrste in načina zdravljenja svetuje fetalni kardiolog

SRČNE NAPAKE Z ABNORMNO PROJEKCIJO ŠTIRIH VOTLIN

Dr. Samo Vesel, dr. med.

Srčne napake z (očitno!) nepravilno projekcijo štirih votlin

doc. dr. Samo Vesel, dr. med.
SB Celje

Vrste srčnih napak – s stališča prenatalne detekcije

- Anomalije 4-cv
  - AV stik
    - AVSD (AV kanal)
    - Ebstein/displazija TV
    - Atrezija TV
  - Ventrikla
    - HLHS
    - Univentrikularno srce
    - Nekateri tipi VSD
  - Posredno
    - Anomalije Ao in Pu zaklopke
    - CoAo
    - TAPVD

- Anomalije s (skoraj) normalnim 4-cv
  - Konotrunkalne anomalije
    - Tetralogija Fallot
    - PA/VSD
    - DORV
    - Trunkus art.
  - Transpozicija velikih arterij
    - D-TGA
    - L-TGA
  - Anomalije aortnega loka
    - CoAo
    - Interupcija Ao

Atrioventrikularni septalni defekt

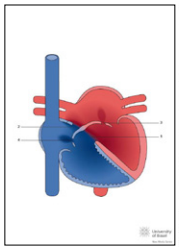

- **ASD I + VSD v vtočnem** delu septuma
- **Skupna AV zaklopka**
  - ne identificiramo nižjega narastišča TV
  - +/- regurgitacija skupne a-v zaklopke
- **+/- uravnoteženost ventriklov**
- **Pogosto v sklopu sindromov**
  - kromosomopatije
  - izomerizem atrijskih avrikul

AVSD (20 tg)

- **ASD** primum
- **VSD** v vtočnem delu
- **Skupna AV zaklopka**
- **Ne identificiramo nižjega narastišča** trikuspidne zaklopke

AVSD (23 tg)

- **ASD primum**
- **Brez VSD** v vtočnem delu
- Skupna AV zaklopka, zato **ne identificiramo nižjega narastišča trikuspidalne zaklopke!**

AVSD (23 tg)

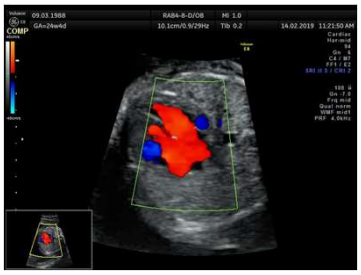

- Regurgitacija mitralnega dela skupne AV zaklopke

AVSD + Patr + TAPVD RAI (29 tg)

AVSD - zgodnja nosečost, 14 6/7

AVSD - zgodnja nosečost, 13 1/7

AVSD – 12 wg 1/7

Courtosy to dr. Vesna Harni, ZG

Machlitt A, Chaoui R, et al. Ultrasound Obstet Gynecol 2004

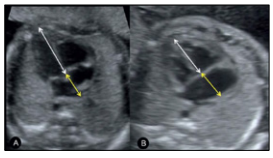

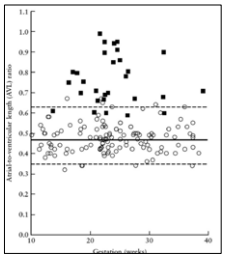

- Normalno razmerje med dolžino atrijev in ventriklov (AVL) je 0.5
- Pri plodovih z AVSD je razmerje večje!
- **Razmerje AVL 0.6 ali več je diagnostično za AVSD v 83%,** ob stopnji lažno pozitivnih 5.7%

Poprava AVSD - kirurška

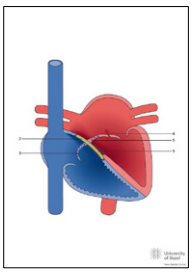

- **3-6 mesecev**
  1. zaprtje VSD
  2. zaprtje ASD primum
  3. rekonstrukcija D-stranske AV zaklopke
  4. rekonstrukcija L-stranske AV zaklopke
  5. Rezidualni razcep

Ebsteinova anomalija

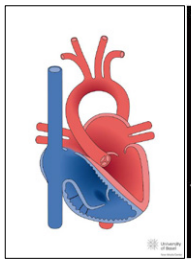

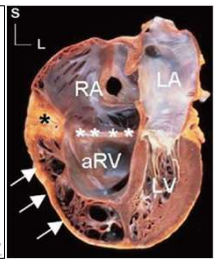

- Septalni in posteriorni listič TV sta naraščena nižje, anteriorni je jadrasto povečan
- +/- TR
- +/- pulmonalna stenoza
- +/- WPW

Ebstein, 35 wg

Ebstein, 35 wg, funkcionalna PAtr

Ebstein, 13 wg, huda TR; T21

Displazija trikuspidalne zaklopke, 21 wg; zmerna TR

Displazija trikuspidalne zaklopke, 28 wg; zmerna TR

Displazija trikuspidalne zaklopke, 21 wg in 28 wg

Poprava Ebsteinove anomalije - kirurška

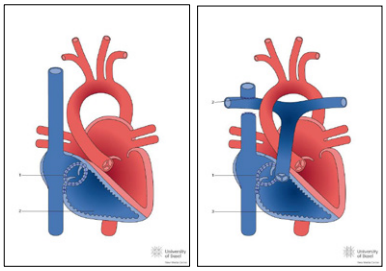

- Način in čas poprave odvisen od
  - stopnje TR
  - velikosti DV
- 2V, 1V, 1.5V

Atrezija trikuspidne zaklopke

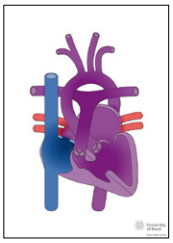

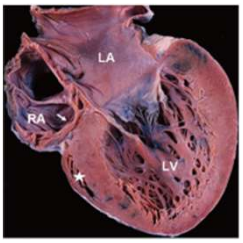

- **Odsotnost neposredne povezave** med DA in DV
- Na mestu TV **vezivno-maščobno tkivo**
- Suspenzorni aparat TV ni razvit
- **DV vedno hipoplastičen**
- **VSD**
- **Normalne (80%)** ali diskordantne (20%) **ventrikuloarterijske konekcije**

Atrezija trikuspidne zaklopke, 22 wg

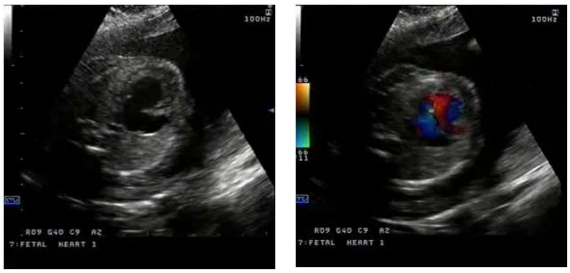

Atrezija trikuspidalne zaklopke + TGA, 23 wg

Atrezija trikuspidalne zaklopke + TGA, 28 wg

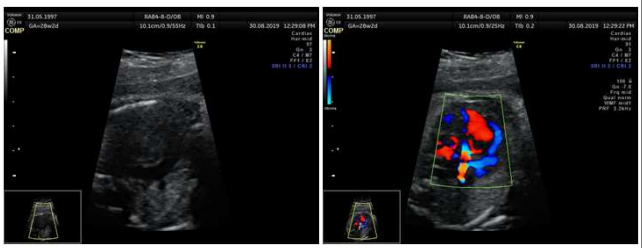

Poprava trikuspidne atrezije - kirurška

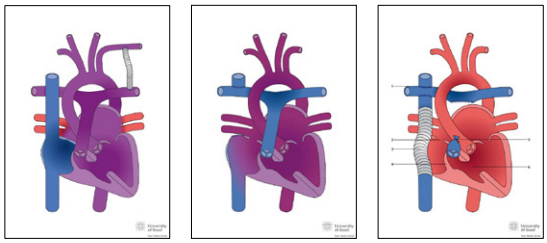

po rojstvu | 4 – 6 mesecev | 3 – 4 leta

Sindrom hipoplastičnega levega srca

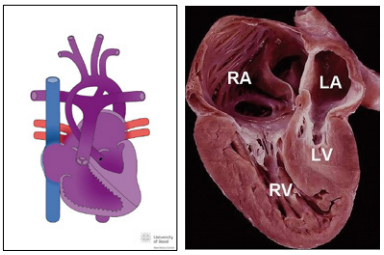

- **Mitralna in aortna zaklopka sta stenotični oz. atretični**
- **LV je hipoplastičen**, apeks srca tvori DV
- **Krčljivost LV odsotna**/slaba
- +/- VSD
- **PA >> Ao**
- 90% izolirana napaka
- **Ena najtežjih** srčnih napak

HLHS, 31 wg

- LV << DV
- Apeks srca DV
- Fibroelastoza LV
- LV brez kontraktilnosti

HLHS, 31 wg

- Na CD ni toka krvi iz LA v LV
- Šant na ovalnem okencu levo - desni

HLHS, 31 wg, 3VV

HLHS, Ao in mitralna atrezija, 21 tg

HLHS, 29 wg; restriktivno ovalno okence

- LV hipoplastičen, brez krčljivosti
- MV se praktično ne odpira, ni antegradnega pretoka krvi
- IAS se močno boči v desno
- Dilatirane PV

HLHS, 29 wg; restriktivno ovalno okence

- IAS tudi zadebeljen
- FO cca 1-2 mm!

HLHS, 29 wg; restriktivno ovalno okence

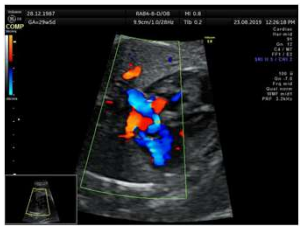

- Pospešen tok krvi preko FO (svetla barva signala !)
- Dilatirane PV
- Alteranten smer toka krvi v PV!

HLHS, 29 wg; restriktivno ovalno okence

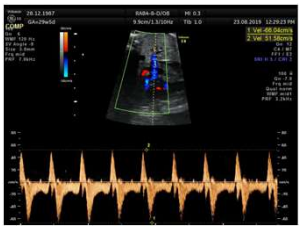

- Pulzni doppler PV
- Izrazit retrograden val A
- Bolj izrazita restrikcija, slabša prognoza
- Potencialna prenatalna intervencija

HLHS, 28 wg; „absent aortic valve“

- LV majhen, globuliran, brez krčljivosti
- Fibroelastoza endokarda
- Zaklopka FO opleta med obema atrijema

HLHS, 28 wg; „absent aortic valve“

- **Nenavadno!!!**
- Huda MR!
- Obilen barvni dopplerski signal v LV – tok krvi!

HLHS, 28 wg; „absent aortic valve“

- **Še bolj nenavadno!!!**
- Ascendentna aorta normalnih dimenzij!
- Ni jasno vidne aortne zaklopke, na mestu zaklopke samo redudantno tkivo!

HLHS, 28 wg; „absent aortic valve“

- **Bingo!!!**
- Huda Ao regurgitacija!
- **Reverzen tok krvi skozi LV!**
  - Polni se retrogradno z aortno regurgitacijo!
  - Prazni se retrogradno z mitralno regurgitacijo!

Poprava HLHS - kirurška

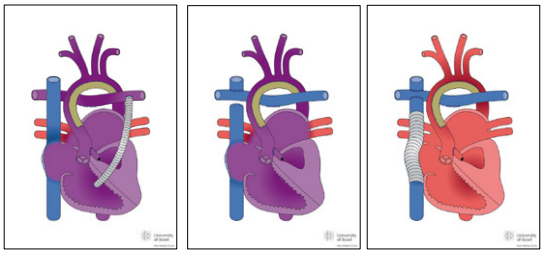

po rojstvu | 4 – 6 mesecev | 3 – 4 leta

Ventrikel z dvojnim vtokom (DILV)

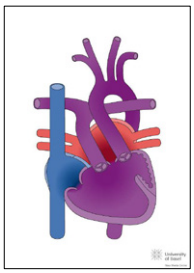

- 2 normalno razvita A, ki se preko **dveh AV zaklopk** praznita v **skupni prekat**
- V **80%** je prakat morfološko **levi**
- +/- bulboventrikularni foramen
- **1 velika arterija, običajno aorta, izhaja iz bulboventrikularnega foramna**, lahko tudi obe

DILV + hipoplazija aorte, 20 wg

DILV + hipoplazija aorte, 20 wg

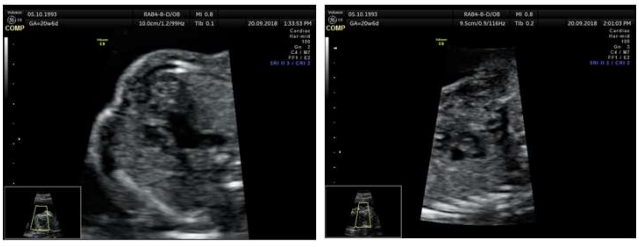

Aortna stenoza/kritična aortna stenoza

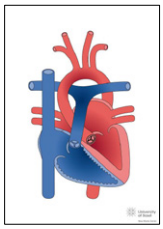

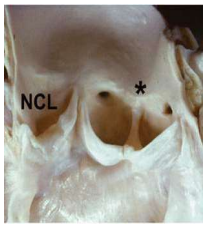

- Ao zaklopka **groba, zadebeljena, slabo mobilna**
- Tok krvi preko AoV **turbulenten, pospešen**
- Hipertrofija/**dilatacija LV**
  - +/- **oslabljena krčljivost** LV
  - +/- **fibroelastoza** LV
  - +/- **mitralna regurgitacija**
- Lahko progredira v HLHS
- Možnost **fetalne intervencije**!

Kritična aortna stenoza, 29 wg

- LV minimalno manjši
- Oslabljena funkcija LV
- Fibroelastoza LV
- IAS se boči v desno
- Dilatirane PV

Kritična aortna stenoza, 29 wg

- Zmerna MR
  - LA ni povečan
  - Antegraden tok krvi na PV

Kritična aortna stenoza, 29 wg

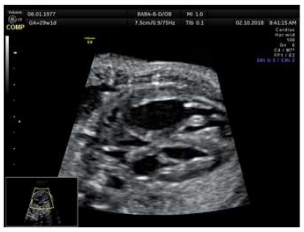

- LVOT vprašljiv – subvalvularna stenoza
- Aortna zaklopka zadebeljena, lističi se slabo gibljejo
- Ascendentna aorta 2.8 mm (spodnja meja normale)

Kritična aortna stenoza, 29 wg

- Retrograden tok krvi v transferzalni aorti!
- Razlika v velikosti aorte in PA (morali bi biti enako veliki

Kritična Ao stenoza, 21 wg

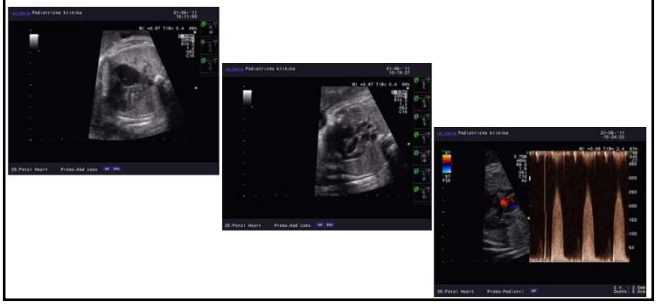

Zdravljenje kritične aortne stenoze - intervencijsko

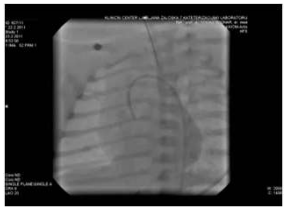
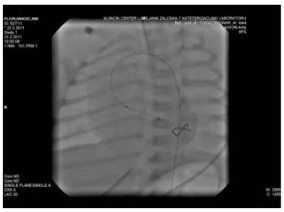

Pulmonalna atrezija/IVS

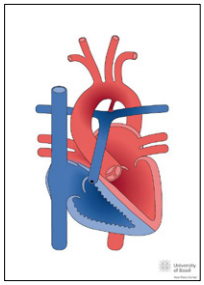

- **DV hipoplastičen/normalne** velikosti
- **Hipertrofija** stene DV
- **Krčljivost DV oslabljena**
- **+/- trikuspidna regurgitacija**
- **75% membrana**
- **50% ventrikulo-koronarne konekcije**
- **Izziv** pri prenatalni dg je **ocena v smislu UV/BV korekcije!**
- **Možnost prenatalne intervencije!**

PA-IVS, 41wg

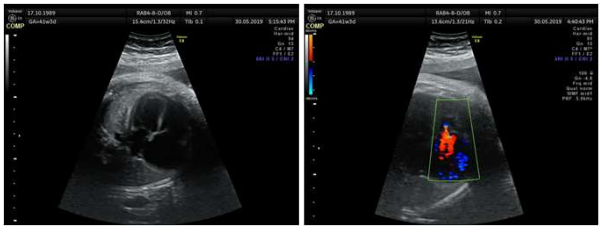

PA-IVS, 41wg

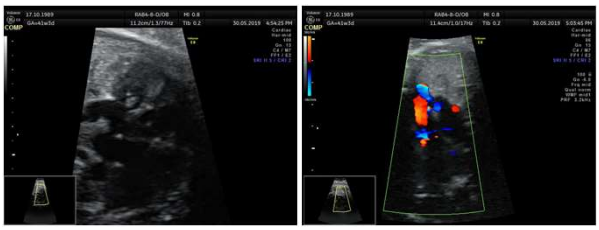

Zdravljenje PA-IVS

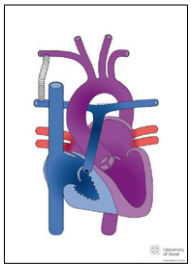
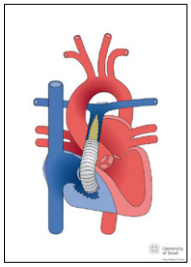

- **<u>Kirurško</u>** – eno ali večstopenjko
- **<u>Intervencijsko</u>** – RF perforacija in balonska dilatacija

Pulmonalna valvularna stenoza

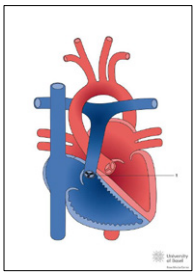

- **Hipertrofija**/dilatacija DV
  - **+/- krčljivost** DV
  - **+/- diastolna odpoved** DV
  - **+/- trikuspidna regurgitacija**
- Pulmonalna zaklopka zadebeljena, **displastična**
- +/- ↑ **hitrost toka krvi** na Pu zaklopki

Pulmonalna valvularna stenoza, 38 wg

- V celoti povečano srce
- Dilatiran in močno hipertrofiran DV
- Slaba krčljivost DV
- LV stisnjen, „banana shape“
- Plevralni izliv

Pulmonalna valvularna stenoza, 38 wg

- Huda TR!
- Gradient odraža tudi črpalno sposobnost DV!

Pulmonalna valvularna stenoza, 38 wg

Defekti ventrikularnega septuma

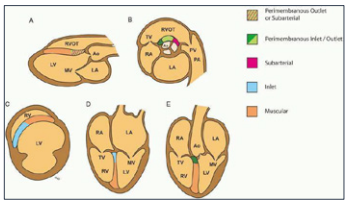

- V **4cv** so vidni samo defekti, ki segajo v **vtočni del septuma**, ali pa leže **centralno v mišičnem delu**
- **Prenatalno dg VSD** so v **25% so povezani s kromosomopatijami**
- **Manjših pm-VSD in VSD, ki ležijo v iztočnem delu septuma, v 4cv ne vidimo!**

VSD – v vtočnem delu septuma, 30 wg

- Inlet-VSD
- DV > LV
- Dilatiran koronarni sinus

VSD – v vtočnem delu septuma, 30 wg

- Koarktacija aorte!
- LVCS!

Velik pm-VSD, s širjenjem v vtočni in iztočni del septuma, 23 wg

pm-VSD, 29 wg

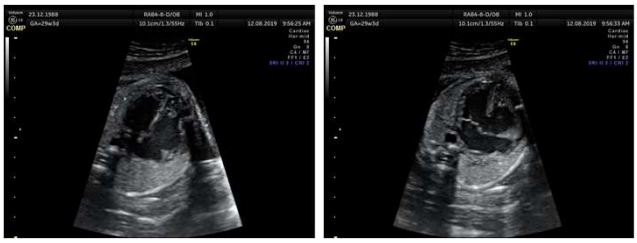

VSD?

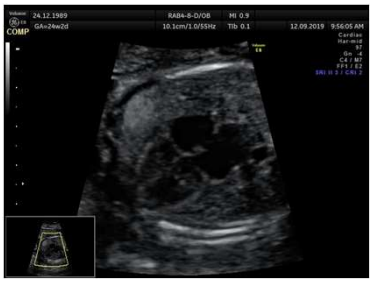

m-VSD

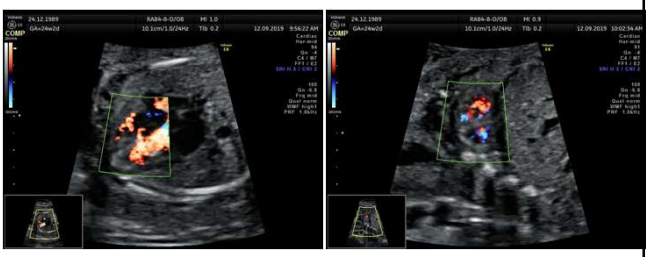

m-VSD

- Če je VSD viden z 2D dopplerjem, je običajno hemodinamsko pomemben!
- Pazi CoAo!

Koarktacija aorte (1)

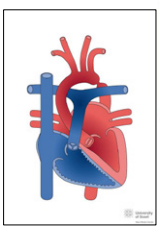

Table I. Risk category assignment based on fetal echocardiography

Mild	Moderate	High
Concern for coarctation that does not meet moderate criteria: • Aortic isthmus or transverse arch z-score <-2 and >-3 • Isthmus:ductus ratio < 0.7	Aortic isthmus z-score <-3 or aortic isthmus z-score <-2 or isthmus:ductus ratio <0.7 with one of the following: • Combined aortic and mitral valve z-score <-4 • Right ventricular/left ventricular width ratio >2 • Main pulmonary artery/ascending aorta diameter ratio >2 • Carotid subclavian index <0.7 • Identifiable posterior shelf • CHD that increases the risk for coarctation*	Moderate-risk criteria with: • Any retrograde flow in the aortic arch or • Any left-to-right patent foramen ovale flow

*Ventricular septal defect (VSD), atrioventricular septal defect, double-outlet right ventricle with subpulmonary VSD, aortic valve stenosis, transposition of the great arteries (VSD).

Table IV. Aortic arch outcomes

Outcomes	Mild (entire cohort, n = 34, no other major CHD, n = 33), n (%)	Moderate (entire cohort, n = 37; no other major CHD, n = 20), n (%)	High (entire cohort, n = 19; no other major CHD, n = 12), n (%)	P value, mild vs moderate	P value, moderate vs high	P value, overall
Entire cohort						
Neonatal surgery	1 (3)	10 (27)	12 (63)	.007	.019	<.001
Normal aortic arch	30 (88)	8 (22)	2 (11)	<.001	.241	<.001
No other major CHD						
Neonatal surgery	0	6 (30)	6 (50)	.002	.288	<.001
Normal aortic arch	29 (88)	4 (20)	2 (17)	<.001	.815	<.001

Data are mean ± SD.

(J Pediatr 2021;237:102-8)

Koarktacija aorte (2)

Fetal Echocardiographic Dimension Indices: Important Predictors of Postnatal Coarctation

Katrin Fricke[1] · Petru Liuba[1] · Constance G. Weismann[1] Pediatric Cardiology (2021) 42:517–525

- 65 plodov s sumom na CoAo
- Po rojstvu potrdili dg v 34%

Continuous parameters	Cut-off points	Sensitivity (%)	Specificity (%)
Left heart structures (Z-score sets)			
Mitral valve annulus: Krishnan et al. [14]	−2.03	90.5	88.1
Ratios			
Mitral/tricuspid valve annulus	0.61	84.6	87.1
Carotid-subclavian artery index	0.78	92.3	96.8
Isthmus/arterial duct (sag.)	0.59	92.3	77.4
Isthmus/arterial duct (3VT)	0.57	84.6	90
HD_{TV}/cAMVITV	0.37	100	94.6

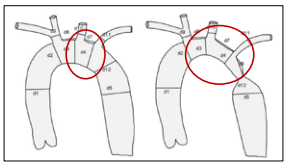

CoAo + mVSD, 23 wg

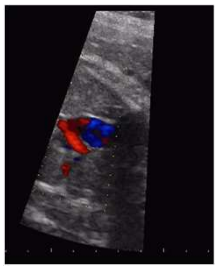

CoAo + m-VSD, 33 tg

CoAo + m-VSD, 33 tg

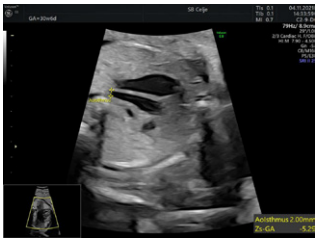

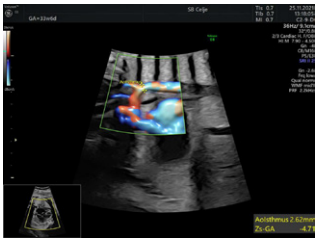

CoAo? (32 wg)

Zdravljenje koarktacije aorte

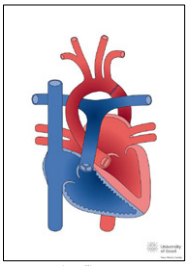

kirurško

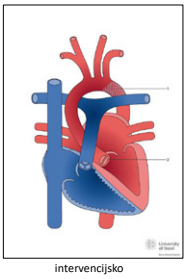

intervencijsko

TAPVD (Popolno nepravilen vtok pljučnih ven)

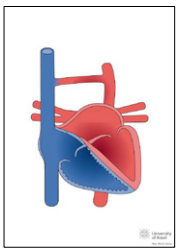

- Pljučne vene se zberejo v **pulmonalnem venskem kolektorju**, ki leži za levim preddvorom
- Venski kolektor se preko komunikantne vene drenira v sistemsko veno **nad oz. pod diafragmo, lahko tudi v koronarni sinus**
- **Izoliran** ali **v sklopu kompleksnih srčnih napak (RAI)**

TAPVD, 22 tg

AVSD + Patr + TAPVD RAI (29 tg)

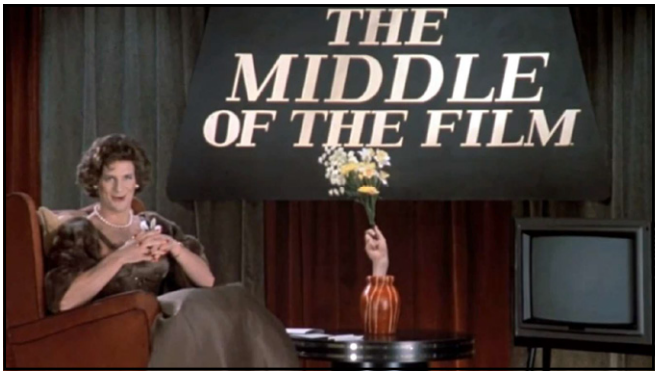

SRČNE NAPAKE S (SKORAJ) NORMALNO PROJEKCIJO 4 VOTLIN

Dr. Samo Vesel, dr. med.

Srčne napake s (skoraj) normalno projekcijo štirih votlin

doc. dr. Samo Vesel, dr. med.
SB Celje

Simonetta Vespucci 1473 - 1476

Srčne napake s (skoraj!) normalnim 4CV

- **Transpozicija velikih arterij**
  - d-TGA
  - L-TGA (cc-TGA)
- **Dvojni iztok iz desnega prekata (DORV)**
- **Tetralogija Fallot**
- **Pulmonalna atrezija z defektom ventrikularnega septuma**
- **Skupno arterijsko deblo (CAT)**

d-transpozicija velikih arterij

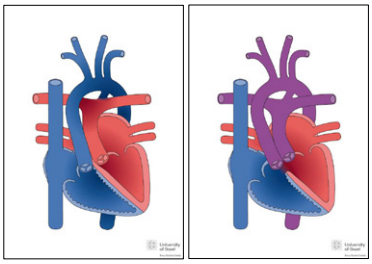

- Ao in PA sta **"zamenjani"**
- Namesto zaporedne **dve vzporedni cirkulaciji**
- **+/- VSD, PS, CoAo**
- **Prostin!**
- Kompletna kirurška korekcija **v neonatalnem obdobju** – odlični rezultati!

d-TGA, 31 wg

- **4 – CV je normalen**
- Opletanje zaklopke ovalnega okenca med obema preddvoroma

d-TGA, 31 wg

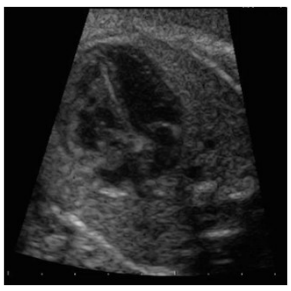

- **Aorta in PA se ne križata** ampak iz prekatov **izhajata vzporedno!**

d-TGA, 31 wg

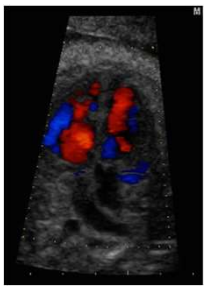

- **Aorta in PA se ne križata** ampak iz prekatov **izhajata vzporedno!**

d-TGA, 30 wg

d-TGA, 30 wg

d-TGA + VSD + CoAo (29 tg)

D-TGA + VSD + CoAo (29 tg)

d-TGA + VSD + CoAo (29 tg)

D-transpozicija velikih arterij – zdravljenje

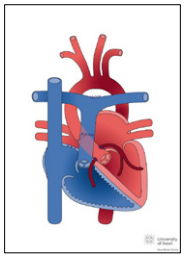
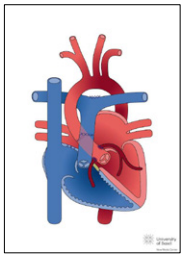

- +/- BAS
- arterijski switch v 1. mesecu
- Odlični rezultati!
- Največje tveganje so anomalije koronarnih arterij

L-TGA (congenitally corrected-TGA)

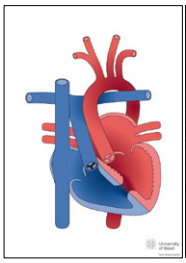
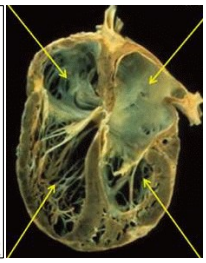

- **Prekata** sta **"zamenjana"**
- Smer toka krvi pravilna!
- **70% VSD**
- **40% PS**
- 20% mezo/dektro – kardia
- 20% hipoplazija RV
- **15% kompletni srčni blok**
- Dolgoročni problem – **disfunkcija DV in TV**!

cc-TGA, 25 wg

- ! nižje narastišče L-stranske AV zaklopke
- !trabekulacije v L-ležečem ventriklu
- ! VSD
- !vzporedna iztoka velikih arterij
- !bradikardija

cc-TGA, 25 wg, CD

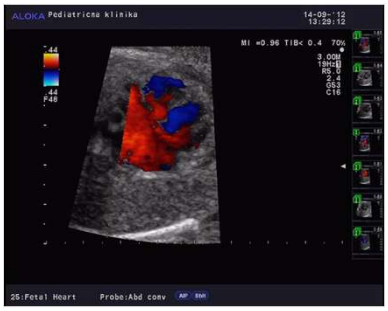

cc-TGA, 25 wg, kompletni srčni blok

L-TGA + VSD + CoAo, 21 wg

L-TGA + VSD + CoAo, 21 wg

Dvojni iztok iz DV (DORV)

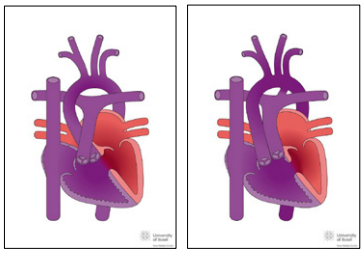

- **obe** veliki arteriji **v celoti oz. v pretežnem delu** izhajata iz DV
- **VSD**
- **Različni tipi** glede na medsebojni položaj Ao in PA ter lokacijo VSD
- **70% PS**
- **15 – 40% kromosomopatije**

DORV, subAo VSD, 25 wg

DORV, subAo VSD, 23 wg

DORV, subPu VSD + PS, 29 tg

Tetralogija Fallot

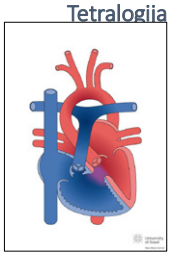

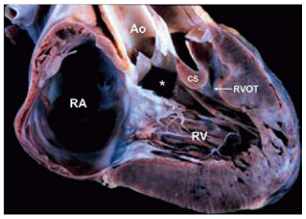

- **subAo VSD + jahajoča Ao + PS** (infuldibularna in valvularna)
- **25% kromosomopatije** (T21, 22q11.2) oz. **asociacije** (VATER)

ToF, 29 tg

ToF, 29 tg

ToF, 25 tg

ToF, 25 tg

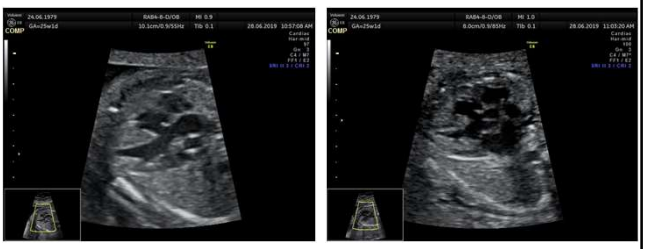

ToF, 30 tg

ToF, 30 tg

Pulmonalna atrezija z defektom ventrikularnega septuma

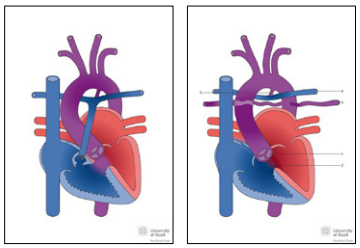

- Iz ventrikularne mase izhaja **samo ena velika arterija**, ki **jaha nad VSD**
- **Centralne plučne arterije +/-**
- **MAPCAs**
- **30% 22q11.2!**

PA-VSD, 30 tg

PA-VSD, 30 wg

PA-VSD, 21 tg

PA-VSD, 21 tg

PA-VSD + MAPCA-e, 21 tg

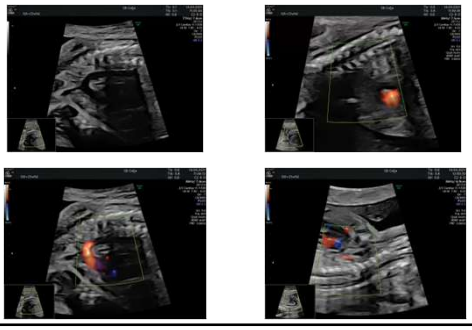

Zdravljenje ToF +/- PAtr - kirurško

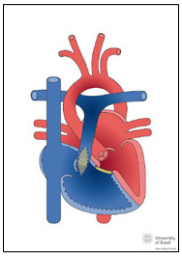

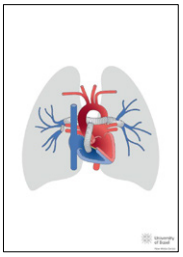

Skupno arterijsko deblo (CAT)

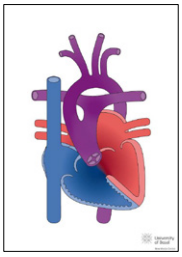

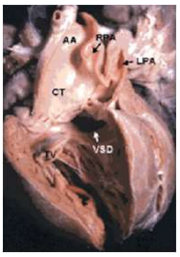

- Iz ventrikularne mase izhaja **samo ena velika arterija**, ki **jaha nad VSD**
- **Zaklopka** te arterije **groba**, +/- stenoza, +/- regurgitacija
- **30% anomalije Ao loka** (desni lok, interupcija)
- **30 – 40% 22q11.2**

CAT, 16 tg

CAT, 16 tg, jahajoča aorta

CAT, 16 tg, barvni dopler (groba zaklopka + razcepišče)

CAT, 29 tg

CAT, 29 tg

CAT, 29 tg

CAT, 29 tg

Zdravljenje CAT - kirurško

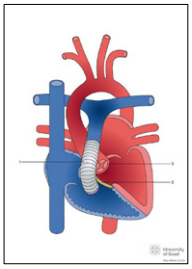

- Biventrikularna poprava
- Zaprtje VSD
- Povezava RV s centralnimi pljučnimi arterijami z valvuliranim conduitem

Zaključki (1)

- **Prenatalna razpoznava** hemodinamsko pomembnih CHD naj bo **"standard"**, ne presežek
- Zgodnja prenatalna razpoznava z ustreznim svetovanjem da staršem možnost, da se **svobodno in po svoji vesti** odločijo o nadaljevanju ali prekinitvi prizadete nosečnosti

Zaključki (2)

Ni potreben nadpovprečen napor, da dosežeš odličen rezultat.

Edino, kar je pomembno, je, da navadne, vsakdanje stvari počneš izjemno dobro!

Warren Buffet

STANJE PRENATALNE DIAGNOSTIKE SRČNIH NAPAK V SLOVENIJI IN SVETU. IZZIVI ZA PRIHODNOST

Dr. Samo Vesel, dr. med.

Stanje prenatalne diagnostike strukturnih srčnih napak v Sloveniji in svetu.

Izzivi za prihodnost

doc. dr. Samo Vesel, dr. med.
SB Celje

Prenatalna diagnostika CHD

- **Zgodnja 70. leta (1970)**
  - prvi opisi prikaza plodovih srčnih struktur z enodimenzionalno UZ preiskavo (m-mode)
- **Kasna 70. leta in zgodnja 80. leta**
  - prikaz plodovih srčnih struktur v 2D tehniki
  - opredelitev srčnega ritma in funkcije
- V začetku predvsem v raziskovalne namene, **v nekaj letih pa se uveljavi v klinični praksi po vsem svetu**

Lindsey D. Allan

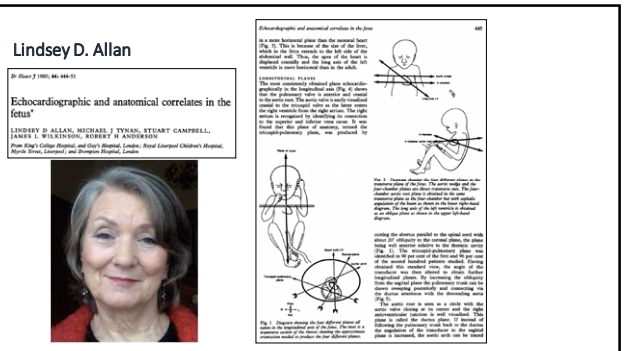

Echocardiographic and anatomical correlates in the fetus*

LINDSEY D ALLAN, MICHAEL J TYNAN, STUART CAMPBELL, JAMES L WILKINSON, ROBERT H ANDERSON

Charles S. Kleinman

VOLUME 65 • JUNE 1980 • NUMBER 6

Pediatrics

Echocardiographic Studies of the Human Fetus: Prenatal Diagnosis of Congenital Heart Disease and Cardiac Dysrhythmias

Charles S. Kleinman, MD, John C. Hobbins, MD, C. Carl Jaffe, MD, Diana C. Lynch, RN, and Norman S. Talner, MD

From the Departments of Pediatrics, Diagnostic Radiology, and Obstetrics and Gynecology, Yale University School of Medicine and Yale-New Haven Hospital, New Haven, Connecticut

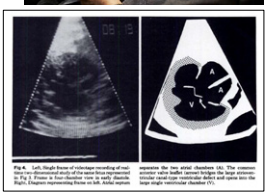

Prednosti prenatalne razpoznave CHD (1)

- **Omogoča staršem**, da se že **pred rojstvom** otroka **natančno seznanijo:**
  - z **naravo bolezni** in **možnostmi zdravljenja**
  - morebitne **pridružene nepravilnosti drugih organov** in organskih sistemov
  - morebitne **pridružene genetske nepravilnosti**
- Premišljena **odločitev o nadaljevanju oz. prekinitvi** prizadete nosečnosti

Prednosti prenatalne razpoznave CHD (2)

- **Omogoča zdravstvenemu sistemu:**
  - možnost **dodatne morfološke in genetske diagnostika**
  - možnost **prenatalnega medikamentoznega zdravljenja**
  - možnost **prenatalne intervencije**
  - optimalno **načrtovanje poroda in zdravljenja novorojenca**

Problem!

- **85%** otrok s srčno napako se rodi staršem **brez kakršnih koli dejavnosti tveganja!**
- Edina možnost za prenatalno razpoznavo je **univerzalni prenatalni UZ screening** za ugotavljanje prirojenih nepravilnosti
- Začetek univerzalnega prenatalnega UZ screeninga **v zgodnjih 80.-ih (1980)**



Current and potential impact of fetal diagnosis on prevalence and spectrum of serious congenital heart disease at term in the UK

Catherine Bull for the British Paediatric Cardiac Association[1] | Between 1993 and 1995 | *Lancet* 1999; **354**: 1242-47

	Cases of serious CHD			Diagnosis rate in % (95% CI)	Liveborn cases of serious CHD with prenatal diagnosis	% born alive with prenatal diagnosis (95% CI)
	Liveborn	Total	Diagnosed prenatally			
By country						
England and Wales	3684	4304	1089	25·3 (24·0–26·6)	468	12·7 (11·6–13·8)
Scotland	344	357	34	9·6 (6·8–13·2)	21	6·1 (3·9–9·3)
Northern Ireland	137	138	1	0·7 (0·04–4·6)	0	0 (0–3·4)
Total	4165	4799	1124	23·4 (22·2–24·6)	489	11·7 (10·8–12·8)

	Fetal diagnosis				Infants with defects*	Total with defects	Proportion of total (%)	
	Total	Born alive after fetal diagnosis	Died in utero after fetal diagnosis	TOP after fetal diagnosis			Diagnosed in fetal life	Elective termination
HLH	228	57	8	163	177	348	66	47
AVSD	218	91	13	114	452	579	38	20
UVH	145	45	3	97	109	209	69	46
PA/VS	59	19	4	36	68	108	55	33
TAPVD	2	2	0	0	25	25	8	0
Fallot†‡	73	43	8	22	606	636	11	3
Simple TGA†	12	10	1	1	391	393	3	0·3

*Undiagnosed before birth. †Outlet lesion. ‡Tetralogy of Fallot, pulmonary atresia with ventricular septal defect, truncus arteriosus.
HLH=hypoplastic left heart; AVSD=atrio-ventricular septal defect; PA/VS=pulmonary atresia with intact ventricular septum; UVH=univentricular hearts (all); TAPVD=total anomalous venous drainage; TGA=transposition of the great arteries; TOP: termination of pregnancy.

Uspešnost screeninga - sodobne kohorte (1)

- **Populacijske študije 2007 – 2015**
- ZDA, Kanada, Avstralija, Nemčija, Danska, Nizozemska

- **35 – 59 %!**
- **Različna metodologija – samo deloma primerljive!**

Chew C, et al. **Ultrasound Obstet Gynecol 2007**
Friedberg MK, et al. **J Pediatr 2009**
Schwedler G, et al. **Clin Res Cardiol 2011**
Pinto NM, et al. **Ultrasound Obstet Gynecol 2012**
Trines J, et al. **Can J Cardiol 2013**
Jørgensen DES, et al. **Prenatal diagnosis 2015**
Quartermain MD, et al. **Pediatrics 2015**
van Velzen CL, et al. **BJOG 2016**

Uspešnost screeninga - sodobne kohorte (2)

Prenatal diagnosis and prevalence of critical congenital heart defects: an international retrospective cohort study

Bakker MK, *et al. BMJ Open* 2019;**9**:e028139. doi:10.1136/bmjopen-2018-028139

Table 5 Proportion (%) of CCHD prenatally diagnosed, by CCHD type and programme, International Clearinghouse for Birth Defects Surveillance and Research (ICBDSR) Critical Congenital Heart Defects (CCHD) Prenatal Diagnosis study 2000-2014*†

ICBDSR programme by geographic region	Selected CCHD												
	HLHS	SV	PulmA	TriA/HRH	TOF	DTGA	DORV	PTA	IAA	COA	AoS	TAPVR	Overall
France-Rhone Alpes	95.2	100.0	100.0	94.6	84.1	90.2	95.2	70.6	100.0	66.3	61.3	50.0	**86.7**
Italy-Lombardy	100.0	50.0	100.0	100.0	85.7	50.0	75.0	100.0		57.1	66.7		**76.4**
Italy-Emilia Romagna	81.9	68.6	48.6	64.9	50.6	58.6	74.5	75.0	28.6	42.4	28.0	27.8	**57.6**
Italy-Tuscany	84.3	78.9	56.3	71.4	48.9	36.8	82.1	54.5	50.0	25.0	35.3	0.0	**52.3**
USA-Atlanta	77.8	76.9	60.0	70.4	50.7	43.7	63.6	51.1	50.0	34.7	33.3	16.1	**50.5**
Canada	57.8	38.3	52.5	42.0	48.6	34.1	56.0	52.3	50.0	42.4	42.4	46.4	**45.5**
Czech Republic	72.2	59.5	61.4	37.9	29.0	29.9	55.3	53.3	80.7	23.3	30.9	19.5	**40.9**
UK-Wales	88.1	77.1	48.1	66.7	36.8	37.2	57.7	71.1	27.3	17.8	11.8	17.8	**41.5**
Argentina	54.0	56.1	38.1	40.0	36.7	21.6	53.3	29.6	38.9	31.5	25.0	20.0	**38.6**
Germany-Saxony Anhalt	66.1	66.7	50.0	71.4	30.9	33.3	40.0	46.2	40.0	28.0	18.5	25.0	**38.0**
Netherlands-Northern	71.6	63.2	41.4	30.0	24.3	25.6	58.0	11.1	20.0	11.1	4.1	6.7	**31.7**
USA-Arkansas	42.1	32.3	14.8	38.9	14.7	10.4	25.6	36.0	14.3	5.4	2.6	5.1	**17.5**
Malta	25.0	25.0	18.7	25.0	12.5	13.0	33.3	0.0	0.0	0.0	0.0	0.0	**13.5**
Slovak Republic	24.3	10.0	3.2	11.8	6.5	5.8	18.8	21.0	9.1	13.0	5.8	0.0	**13.2**

Uspešnost screeninga - sodobne kohorte (3)

Prenatal diagnosis and prevalence of critical congenital heart defects: an international retrospective cohort study

Bakker MK, *et al. BMJ Open* 2019;**9**:e028139. doi:10.1136/bmjopen-2018-028139

Table 2 Total prevalence of CCHD types per 10 000 births, International Clearinghouse for Birth Defects Surveillance and Research (ICBDSR) Critical Congenital Heart Defects (CCHD) Prenatal Diagnosis study 2000–2014*

Programme (by geographic region)	HLHS	COA	AoS	TOF	DTGA	DORV	PTA	IAA	PulmA	TriA/HRH	SV	TAPVR	Total prevalence
UK-Wales	3.3	5.0	2.5	3.5	3.4	1.3	1.1	0.8	1.3	0.5	0.9	1.1	24.7
Germany-Saxony Anhalt	2.7	4.5	1.3	3.3	3.3	0.7	0.6	0.2	0.9	0.3	0.4	0.6	18.8
Netherlands-Northern	3.3	3.6	2.2	3.3	3.7	1.1	0.4	0.4	1.3	0.4	0.9	0.7	21.4
France-Rhone Alpes	4.6	2.2	0.8	3.5	4.0	1.0	0.8	0.1	0.8	0.9	1.1	0.2	20.0
Italy-Lombardy	3.2	4.9	1.1	4.9	1.4	1.4	0.4	0.0	0.7	0.7	0.7	0.0	19.3
Italy-Emilia Romagna	2.6	3.1	0.6	3.8	2.9	1.2	0.7	0.2	0.8	0.8	0.8	0.4	17.9
Italy-Tuscany	2.3	2.0	0.5	2.5	2.7	0.8	0.3	0.1	0.5	0.4	0.5	0.2	12.7
Malta	4.1	4.1	1.2	3.3	4.7	0.6	0.4	0.4	1.2	0.8	1.6	0.2	22.9
Czech Republic	3.3	5.7	4.9	3.8	3.6	3.4	1.3	0.8	1.8	0.6	0.9	0.8	30.9
Slovak Republic	2.3	1.2	0.8	1.8	1.0	0.7	0.9	0.2	0.5	0.3	0.4	0.2	10.3
Canada	1.9	4.9	1.5	3.9	3.0	1.2	0.5	0.1	0.8	0.5	0.4	1.0	19.5
USA-Arkansas	3.2	4.7	2.0	0.9	2.4	1.1	0.6	0.5	0.7	0.5	0.8	1.0	18.3
USA-Atlanta	2.2	4.0	1.1	4.8	2.0	0.5	0.8	0.3	0.6	0.6	0.9	0.7	18.7
Argentina	1.9	1.5	0.3	1.5	1.5	0.5	0.4	0.3	0.3	0.2	1.1	0.5	10.1

Variation in Prenatal Diagnosis of Congenital Heart Disease in Infants

Michael D. Quartermain, MD*, Sara K. Pasquali, MD*, Kevin D. Hill, MD*, David J. Goldberg, MD*, James C. Huhta, MD*, Jeffrey P. Jacobs, MD‡, Marshall L. Jacobs, MD*, Sunghee Kim, PhD*, Ross M. Ungerleider, MD, MBA*

PEDIATRICS Volume 136, number 2, August 2015

RESULTS: Overall, the study included 31 374 patients from 91 Society of Thoracic Surgeons Congenital Heart Surgery Database participating centers across the United States. Prenatal detection occurred in 34% and increased every year, from 26% (2006) to 42% (2012). There was significant geographic variation in rates of prenatal diagnosis across states (range 11.8%–53.4%, $P < .0001$). Significant variability by defect type was also observed, with higher rates for lesions identifiable on 4-chamber view than for those requiring outflow tract visualization (57% vs 32%, $P < .0001$).

TABLE 2 PDRs by Fundamental Diagnosis

Fundamental Diagnosis	Total N	N With Prenatal Detection (%)
TAPVC	1359	122 (9.1)
Ventricular septal defect	4706	577 (12.3)
Isolated aortic obstruction	3901	841 (21.6)
Aortic stenosis	318	81 (25.5)
Aortic obstruction with VSD	1174	311 (26.5)
IAA	3359	895 (26.6)
TGA-IVS	1898	526 (27.7)
TGA-VSD	1257	463 (36.8)
Atrioventricular septal defect	3172	1265 (40.0)
Pulmonary stenosis and pulmonary atresia with IVS	1096	433 (41.1)
Truncus arteriosus	761	314 (41.2)
TOF with APV syndrome	200	82 (41.5)
Double-outlet right ventricle	1227	520 (42.9)
Congenitally corrected TGA	127	57 (44.9)
Pulmonary atresia with VSD	1082	500 (46.2)
Tricuspid valve disease*	202	147 (58.1)
Single ventricle, other	2082	1442 (69.7)
Hypoplastic left heart syndrome	3155	2125 (67.4)

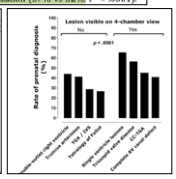

Prenatal detection of congenital heart disease in a low risk population undergoing first and second trimester screening

Ditte E. S. Jørgensen[1*], Niels Vejlstrup[2], Connie Jørgensen[1], Lisa Leth Maroun[3], Jesper Skovenborg[4], Anette Hesselund[5], Finn Steiner Jørgensen[6,10], Torben Lorentzen[7], AnneCathrine Sholler[8], Lillian Skibsted[9,10], Helle Zingenberg[11], Charlotte Ekelund[1] and Ann Tabor[1,10]

Prenatal Diagnosis 2013; 33: 325–330

Table 3 Distribution (infant/termination/intrauterine demise) of conceived fetuses with congenital heart disease (CHD) prenatally detected

	Intrauterine demise of fetuses with CHD detected prenatally	Terminations due to CHD	Infants born with CHD detected prenatally	CHD detected prenatally (infants + intrauterine demise + terminations)
All CHD	1	21	45	67
Major CHD†	1	40	23	64
Individual Major CHD*	1	31	32	64
CTGA	0	3	8	13
DORV	0	3	7	10
AVSD	0	3	4	10
AC	0	3	5	8
TOF	0	1	4	5
mTGA	1	0	0	1
HHS	0	20	5	25
HRHS	0	4	2	6
CAT	0	4	0	4
IAT	0	2	0	2

CTGA, complete transposition of the great arteries; DORV, double outlet right ventricle; AVSD, atrioventricular septal defect; AC, aortic coarctation; TOF, tetrology of Fallot; mTGA, congenitally corrected transposition of the great arteries; HHHS, hypoplastic lefthheart syndrome; HRHS, hypoplastic right heart syndrome; CAT, Common arterial trunk; IAT, isomerism with asplenia or polysplenia.
*See Table 1.
†These cases host more than 1 individual Major CHD diagnosis, hence the difference in numbers between this line and the line above.

Organizacija prenatalne diagnostike prirojenih srčnih napak v Sloveniji*

- **I. screening**
  - Ginekolog, ki vodi nosečnost
- **II. sekundarni nivo**
  - Ginekološka klinika UKC LJ; Ginekološka klinika UKC MB
- **III. tercijarni nivo**
  - **Fetalni kardiolog**
  - dg, svetovanje, koordiancija multidisciplinarnega tima

*Vesel S, et al. **Prenatalna obravnava plodov s srčnimi obolenji**, X. Novakovi dnevi, Bled **2002**

Hemodinamsko pomembne CHD Slovenija, 2007 - 2014

- Število ž/r otrok: **170 384**
- Hemodinamsko pomembne **CHD : 372**
  - **Kritične: 150 (51.1 %)**
- Po spolu: **226 (60.7%) M,** 146 (39.3%) Ž
- Donošenih 82 %, **nedonošenih 18 %**

Hemodinamsko pomembne CHD Slovenija, 2007 – 2014 Čas razpoznave - živorojeni

Čas razpoznave	VSE CHD (n=372)	KRITIČNE CHD (n=190)
Prenatalno	55 (14.8 %)	38 (20.0 %)
Porodnišnica	260 (69.9 %)	136 (71.6 %)
Po odpustu iz porodnišnice	54 (14.8 %)	13 (6.8 %)
Po smrti	2 (0.5 %)	2 (1.1%)
Rojen doma	1 (0.3 %)	1 (0.5 %)

Incidenca major in kritičnih CHD pri živorojenih v SLO, 2007-14

- **Hemodinamsko pomembne CHD**

2.18 / 1000 ž/r (≈ 50 otrok/letno)

od tega kritičnih CHD 1.16 / 1000 ž/r (≈ 25 otrok/letno)

Hemodinamsko pomembne CHD Slovenija, 2007 – 2014
Prenatalna detekcija

- **166 plodov**
  - 55 **(33.1 %) živorojenih**
  - 7 **(4.2 %) smrt in utero**
  - 104 **(62.7 %) prekinitev nosečnosti**

- **Povprečna gestacija 23.6 tednov**
  - Pred 18. tednom 10.8%
  - Po 24. tednu 30.1%

Prekinitev nosečnosti (n=104)

- **62.6%**
  - **Kompleksne CHD**
  - **32.7 % kromosomopatije in genetske alteracije**
    - T21 15
    - T18 5
    - 45, X0 5
    - 22q11 4
    - drugo 4
  - **Permisivna zakonodaja**

Prevalenca pričakovanih major CHD v SLO, 2007 - 2014

ž/r (?) + TOP(?) / ž/r + TOP(?) =
372 + 104 / 170384 + 104 =
476 / 170 488 =
2.79 / 1000 pričakovanih rojstev

Uspešnost prenatalne detekcije pomembnih CHD SLO 2007 - 2014

- **Uspešnost prenatalne detekcije 2007 – 2014 34.8 %**
- **Uspešnost prenatalne detekcije 2007-2010 vs. 2011-2014**
  - **2007 – 2010 29.6%**
  - **2011 – 2014 40.1%**
- **Zmanjšanje incidence pomembnih CHD zaradi TOP**
  - 2.79/1000 → 2.18/1000 = **21.9 %**

Prenatalna dg major CHD po diagnozah (%) primerjava med ZDA, Dansko in Slovenijo

Vrsta CHD	ZDA	Danska*	Slovenija
SKUPAJ	34.0%	47.4%	34.3%
HLHS	67.4%	92.6%	63%
AVSD	40.8%	50.0%	49%
VSD	12.3%	-	19%
CoAo	21.6%	23.5%	21.9%
d-TGA	31.4%	41.9%	28.3%
ToF	26.6%	25.0%	20.1%
DORV	43.9%	55.6%	62.5%
PA-VSD	46.2%	-	30.8%
Aost	25.5%	-	22.7%
PuSt	-	-	23.1%
Trunkus	41.2%	100%	50%
Univentrikularno srce	62.7%	-	66,7%

* Danska študija definira major CHD na podlagi 10 diagnoz in ne zajema vseh CHD!

Uspešnost prenatalne detekcije pomembnih CHD SLO 2019 – 2021

Število vseh pregledov	1252
Relevantna kardiološka stanja	93
Major - CHD	**73**
Minor-CHD	13
Fetalna tahikardija	**4**
Prenatalna konstrukcija Botallovega voda	2
Tumor srca	1

Vrsta in število srčnih napak (samo hemodinamsko pomembne)	73
Sindrom hipoplastičnega levega srca	16
Atrioventrikualrni septalni defekt	9
VSD - nerestriktiven	7
Univentrikularno srce z dvojnim vtokom	6
D-transpozicija velikih arterij	6
Tetralogija Fallot	6
PAtr	6
Koarktacija aorte	5
Trikuspidalna atrezija	2
Dvojni iztok iz desnega prekata	2
L-transpozicija velikih arterij	2
AortnA stenoza	2
drugo)	4

Izhod nosečnosti prenatalno ugotovljenih pomembnih CHD SLO 2019 –2021 (n=73)

- Živorojenih 37 (50.7%)
- Prekinitev nosečnosti 35 (47.9%)
- Smrt in utero 1 (1.4%)

Prekinitve nosečnosti ob prenatalno ugotovljenih pomembnih CHD SLO 2019-2021 (n=35)

- Fukcionalno 1V cirkulacija (n=25)
- Fukcionalno 2V cirkulacija (n=10)
  - 7 x genetske aberacije
    - 2 x T18
    - 1 x T21
    - 1 x triploidija
    - 1 x del 22q11.2
    - 1 x del 8p23
    - 1 x del 4p16.3
  - 3 x genetika bp
    - 1 x L-TGA + VSD +PS
    - 1 x absent Pu valve sy
    - 1 x ToF

Uspešnost prenatalne detekcije pomembnih CHD SLO 2019 – 2021*

- **Število ž/r v RS 2019 -2021** **56.995**
- **Število pričakovanih otrok s CHD** **159**
- **Število prenatalno dg otrok s CHD** **73**
- **Uspešnost prenatalne detekcije** **46%**
- **Zmanjšanje incidence pomembnih CHD zaradi TOP** **23.3%**

*ob predpostavki nespremenjene pričakovane incidence CHD glede na obdobje 2007-2014 (2.79 na 1000 nosečnosti)

Uspešnost screeninga - sodobne kohorte (2)

Prenatal diagnosis and prevalence of critical congenital heart defects: an international retrospective cohort study

Bakker MK, *et al. BMJ Open* 2019;**9**:e028139. doi:10.1136/bmjopen-2018-028139

Table 5 Proportion (%) of CCHD prenatally diagnosed, by CCHD type and programme, International Clearinghouse for Birth Defects Surveillance and Research (ICBDSR) Critical Congenital Heart Defects (CCHD) Prenatal Diagnosis study 2000–2014*†

ICBDSR programme by geographic region	Selected CCHD												
	HLHS	SV	PulmA	TrA/IRH	TOF	DTGA	DORV	PTA	IAA	COA	AoS	TAPVR	Overall
France-Rhone Alpes	95.2	100.0	100.0	94.6	84.1	90.2	95.2	70.6	100.0	66.3	61.3	50.0	**86.7**
Italy-Lombardy	100.0	50.0	100.0	100.0	85.7	50.0	75.0	100.0		57.1	66.7		**76.4**
Italy-Emilia Romagna	81.9	66.6	48.6	64.9	56.6	58.6	74.5	75.0	28.6	42.4	28.0	27.8	**57.6**
Italy-Tuscany	84.3	78.9	56.3	71.4	48.9	36.8	82.1	54.5	50.0	25.0	35.3	0.0	**52.3**
USA-Atlanta	77.9	76.9	60.0	70.4	50.7	43.7	63.6	61.1	50.0	34.7	33.3	16.1	**50.5**
Canada	57.8	38.3	52.5	42.0	48.6	34.1	56.0	52.3	50.0	42.4	42.4	46.4	**45.5**
Czech Republic	72.2	59.5	61.4	57.9	29.0	29.9	53.3	53.3	60.7	23.3	30.9	19.5	**40.9**
UK-Wales	88.1	77.1	48.1	66.7	36.8	37.2	57.7	71.1	27.3	17.8	11.8	17.8	**41.5**
Argentina	54.0	55.1	38.1	40.0	36.7	21.6	53.3	29.6	38.9	31.5	25.0	20.0	**38.6**
Germany-Saxony Anhalt	66.1	66.7	50.0	71.4	30.9	33.3	40.0	46.2	40.0	28.0	18.5	25.0	**38.0**
Netherlands-Northern	71.6	63.2	41.4	30.0	24.3	25.6	68.0	11.1	20.0	11.1	4.1	6.7	**31.7**
USA-Arkansas	42.1	32.3	14.8	38.9	14.7	10.4	25.6	36.0	14.3	5.4	2.6	5.1	**17.5**
Malta	25.0	25.0	16.7	25.0	12.5	13.0	33.3	0.0	0.0	0.0	0.0	0.0	**13.5**
Slovak Republic	24.3	10.0	3.2	11.8	6.5	5.8	18.8	21.0	9.1	13.0	5.8	0.0	**13.2**

Pomen in vpliv prenatalne dg CHD

- **Izhod nosečnosti**
  - Prekinitev nosečnosti
  - Možnost prenatalne kardiološke intervencije
- **Izhod zdravljenja po rojstvu**

Izhod zdravljenja po rojstvu (1)

Table 1 | Cardiac lesions and situations requiring immediate perinatal attention

Cardiac lesion	Potential complication	Potential interventions
Simple transposition of the great arteries (associated with a restrictive atrial septum and arterial duct)	Metabolic acidosis Profound hypoxaemia	Urgent balloon atrial septostomy
Hypoplastic left heart syndrome or critical aortic stenosis (associated with an intact or restrictive atrial septum)	Profound hypoxaemia Metabolic acidosis	Urgent balloon atrial septostomy or surgical septectomy
Obstructed total anomalous pulmonary venous drainage	Profound hypoxaemia	Early surgical intervention
Absent pulmonary valve syndrome	Airway compression Respiratory compromise or failure Air trapping	Mechanical ventilation (positive pressure) Plication of pulmonary arteries
Severe Ebstein anomaly of the tricuspid valve	Pulmonary hypoplasia Respiratory failure Severe hypoxaemia Management of hydrops	Oxygen therapy Mechanical ventilation (positive pressure) Inhaled nitric oxide Drainage of associated pleural effusions or ascites
Complete heart block with or without congenital heart disease	Cardiac failure Hydrops	Medical therapy with chronotropic agents Temporary cardiac pacing Drainage of associated pleural effusions or ascites

Hunter, L. E. & Simpson, J. M. *Nat. Rev. Cardiol.* **11**, 323–334 (2014)

Izhod zdravljenja po rojstvu (2)

- Porod načrtujemo **v centru, kjer lahko bolniku zagotovimo potrebno podporno ter kardiološko intervencijsko in/ali kardiokirurško zdravljenje**
- Pri večini bolnikov je porod lahko vaginalen

Izhod zdravljenja po rojstvu (3)

- **Transpozicija velikih arterij**
  - **Bonnet D, et al. Circulation 1999**
    - 318 bolnikov; 68 prenatalna dg
    - Skupina s prenatalno dg je imela pred op boljšo hemodinamiko in manj zapletov v smislu metabolne acidoze in večorganske odpovedi
    - Smrtnost: prenatalna 0/68; postnatalna 35/250!
  - **Calderon J, et al. J Pediatr 2012**
    - Boljši nevrokognitivni izhod v starosti 4 in 6 pri prenatalno diagnosticiranih bolnikih
    - Bolniki, diagnosticirani po rojstvu, imajo primanjklaj predvsem na področju eksekutivnih in socialno kognitivnih funkcij

Izhod zdravljenja po rojstvu (4)

- **Sindrom hipoplastičnega levega srca**
  - **Tworetzki W, et al. Circulation 2001**
    - Prenatalno razpoznani bolniki so imeli pred op boljšo hemodinamiko, boljšo funkcijo DV, manj izraženo TR, redkeje so potrebovali podporo z inotropnimi zdravili
    - Boljši izhod kirurškega zdravljenja
  - **Kumar RK, et al. Am J Cardiol 1999** in **Sivarajan V, et al. J Pediatr Child Health 2009**
    - Boljša hemodinamika in drugi relevantni klinični parametri
    - Brez statistično pomembnih razlik v izhodu kirurškega zdravljenja

Izhod zdravljenja po rojstvu (5)

- **Koarktacija aorte**

Franklin O, et al. Heart 2002
- 32 bolnikov s CoAo
- 10 prenatalno razpoznanih - vsi z dobro hemodinamiko pred op
- 22 postnatalno razpoznanih -7 pred op v cirkulatornem šoku + 3 dg post mortem

Houhmandi MM, Hornberger L, et al. Pediatric Cardiology 2021
- 115 bolnikov (prenatalna dg 48, dg po rojstvu 67)
- 48 prenatalno razpoznanih – vsi z dobro hemodinamiko pred op
- 48 postnatalno razpoznanih – 60% zmerna ali pomembna acidoza, 25% zmerna do pomembna disfunkcija LV pred op + 2 umrla pred op
- OR 4.2 za hudo metabolno acidozo (laktat > 5mM ali pH < 7.20) in tveganje smrti pred op pri postnatalni v primerjavi s prenatalno dg
- dolžina hospitalizacije po operaciji je bila neodvisna od časa dg

Izhod zdravljenja po rojstvu (5)

- **Khoshnood B, et al. BMJ Open 2017**
  - Populacijska študija CHD; Pariz z okolico; 2005-2008
  - 354 bolnikov z izoliranimi CHD: **f-UVH, d-TGA, ToF, CoAo**
  - V 1. letu življenja ni bilo statističnih razlik v preživetju med bolniki s prenatalno in postnatalno dg

! V pogojih dobro dostopne specializirane medicinske oskrbe, se prenatalna dg ne izraža več v boljšem preživetju bolnikov. Prednost prenatalne dg je predvsem v boljši neposredni postnatalni oskrbi in posledično boljšem dolgoročnem nevrokognitivnem izhodu!

Izzivi za prihodnost

- Zgodnja fetalna ehokardiografija
- Uporaba modelov umetne inteligence
- Fetalne kardiološke intervencije in fetalna kardiokirurgija

Zgodnja fetalna ehokardiografija (1)

- 11. – 14. tg
- Po 12. tg pri večini nosečnic zadostuje transabdominalni pregled
- Indikacije[1]
  - Sum na CHD
  - NS > 3.5 mm
  - Izrazito neugodna FA
- Varnostna priporočila[2]
  - Princip ALARA - to keep exposure to ultrasound As Low As Reasonably Achievable
  - TI < 1, doppler največ 5-10 minut
- Enak princip pregleda srca kot v drugem semestru
- Follow-up fetalni ehokardiogram po 18. tg

1. Lee W, et al. Ultrasound in Obstetrics and Gynecology 2008; 32(2), 233-242. doi:10.1002/uog.6115
2. Salvesen K., et al. Ultrasound in Obstetrics and Gynecology 2011; 37(6), 628. doi:10.1002/uog.9026

Table 1 Features assessed on early FE

Cardiac axis
Atrial and visceral situs
Four-chamber view
Mitral and tricuspid valves (2D and color Doppler)
Aortic outflow tract (2D and color Doppler)
Pulmonary outflow tract (2D and color Doppler)
Crossing of great arteries (2D and color Doppler)
Aortic arch (2D and color Doppler)
Ductal arch (2D and color Doppler)
IVC (2D and color Doppler)
Cardiac inflow pulsed-wave Doppler (left and/or right)
Pulmonary veins (2D and color Doppler)*
Fetal heart rate

*Included at least one left and one right pulmonary vein.

First-Trimester Fetal Echocardiography: Identification of Cardiac Structures for Screening from 6 to 13 Weeks' Gestational Age

J Am Soc Echocardiogr 2017;30:763-72.

Table 2 Specific features identified on 2D and color Doppler, study TI and MI, and Average ultrasound time

GA (wk)	Four-chamber view	Cardiac axis	IVC 2D	IVC Color Doppler	Pulmonary veins 2D	Pulmonary veins Color Doppler	Ventricular inflows	TI/MI, mean ± 2 SDs of maximum values	Time (min), mean ± 2 SDs
6–7	0% (n = 0/8)	0% (n = 0/8)	0% (n = 0/8)	25% (n = 2/8)	0% (n = 0/8)	0% (n = 0/8)	88% (n = 7/8)	0.3 ± 0.1/0.8 ± 0.3	13 ± 8
8	52% (n = 12/23)	22% (n = 5/23)	4% (n = 1/23)	22% (n = 5/23)	0% (n = 0/23)	0% (n = 0/23)	83% (n = 19/23)	0.3 ± 0.1/0.9 ± 0.2	18 ± 11
9	66% (n = 27/41)	59% (n = 24/41)	5% (n = 2/41)	59% (n = 24/41)	0% (n = 0/41)	0% (n = 0/41)	95% (n = 39/41)	0.3 ± 0.1/0.9 ± 0.4	17 ± 11
10	80% (n = 36/45)	84% (n = 38/45)	13% (n = 6/45)	82% (n = 37/45)	0% (n = 0/45)	0% (n = 0/45)	98% (n = 44/45)	0.3 ± 0.1/0.9 ± 0.2	23 ± 19
11	98% (n = 57/58)	97% (n = 56/58)	45% (n = 26/58)	95% (n = 55/58)	0% (n = 0/58)	2% (n = 1/58)	100% (n = 58/58)	0.3 ± 0.1/0.9 ± 0.2	28 ± 16
12	100% (n = 55/55)	100% (n = 55/55)	47% (n = 25/55)	96% (n = 53/55)	4% (n = 2/55)	5% (n = 3/55)	96% (n = 53/55)	0.2 ± 0.1/1.0 ± 0.3	25 ± 12
13	100% (n = 31/31)	100% (n = 31/31)	80% (n = 25/31)	81% (n = 25/31)	23% (n = 7/31)	42% (n = 13/31)	100% (n = 31/31)	0.2 ± 0.1/1.1 ± 0.3	30 ± 14

Table 3 Outflow tract and arches identified on 2D and color Doppler

GA (wk)	Both left and right outflow tracts 2D	Both left and right outflow tracts Color Doppler	Crossing greater arteries 2D	Crossing greater arteries Color Doppler	Aortic arch 2D	Aortic arch Color Doppler	Ductal arch 2D	Ductal arch Color Doppler
6–7	0% (n = 0/8)	0% (n = 0/8)	0% (n = 0/8)	0% (n = 0/8)	0% (n = 0/8)	0% (n = 0/8)	0% (n = 0/8)	0% (n = 0/8)
8	4% (n = 1/23)	35% (n = 8/23)	0% (n = 0/23)	17% (n = 4/23)	13% (n = 3/23)	35% (n = 8/23)	17% (n = 4/23)	35% (n = 8/23)
9	15% (n = 6/41)	39% (n = 16/41)	10% (n = 4/41)	27% (n = 11/41)	0% (n = 0/41)	22% (n = 9/41)	3% (n = 1/41)	24% (n = 10/41)
10	24% (n = 11/45)	64% (n = 29/45)	24% (n = 11/45)	51% (n = 23/45)	29% (n = 13/45)	60% (n = 27/45)	29% (n = 13/45)	58% (n = 26/45)
11	72% (n = 42/58)	91% (n = 53/58)	69% (n = 40/58)	91% (n = 53/58)	66% (n = 38/58)	81% (n = 47/58)	67% (n = 39/58)	84% (n = 49/58)
12	76% (n = 42/55)	94% (n = 53/55)	75% (n = 41/55)	95% (n = 52/55)	75% (n = 41/55)	96% (n = 53/55)	76% (n = 42/55)	96% (n = 53/55)
13	97% (n = 30/31)	97% (n = 30/31)	94% (n = 29/31)	94% (n = 29/31)	94% (n = 29/31)	90% (n = 28/31)	94% (n = 29/31)	94% (n = 29/31)

Zgodnja fetalna ehokardiografija (3)

Performance of First-Trimester Fetal Echocardiography in Diagnosing Fetal Heart Defects

Meta-analysis and Systematic Review

Dongmei Yu, MD, Lan Sui, MD, Nan Zhang, MD J Ultrasound Med 2020; 39:471–480

No.	Year	Author	Fetuses	TP	FP	FN	TN
1	1993	Gembruch	85	5	0	1	79
2	1998	Carvalho	11	1 (1 mo)	0	3 (mo)	7
3	2002	Huggon	230	33 (28 mo, 5 mo)	1 (mo)	6 (2 mo, 4 mo)	190
4	2002	Weiner	375	7 (6 mo, 1 mo)	4 (mo)	6 (1 mo, 5 mo)	362
5	2002	Comas	89	4 (2 mo, 2 mo)	0	4 (2 mo, 3 mo)	81
6	2002	Haak	40	7 (6 mo, 1 mo)	1 (mo)	1 (mo)	29
7	2006	Smrcek	2165	9 (7 mo, 2 mo)	0	17 (6 mo, 11 mo)	2139
8	2006	Becher	3094	12	0	6	3076
9	2007	Lombardi	606	2	0	0	604
10	2010	Bellotti	84	6 (5 mo, 1 mo)	0	3 (mo)	75
11	2011	Hartge	3221	40	0	11	3170
12	2011	Persico	622	19 (13 mo, 6 mo)	0	4 (mo)	599
13	2011	Volpe	4439	23 (20 mo, 3 mo)	0	13 (5 mo, 8 mo)	4397
14	2012	Volpe	870	48 (31 mo, 17 mo)	6 (5 mo, 1 mo)	14 (7 mo, 7 mo)	813
15	2014	Turan	164	20 (18 mo, 2 mo)	0	2 (1 mo, 1 mo)	142
16	2014	Orlandi	4030	23 (18 mo, 5 mo)	0	9 (2 mo, 7 mo)	3998
17	2015	Wiechec	1084	31 (26 mo, 5 mo)	0	4 (2 mo, 2 mo)	1049
18	2017	De Robertis	5022	25 (21 mo, 4 mo)	6 (mo)	8 (6 mo, 2 mo)	4983

- 18 študij, 26.200 plodov
- Major CHD
  - Senzitivnost **84%**
  - Specifičnost **100%**
  - Pozitivno razmerje obetov **725.69**
  - Negativno razmerje obetov **0.203**

Zgodnja fetalna ehokardiografija (3)

First trimester fetal heart evaluation. A pictorial essay

Ioana Cristina Rotar[1], Daniel Mureşan[1], Claudiu Mărginean[2], Dominic Gabriel Iliescu[1], Ştefania Tudorache[1]

Med Ultrason 2021; 23(2): 220-225

Table I. Classification of congenital heart defects based on first trimester detectability

Easy detectable	Difficult or impossible to detect
– hypoplastic hearts (left or right – tricuspid atresia) – single ventricle – isolated dextrocardia – heterotaxy syndromes – common arterial trunk – double outlet right ventricle – double inlet ventricle – uncorrected great arteries transpositions – complete atrioventricular septal defects – pulmonary atresia with intact septum – right-sided aortic arches abnormalities	– tetralogy of Fallot without severe pulmonary stenosis – partial AVSDs – aortic coarctation – interrupted aortic arch – obstructive disease of semilunar valves (aortic and pulmonary stenosis) – corrected great arteries transposition – ventricular septal defects – venous abnormalities: • persistent left superior vena cava • interrupted inferior vena cava • total/partial anomalous pulmonary venous return – evolving diseases: • tumors • Ebstein diseasew • fibroelastosis • double aortic arch with the left arch dominance

Uporaba modelov umetne inteligence (1)

An ensemble of neural networks provides expert-level prenatal detection of complex congenital heart disease

Rima Arnaout[1,2,3,4,5], Lara Curran[1,2], Yili Zhao[6], Jami C. Levine[7,8], Erin Chinn[1,2] and Anita J. Moon-Grady[4]

NATURE MEDICINE | VOL 27 | MAY 2021 | 882–891 | www.nature.com/naturemedicine

- Raziskovalci na UCLA in Harvardu so izdelali program, ki z uporabo umetne inteligence omogoča prepoznavo plodov s CHD
- Uporabili so 108.000 posnetkov standardnih 5 UZ projekcij srca 1326 plodov

Uporaba modelov umetne inteligence (2)

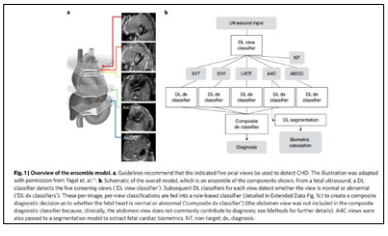

Fig. 1 | Overview of the ensemble model. a, Guidelines recommend that the indicated five axial views be used to detect CHD. The illustration was adapted with permission from Yagel et al.[41]. b, Schematic of the overall model, which is an ensemble of the components shown. From a fetal ultrasound, a DL classifier detects the five screening views ('DL view classifier'). Subsequent DL classifiers for each view detect whether the view is normal or abnormal ('DL dx classifiers'). These per-image, per-view classifications are fed into a rule-based classifier (detailed in Extended Data Fig. 1c) to create a composite diagnostic decision as to whether the fetal heart is normal or abnormal ('Composite dx classifier'). (The abdomen view was not included in the composite diagnostic classifier because, clinically, the abdomen view does not commonly contribute to diagnosis; see Methods for further details). AAO, views were also passed to a segmentation model to extract fetal cardiac biometrics. NT, nuchal translucency; dx, diagnosis.

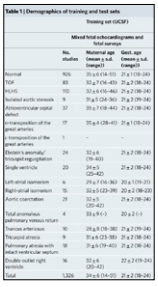

Table 1 | Demographics of training and test sets

Training set (UCSF)

	No. studies	Mixed fetal echocardiograms and fetal surveys: Maternal age (mean ± s.d. (range))	Mixed fetal echocardiograms and fetal surveys: Gest. age (mean ± s.d. (range))
Normal	1026	31 ± 6 (14–55)	21 ± 2 (18–24)
TOF	83	32 ± 7 (16–45)	21 ± 2 (18–24)
VSD	192	33 ± 6 (16–46)	21 ± 2 (18–24)
Isolated aortic stenosis	9	31 ± 5 (24–36)	21 ± 2 (19–24)
Atrioventricular septal defect	37	35 ± 7 (18–44)	21 ± 2 (18–24)
D-transposition of the great arteries	17	35 ± 4 (28–41)	21 ± 1 (18–24)
L-transposition of the great arteries	1	-	-
Ebstein's anomaly/ tricuspid regurgitation	24	32 ± 6 (16–42)	21 ± 2 (18–24)
Single ventricle	20	34 ± 5 (25–42)	21 ± 2 (18–24)
Left atrial isomerism	6	29 ± 7 (16–36)	20 ± 1 (19–21)
Right atrial isomerism	15	32 ± 5 (22–39)	20 ± 2 (18–23)
Aortic coarctation	25	32 ± 5 (20–42)	21 ± 2 (18–24)
Total anomalous pulmonary venous return	4	33 ± 9 (<)	20 ± 2 (<)
Truncus arteriosus	10	28 ± 8 (18–38)	21 ± 2 (19–24)
Tricuspid atresia	9	31 ± 6 (23–38)	21 ± 2 (18–24)
Pulmonary atresia with intact ventricular septum	18	31 ± 6 (19–42)	21 ± 2 (18–24)
Double-outlet right ventricle	16	32 ± 6 (20–42)	22 ± 2 (19–24)
Total	1,326	34 ± 6 (14–55)	21 ± 2 (18–24)

Uporaba modelov umetne inteligence (3)

- Pri testiranju na 4108 plodovih je model dosegel senzitivnost 95%, specifičnost 96% in negativno napovedno vrednost 100%
- Rezultati testiranja so bili v bolnišničnem in ambulantnem okolju enaki, UZ preglednost ni vplivala na napovedno vrednost modela
- Z vsesplošno uporabo modelov umetne inteligence bi se lahko prenatalna razpoznava strukturnih srčnih napak pomembno izboljšala

Zaključki (1)

- Prenatalna razpoznava hemodinamsko pomembnih CHD ne predstavlja več presežka ampak je postala **standard dobre prakse**
- Prenatalna razpoznava hemodinamsko pomembnih CHD **vpliva na izhod zdravljenja po rojstvu**
- **Zgodnja prenatalna razpoznava z ustreznim svetovanjem** v primeru **kompleksnih srčnih napak** staršem omogoča, da se odločijo o nadaljevanju ali prekinitvi prizadete nosečnosti

Zaključki (2)

- Pri izbranih indikacijah se prenatalna diagnostika CHD vse bolj pomika v zgodno nosečnost, v čas okoli 14. tg
- Vpeljava modelov umetne inteligence za diagnostiko strukturnih srčnih napak v splošno rabo bi lahko v ne tako oddaljeni prihodnosti bistveno izboljšala prenatalno diagnostiko CHD